

REFERENCES

1. Asavovarić N., Mitirattanañul S. Characterization of Physiologic Occlusion. *M Dent J.* 2014; 34(3): 263-9.
2. Korol' M.D. *Vtorynni deformacii' zubnyh rjadiv. Vydannja 2-e, vypravlene.* [Secondary deformities of the dentition. 2nd edition, corrected]. *Poltava.* 2016. 108 c.
3. Zhegulovych Z.Je. Experience in the use of axiograph in clinical practice. *Tezy mizhnarodnoi' naukovopraktychnoi' konferencii' "Stomatologija – vchora, s'ogodni i zavtra, perspektyvni naprjamky rozvytku", prysvjachenij 30-richchju fakul'tetu IFNMU, (5-6 ljut. 2009r., Ivano-Frankivs'k) Ivano-Frankivs'k;* 2009:106.
4. Novikov V.M., Shtefan A.V. Diagnosis of temporomandibular joint occlusive disease. *Visnyk problem biologii' ta medycyny.* 2014; 2 (2), C. 49-54.
5. Doroshenko S.I. *Podgotovka polosti rta i ortopedicheskoe lechenie pri zubochejlystnyh deformacijah* [Preparation of the oral cavity and orthopedic treatment for dentoalveolar deformities:] Abstract of a doctoral thesis of medical sciences. *Kiev;* 1991:26.
6. Antonenko M.Ju., Znachkova O.A., Mel'nychuk T.A., Ljashenko N.F. Modern view on the organization of dental care for patients with periodontal pathology in the conditions of typical medical and preventive state and municipal forms of ownership of Ukraine. Actual problems of modern medicine. *Visnyk UMSA.* 2016;16(4, 5, 6):205-210.
7. Nesprjad'ko V.P., Kyryljuk V.V. Effect of partial loss of teeth and fixed dentures on the organs and tissues of the oral cavity. *Visnyk problem biologii' i medycyny.* 2015;1(117):13-18.
8. Makjejev V.F., Telishevs'ka U.D., Kulychenko R.V., Telishevs'ka O.D. Substantiation of the sequence of clinical functional analysis of the state of the dental-maxillofacial system in patients with suspected temporomandibular disorders. *Visnyk problem biologii' i medycyny.* 2014;21(107):233-238.
9. Petryshyn S.V., Ozhogan Z.R. Prevalence and clinical features of pathological abrasion of hard tissues of teeth in combination with defects of dentition, periodontal tissue diseases and dentoalveolar deformities. *Galyc'kyj likars'kyj visnyk.* 2015;1:67-69.
10. Cymbalystov A.V., Robakydze N.S., Tryfonov B.V. *Lechbeno-diaagnosticheskie meroprijatija pri planirovanii ortopedicheskogo lechenija. Chelovek* [Therapeutic and diagnostic measures in the planning of orthopedic treatment. Man]. *Sankt-Peterburg.* 2011:184
11. Anisimova N.Ju., Anisimova E.N., Rabinovich S.A., Sirota N.A. *Sposob strukturirovannogo motivacionnogo interv'juirovanija v praktike vracha-stomatologa* [Method of structured motivational interviewing in the practice of a dentist] *Cbornik Nauchnyh trudov XVIII mezhdunarodnoj konferencii' cheljjustno-licevyh hirurgov i stomatologov «Novye tehnologii v stomatologii», SPb.;* 2013: 23.
12. Sadykov M.I., Nesterov A.M. The use of individual nasopharyngeal line in orthopedic treatment of patients with a small number of teeth on the jaws. *Klinicheskaja stomatologija.* 2012;2(55):70-71.
13. Ronkin K. Dysfunction of the Temporal Mandibular Joint and occlusion confusion. *Dental Market.* 2014;2:51-56.

Надійшла 02.04.19



DOI 10.35220/2078-8916-2019-32-2-42-46

УДК 616.31-092.9](048)+615.477.2

О. А. Кривчук

Державний заклад «Дніпропетровська медична академія Міністерства охорони здоров'я України»

РЕЗУЛЬТАТИ КЛІНІКО-ЕКСПЕРИМЕНТАЛЬНОГО ВИПРОБОВУВАННЯ УДОСКОНАЛЕНОЇ ТЕХНОЛОГІЇ ВИГОТОВЛЕННЯ БАЗИСІВ ЗНІМНИХ ЗУБНИХ ПРОТЕЗІВ З АКРИЛОВОЇ ПЛАСТМАСИ

В статті представлені результати клініко-експериментального випробовування удосконаленої технології виготовлення базисів знімних зубних протезів з акрилової пластмаси. Встановлено, що покриття зразків акрилової пластмаси полівініловим спиртом дозволяє знизити вихід вільного мономера переважно після полімеризації ($p < 0,001$). За результатами клінічної апробації серед 30 хворих середнього та похилого віку (60-82 роки) застосування удосконаленої технології призводить до зниження кількості випадків запалення слизової протезного ложа, зокрема діагностованих за результатами макроскопічного фарбування ($p < 0,05$).

Ключові слова: повні знімні протези, залишковий мономер, слизова протезного ложа, ефективність протезування.

А. А. Кривчук

Государственное учреждение «Днепропетровская медицинская академия Министерства здравоохранения Украины»

РЕЗУЛЬТАТЫ КЛИНИКО-ЭКСПЕРИМЕНТАЛЬНОЙ АПРОБАЦИИ УСОВЕРШЕНСТВОВАННОЙ ТЕХНОЛОГИИ ИЗГОТОВЛЕНИЯ БАЗИСОВ СЪЕМНЫХ ЗУБНЫХ ПРОТЕЗОВ ИЗ АКРИЛОВОЙ ПЛАСТМАССЫ

В статье представлены результаты клинико-экспериментальной апробации усовершенствованной технологии изготовления базисов съемных зубных протезов из акриловой пластмассы. Установлено, что покрытие образцов акриловой пластмассы поливиниловым спиртом позволяет снизить выход свободного мономера преимущественно после полимеризации ($p < 0,001$). По результатам клинической апробации среди 30 больных среднего и пожилого возраста (60-82 года) применение усовершенствованной технологии приводит к снижению количества случаев воспаления слизистой протезного ложа, в частности диагностированных по результатам макроскопического окрашивания ($p < 0,05$).

Ключевые слова: полные съемные протезы, остаточный мономер, слизистая протезного ложа, эффективность протезирования.

O. O. Kryvchuk

State establishment “Dnipropetrovsk Medical Academy of the Ministry of Health”

RESULTS OF CLINICAL-EXPERIMENTAL TESTING OF ADVANCED TECHNOLOGY OF THE MANUFACTURE OF ACRYLIC PLASTIC BASES

ABSTRACT

The aim of the present research has been to to conduct clinical and experimental testing of the advanced technology of making bases of removable dentures from acrylic plastics.

Materials and methods. It has been examined 2 groups (basic and control) of 30 samples from the base plastics. Samples of the main series were covered with a solution of polyvinyl alcohol. To determine the concentration of the residual monomer, a technique based on absorbing bromine portions of the monomer molecules and iodometric determination of excess bromine by substitution method was used. Clinical testing was carried out among 30 patients of middle and elderly age (60-82 years), equal to men and women, with complete absence of teeth.

Results. It was established that coating of acrylic plastics with polyvinyl alcohol reduces the free monomer predominantly after polymerization ($p < 0.001$). According to the results of clinical testing application of the advanced technology leads to a decrease in the number of cases of inflammation of the mucosa of prosthetic bed, in particular diagnosed by macrohistochemical staining ($p < 0.05$).

Conclusions. The obtained results allow recommending the proposed methodology for practical application to increase prosthetic effectiveness.

Key words: complete removable dentures, residual monomer, mucus of prosthetic bed, prosthetic effectiveness.

Вступ. Попри стрімкий розвиток дентальної імплантації, повні знімні протези з жорсткими базами залишаються одним з найбільш затребуваних видів зубного протезування в Україні. Так, серед населення віком 40 років і більше виготовлення повних знімних протезів потребує близько 15 %, а після 60 років – до 25 % [1]. Більш того, потреба у протезуванні хворих з повною відсутністю зубів зростає, що обумовлено вираженим демографічним зрушенням в бік збільшення кількості осіб похилого віку, яким не показане вживлення зубних імплантатів [2].

В той же час за даними ВООЗ (2018) ефективність повного знімного протезування залишається недостатньою, тому що 20-26 % хворих не користуються виготовленими повними знімними протезами з різних причин. Зокрема, відмову від користування знімними протезами пов'язують з агресивним впливом компонентів конструкційних матеріалів, які є антигенами, та впливають як на організм в цілому, так і безпосередньо на слизову оболонку протезного ложа. Залишковий мономер є протоплазматичною отрутою, надзвичайно активною при контакті з тканинами; він також здатний стимулювати гідролітичні деструктивні процеси, впливає на функціональний стан нейтрофілів порожнини рота і пригнічує їх активність [3].

За результатами проведених нами досліджень ураження слизової оболонки протезного ложа у хворих з повною відсутністю зубів, які відмовляються від користування виготовленими протезами, за візуаль-

ними проявами діагностується у 35,1% випадків, за результатами макрогістохімічного фарбування – у 91,2 % [4].

Виходячи з вищезазначеного, для вдосконалення технології виготовлення базисів знімних зубних протезів з акрилових пластмас, зокрема щодо інтенсивності впливу залишкового мономера, нами запропонована методика покриття їх внутрішньої поверхні розчином полівінілового спирту (пріоритетна довідка № u 2019 03590 від 17.04.2019). Для доведення ефективності даної методики нами здійснено експериментальне дослідження, позитивні результати якого дозволили клінічну апробацію.

Мета представленої роботи. Провести клініко-експериментальне випробовування удосконаленої технології виготовлення базисів знімних зубних протезів з акрилової пластмаси.

Матеріали і методи дослідження. Виходячи з поставленої мети, робота проводилась у два етапи. Завдання першого (експериментального) етапу полягало у порівнянні рівня залишкового мономера в зразках акрилових пластмас, виготовлених за різними технологіями. Другий (клінічний) етап представляв собою клінічну апробацію знімних протезів, базиси яких були зроблені за запропонованою методикою, при лікуванні хворих з повною відсутністю зубів.

Для проведення експериментальної частини дослідження були виготовлені 2 групи (основна та контрольна) по 30 зразків з базисної пластмаси «Фторакс» (Стома, Україна), середньої вагою $0,28 \pm 0,01$ кг кожний. Зразки готувались відповідно до ГОСТу 170036-71 і мали форму пропорційних вісімоку довшиною 60 мм із хвостовиками 15 x 15 мм та робочою частиною з вільною довжиною 20 мм та перерізом 5 x 4 мм. Усі зрізи перерізу мали радіус 5 мм [5].

Після змішування мономера з полімером пластмасове тісто пакували в кювету та здійснювали пресування у зуботехнічному пресі. Полімеризація пластмаси проводилась при нагріванні у воді до $80-85^{\circ}\text{C}$ з наступним охолодженням у формі до кімнатної температури (згідно рекомендацій виробника). Зразки контрольної серії шліфували та полірували, а зразки основної серії підлягали мікроабразивній механічній обробці із застосуванням піскоструминного апарату. Надалі їх вкривали розчином полівінілового спирту за допомогою пензлика (для приготування розчину необхідної консистенції гранули додавали у дистильовану воду до повного насичення та перемішували). Структурування плівки із полівінілового спирту проводили у пневмополімеризаторі при тиску 3 атмосфери та температурі 60°C протягом 30 хвилин. Для визначення концентрації залишкового мономера застосовували методику, яка базується на поглинанні частини бромомолекулами мономера і йодометричному визначенні надлишку бромометодом заміщення. Водопоглинання зразків розраховувалося як відносне збільшення маси у відсотках [6]. Принцип методу полягає у тому, що до проби водного середовища, що вміщує ненасичений мономер додається бромат-бромідний розчин, який при створенні кислотного середовища виділяє бром. Частина бромомолекул поглинається мономером, а надлишковий бром визначається йодометричним методом заміщення з калій-йод. Експози-

цію зразків проводили протягом 3 місяців. Контрольні вимірювання здійснювали через 1 та 3 місяці експозиції.

На другому етапі роботи клінічна апробація здійснена серед 30 хворих середнього та похилого віку (60-82 роки), нарівно чоловіків та жінок, з повною відсутністю зубів, яким були виготовлені по два комплекти знімних протезів на обидві щелепи (один – за традиційною методикою та інший – за розробленою, яка реалізувалась наступним чином). Готовий протез, базис якого був виготовлений з пластмаси «Фторакс» (Стома, Україна), підлягав шліфуванню, а також поліруванню тільки із зовнішньої поверхні. Протез припасовувався в порожнині рота хворого за звичною методикою, після чого повертався до зуботехнічної лабораторії, де його внутрішня поверхня підлягала мікробразивній механічній обробці із застосуванням піскоструминного апарату. Для приготування розчину полівінілового спирту його гранули додавали у дистильовану воду до повного насичення. Розчин наносили пензликом на внутрішню поверхню знімного протеза. Структурування плівки проводили у пневмополімеризаторі при тиску 3 атмосфери та температурі 60°C протягом 30 хвилин. Після проведених маніпуляцій протез здавався хворому.

Обстеження пацієнтів проводилось перед початком користування протезами та через 1 та 3 місяці після здачі протезів та включало збір скарг і анамнезу та клінічне дослідження, що передбачало огляд та пальпацію органів та тканин порожнини рота. Додатково визначали стан слизової оболонки протезного ложа за використанням методики макрорістохімічного фарбування. Для цього протезне ложе змащували розчином Шилера-Писарева, потім – 3 % розчином толуйдинового синього. Через 30-60 секунд оцінювали інтенсивність та характер забарвлення відповідно шкалі, що враховує тип слизової. Для визначення площі зон запалення використовували планіметричну сітку. Оцінка проводилась за наступними критеріями: відсутнє запалення; площа запалення $\leq 1 \text{ см}^2$; площа запалення перевищує 1 см^2 . Окрім того, обраховувалась середня сумарна площа зон запалення слизової оболонки протезного ложа [7].

Отримані дані обробляли методами варіаційної статистики із застосуванням програмного засобу MS Excel 2003.

Результати та їх обговорення. Згідно даних, отриманих через 1 місяць експерименту, вихід вільного мономера з полімерних зразків контрольної групи склав $0,26 \pm 0,03$ ммоль на 1 г зразка проти $0,14 \pm 0,01$ ммоль/г для зразків основної групи ($p < 0,001$). Через 3 місяці даний показник для контрольної групи склав $0,20 \pm 0,02$ ммоль/г, а для основної – $0,11 \pm 0,01$ ммоль/г ($p < 0,001$). Таким чином, через 3 місяці рівень залишкового мономера зменшився в обох дослідних групах, однак різниця була статистично недостовірною ($p > 0,05$). Отже, максимальна кількість вільного мономера залишається у пластмасі відразу після її полімеризації (рис. 1). Здійснене нами порівняння результатів, отриманих для зразків основної та контрольної групи свідчить про достовірну відмінність між ними у обидва терміни спостереження (через 1 та 3 місяці) та доводить ефективність запропонованої методики.

В рамках проведеної клінічної апробації візуально запалення слизової оболонки порожнини рота внаслідок користування протезами, виготовленими за традиційною технологією, протягом 1 місяця виявлено нами у $30,0 \pm 8,4$ % досліджених хворих, серед яких у $77,8 \pm 7,6$ % спостерігались вогнищева та дифузна гіперемія слизової оболонки протезного ложа, у решти $22,2 \pm 7,6$ % – ерозивно-виразкове ураження.

Через 3 місяці візуальні ознаки запалення відзначені вже у меншій кількості хворих ($20,0 \pm 7,3$ %, $p > 0,05$), при цьому у $83,3 \pm 6,8$ % випадків реєстрували явища дифузної гіперемії і лише у 1 хворого ($16,7 \pm 6,8$ %) – травматичні виразки у ділянці перехідної складки верхньої щелепи ($p > 0,05$).

В свою чергу, за результатами макрорістохімічного фарбування ознаки хронічного запалення були діагностовані в переважній кількості спостережень ($80,0 \pm 7,3$ %). У цих хворих слизова оболонка внаслідок макрорістохімічного зафарбовування при I класі за Супплі набувала синього кольору, при II класі – синього, але меншої інтенсивності. При гіпертрофованій слизовій (III та IV класи) реєстрували її темносинє зафарбовування. Серед зазначених випадків частка гострого запального процесу, який характеризувався брунатним зафарбовуванням різної інтенсивності в залежності від типу слизової, складала $20,8 \pm 7,4$ %. У решти хворих запалення мало хронічний характер. У обстежених хворих переважав генералізований характер запалення. При цьому середнє значення площі ураження склало $1,30 \pm 0,13 \text{ см}^2$. Також за результатами вивчення топографії зафарбовування встановлено, що найбільшу дію, яка травмує, створюють ті ділянки протеза, що прилягають до альвеолярних відростків обох щелеп.

Через 3 місяці користування протезами після фарбування слизової реєструвались ознаки тільки хронічного запалення, які були виявлені у $70,0 \pm 8,4$ % хворих ($p > 0,05$). Про більш локалізований характер запального процесу свідчило достовірне зменшення середнього показника площі ураження, яке склало $1,00 \pm 0,08 \text{ см}^2$ ($p < 0,05$).

Кращих клінічних результатів вдалось досягнути при користуванні повними знімними протезами, виготовленими за розробленою методикою (рис. 2). Так, через 1 місяць користування протезами візуальні ознаки запалення спостерігали у $20,0 \pm 7,3$ % хворих. Цікавим є те, що частка таких випадків зменшилась за рахунок зниження кількості випадків дифузної гіперемії, розвиток якої пов'язують з надлишковим мономером. Таким чином, у $50,0 \pm 9,1$ % із зазначених хворих реєстрували гіперемію слизової протезного ложа, а у решти $50,0 \pm 9,1$ % – травматичні виразки відповідно межах протезів. Користування протезами, базиси яких були виготовлені за удосконаленою технологією, також сприяло зменшенню інтенсивності запальних явищ, тому що у 100 % випадків процес мав хронічний перебіг.

Проте слід зазначити, що згідно візуальної оцінки стану слизової оболонки протезного ложа, достовірних відмінностей для різних методик виготовлення базисів не встановлено ($p > 0,05$). Тоді як макрорістохімічне фарбування дозволило виявити достовірні відмінності (ознаки запального процесу встановлені у

53,3±9,1 %, p<0,05). Також нами розраховане достовірно менше значення показника площі ураження слизової оболонки при користуванні конструкціями, базиси яких були виготовлені за удосконаленою технологією, що склало 1,02±0,07 см² (p<0,05).

Однак через 3 місяці достовірних відмінностей між станом слизової оболонки для протезів, виготовленими за різними технологіями, як за візуальними

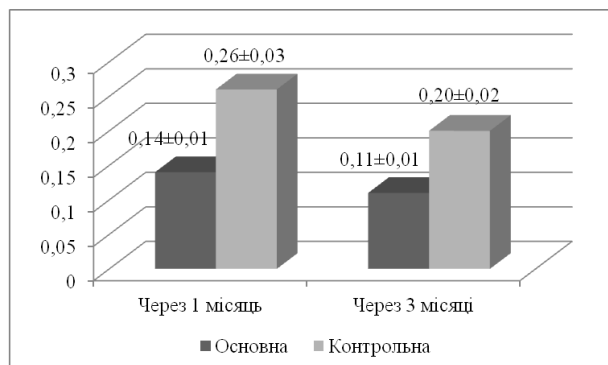


Рис. 1. Динаміка виходу вільного мономеру з полімерних зразків основної та контрольної групи (ммоль на 1 г зразка, M±m, p<0,05)

Таким чином, відповідно до отриманих даних клінічної апробації запропонована нами методика дозволяє досягти кращих клінічних результатів у найближчий термін після здачі протеза (протягом першого місяця експлуатації), що дуже важливе з позицій профілактики «неприйняття» хворими протезів, яке проявляється відразу після їх виготовлення. На жаль, гоблем ти макростохімічного фарбування слизової під час клінічної апробації свідчать, що запальні явища під базисом протеза повністю усунути неможливо, хоча існує можливість знизити інтенсивність процесу, зокрема за рахунок зменшення вивільнення мономеру.

Висновки. За даними проведених досліджень розроблена методика покриття базисів знімних протезів розчином полівінілового спирту дозволяє знизити кількість залишкового мономеру на його поверхні, що особливо важливо на етапі адаптації до виготовлених конструкцій, тому що дозволяє попередити розвиток запальних реакцій з боку слизової оболонки протезного ложа. Отримані результати дослідження дають можливість рекомендувати до застосування розроблену методику при протезуванні хворих з дефектами зубних рядів знімними конструкціями зубних протезів з базисами, виготовленими з акрилової пластмаси. Також, враховуючи значення як екзогенних (місцеві фактори механічної та хімічної природи, що порушують цілісність слизової, якими є знімні протези) та ендогенних (загальний статус хворого) факторів у виникненні різного роду ускладнень при протезуванні, для з'ясування механізмів їх розвитку перспективним було б дослідження змін мікробіоценозу ротової порожнини та показників імунологічного та метаболічного статусу, що дозволило б визначити напрямки збільшення ефективності повного знімного протезування, зокрема у найближчий термін після здачі.

ознаками, так і даними макростохімічного фарбування не встановлено (p>0,05). Так, запальні явища на слизовій оболонці протезного ложа при користуванні протезами, базиси яких були виготовлені за удосконаленою технологією, діагностовані у 16,7±6,8 %, а після фарбування – у 50,0±9,1 % (середній показник площі ураження склав 0,92±0,06 см²).

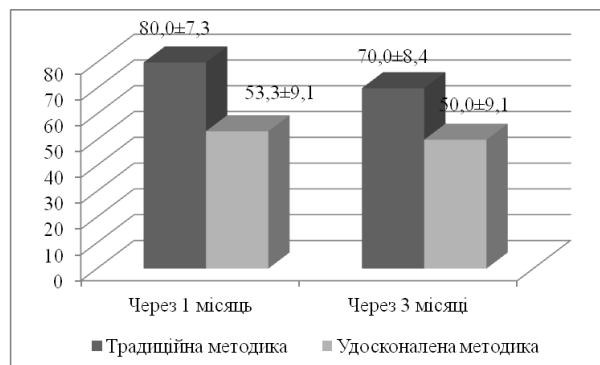


Рис. 2. Поширеність запальних явищ на слизовій оболонці протезного ложа (за даними макростохімічного фарбування) при користуванні повними знімними протезами, виготовленими за різними технологіями (%), P±m_p)

Список літератури

1. **Неспрядько В. П.** Особливості ортопедичного лікування хворих з поєднанням повної та часткової втрати зубів / В. П. Неспрядько, О. В. Барановський, Д. О. Тихонов // Вісник проблем біології і медицини. – 2013. – Вип. 1, Т. 1 (98). – С. 173-176.
2. Повна втрата зубів. Поширеність. Потреба в ортопедичному лікуванні / М. М. Ватаманюк, О. Б. Беліков, О. О. Максимів, Х. Ю. Манюх // Буковинський медичний вісник. – 2012. – Т. 16, № 4. – С. 191-195.
3. **Кузь В. С.** Характеристика сучасних базисних гоблем вігнічних матеріалів та їх вплив на тканини порожнини рота / В. С. Кузь, В. М. Дворник, Г. М. Кузь // Актуальні проблеми сучасної медицини: Вісник української медичної стоматологічної академії. – 2014. – Т. 14, Вип. 2 (46). – С. 179-183.
4. **Фастовець О. О.** Причини незадовільних результатів повного знімного зубного протезування у найближчий термін спостереження / О. О. Фастовець, О. А. Кривчук // Вісник проблем біології і медицини. – 2019. – Вип. 1, Т. 2 (149). – С. 379-384.
5. Порівняльна характеристика рівня залишкового мономеру в базисах знімних протезів із акрилових гоблем, виготовлених за різними технологіями полімеризації / Нідзельський М. Я., Давиденко В. Ю., Давиденко Г. М. [та ін.] // Вісник проблем біології та медицини. – 2014. – Вип. 2, Т. 2 (108). – С. 45-48.
6. **Кузнецов В. В.** Вплив електромагнітної обробки на наявність залишкового мономеру в акриловій пластмасі «Фторакс» та її водопоглинання / В. В. Кузнецов, М. Я. Нідзельський, М. Я. Червіц // Галицький лікарський вісник. – 2002. – Т. 9, № 2. – С. 40-42.
7. **Лесных Н. И.** Снижение атрофических гоблем в при пользовании съёмными протезами на гоблем челюстях: автореф. роб. на соискание учен. степени робл. Мед. наук: спец. 14.00.21 «Стоматология» / Н. И. Лесных. – М., 1990. – 20 с.

REFERENCES

1. **Nesprjadko V. P., Baranovskiy O. V., Tykhonov D. O.** Peculiarities of prosthetic treatment of patients with a combination of complete and partial adentia. *Visnyk problem biolohii i medytsyny*. 2013; 1(98): 173-176.
2. **Vatamanjuk M. M., Bjelikov O. B., Maksymiv O. O. Et al.** Complete loss of teeth. Prevalence. Need for prosthetic treatment. *Bukovyns'kyj medychnyj visnyk*. 2012; 16 (4): 191-195.
3. **Kuz V. S., Dvornyk V. M., Kuz H. M.** Characteristics of modern basic dental materials and their influence on oral cavity tissues. *Aktualni roblem suchasnoi medytsyny. Visnyk ukrainskoi medychnoi stomatolohichnoi akademii*. 2014; 2 (46): 179-183.

4. Fastovets O. O., Kryvchuk O. A. Reasons for unsatisfactory results of complete removable dental prosthesis in the immediate period of observation. *Visnyk problem biologii i medytsyny*. 2019; 1 (149): 379-384.

5. Nidzelskyi M. Y., Davydenko V. Y., Davydenko H.M., Kuznetsov V. V., Sokolovska V. M. Comparative characteristics of the level of residual monomer in the bases of removable prostheses made of acrylic plastics, made according to different polymerization technologies. *Visnyk problem biologii ta medytsyny*. 2014; 2 (108): 45-48.

6. Kuznetsov V. V., Nidzelskyi M. Y., Chervits M. Y. Influence of electromagnetic processing on the presence of residual monomer in acrylic plastics "Ftorax" and its water absorption. *Halytskyi likarskyi visnyk*. 2002; 9 (2): 40-42.

7. Lesnyih N. I. *Snizhenie atroficheskikh protsessov pri polzovanii s'jomnymi protezami na bezzubnyh chelyustyah*: [Reduction of atrophic processes when using removable dentures on toothless jaws]. Abstract of a candidate's thesis of medical sciences. *Moskva*, 1990: 20.

Надійшла 18.04.19



DOI 10.35220/2078-8916-2019-32-2-46-49

УДК 616.314-007.21(477-25)

А.С. Опанасюк

Національна медична академія післядипломної освіти
імені П.Л.Шупика

ПОШИРЕНІСТЬ ВТОРИННОЇ АДЕНТІЇ У НАСЕЛЕННЯ РІЗНИХ РАЙОНІВ М. КИЄВА

Проблема втрати зубів та їх заміщення є доволі актуальною та постійно привертає до себе увагу лікарів і науковців як у нашій країні, так і за кордоном. Це обумовлено досить великою поширеністю даної патології серед населення. Потреба населення в заміщенні дефектів зубних рядів шляхом протезування є доволі високою та складає 46-52 %.

Мета нашого дослідження. Вивчення поширеності вторинної адентії у мешканців м. Києва.

Матеріали та методи дослідження. Поширеність вторинної адентії вивчалась у пацієнтів стоматологічної поліклініки №1 Шевченківського району, стоматологічної поліклініки Дарницького району, стоматологічної поліклініки Деснянського району м. Київ. Поширеність вторинної адентії вивчали за даними історій хвороб пацієнтів за три роки з 2015 по 2018.

Результати дослідження. Найбільшу вторинну адентію виявлено в віковій групі 45-60 років у чоловіків – 99,1%. При цьому трохи нижчий процент видалених зубів мали жінки цієї вікової групи – 96,2 %. Однак звертає на себе увагу той факт, що в вікових групах до 30 років та 35-45 років показники поширення вторинної адентії вище у жінок, а ніж у чоловіків (50,3 % і 44,6 % та 78,5 % і 71,7 % відповідно).

Після проведеного обстеження нами було встановлено, що для всіх пацієнтів характерним є те, що в двох перших групах (до 30 років та 30-45 років) відсутність зубів зустрічається частіше у жінок, ніж у чоловіків, а в старшій віковій групі (45-60 років) видалені зуби частіше мають чоловіки, а ніж жінки.

Висновки. 1. Поширеність вторинної адентії збільшилась у жінок віком до 30 років на 2,8 %, а у чоловіків – на 2 %, у віковій групі до 45 років у жінок – на 1,9 %, а у чоловіків – на 2,1 % та у групі до 60 років – на 0,4 % у жінок і на 0,5 % у чоловіків.

2. Загальна поширеність вторинної адентії у мешканців м. Києва складала у жінок – 74,1 % та 72,2 % у чоловіків.

Ключові слова: адентія, поширеність, вікова категорія.

А. С. Опанасюк

Национальная медицинская академия
последипломного образования имени П. Л. Шупика

РАСПРОСТРАНЕННОСТЬ ВТОРИЧНОЙ АДЕНТИИ У НАСЕЛЕНИЯ РАЗНЫХ РАЙОНОВ Г. КИЕВА

Проблема потери зубов и их замещение является достаточно актуальной и постоянно привлекает к себе внимание врачей и ученых как в нашей стране, так и за рубежом. Это обусловлено достаточно большой распространенностью данной патологии среди населения. Потребность населения в замещении дефектов зубных рядов путем протезирования довольно высока и составляет 46-52%.

Цель нашего исследования. Изучение распространенности вторичной адентии у жителей г. Киева.

Материалы и методы исследования. Распространенность вторичной адентии изучалась у пациентов стоматологической поликлиники №1 Шевченковского района, стоматологической поликлиники Дарницкого района, стоматологической поликлиники Деснянского района г. Киев. Распространенность вторичной адентии изучали по данным историй болезней пациентов за три года с 2015 по 2018.

Результаты исследования. Наибольшую вторичную адентию выявлено в возрастной группе 45-60 лет у мужчин – 99,1%. При этом чуть ниже процент удаленных зубов имели женщины этой возрастной группы – 96,2 %. Однако обращает на себя внимание тот факт, что в возрастных группах до 30 лет и 35-45 лет показатели распространения вторичной адентии выше у женщин, чем у мужчин (50,3% и 44,6 % и 78,5 % и 71,7 % соответственно).

После проведенного обследования нами было установлено, что для всех пациентов характерным является то, что в двух первых группах (до 30 лет и 30-45 лет) отсутствие зубов встречается чаще у женщин, а в старшей возрастной группе (45-60 лет) удалены зубы чаще имеют мужчины, чем женщины.

Выводы. 1. Распространенность вторичной адентии увеличилась у женщин в возрасте до 30 лет на 2,8 %, а у мужчин – на 2 %, в возрастной группе до 45 лет у женщин – на 1,9 %, а у мужчин – на 2,1 % и в группе до 60 лет – на 0,4 % у женщин и на 0,5 % у мужчин.

2. Общая распространенность вторичной адентии у жителей г. Киева составила у женщин – 74,1 % и 72,2 % у мужчин.

Ключевые слова: адентия, распространенность, возрастная категория.

А. S. Opanasjuk

National medical Academy of postgraduate education
named after P. L. Shupyk

PREVALENCE OF SECONDARY ADENTIA IN THE POPULATION OF DIFFERENT DISTRICTS OF KIEV

ABSTRACT

The problem of tooth loss and their replacement is quite relevant and constantly attracts the attention of doctors and scientists both in our country and abroad. This is due to the rather