

ХІРУРГІЧНА СТОМАТОЛОГІЯ

УДК 616.716.8+617.52:617-089

DOI <https://doi.org/10.35220/2078-8916-2021-40-2.4>**А.Г. Гулюк,**

доктор медичних наук, професор, Державна установа
«Інститут стоматології та щелепно-лицевої хірургії
Національної академії медичних наук України»,
вул. Рішельєвська, 11, м. Одеса, Україна, індекс 65026,
agulyuk53@gmail.com

О.Г. Гатунок,

лікар стоматолог-хірург, Державна установа
«Інститут стоматології та щелепно-лицевої хірургії
Національної академії медичних наук України»,
вул. Рішельєвська, 11, м. Одеса, Україна, індекс 65026,
vesnik@email.ua

С.В. Іванченко,

лікар стоматолог-хірург, Державна установа
«Інститут стоматології та щелепно-лицевої хірургії
Національної академії медичних наук України»,
вул. Рішельєвська, 11, м. Одеса, Україна, індекс 65026,
vesnik@email.ua

КЛІНІЧНІ ОСОБЛИВОСТІ ПЕРЕБІГУ ТА РЕЗУЛЬТАТИ ХІРУРГІЧНОЇ ОБРОБКИ ПРИ ВОГНЕПАЛЬНИХ УРАЖЕННЯХ ЩЕЛЕПНО-ЛИЦЕВОЇ ДІЛЯНКИ МИРНОГО ЧАСУ

В останні роки в зв'язку зі зростанням злочинності простежується чітка тенденція до збільшення кількості і обтяження вогнепальної травми (ВТ) обличчя мирного часу. В останні роки помітно зростає кількість постраждалих від травматичної зброї, наслідки ушкодження вимагають наполегливого вивчення в зв'язку з особливостями пошкодження тканин гумовими кулями. Було проведено дослідження, спрямоване на виявлення особливостей вогнепальних поранень щелепно-лицевої ділянки мирного часу, що вказує на специфіку їх діагностики та лікування, а також тактику хірурга під час надання першої та спеціалізованої допомоги таким постраждалим

Мета дослідження – вивчити клінічні особливості перебігу та результати хірургічної обробки за вогнепальних уражень щелепно-лицевої ділянки мирного часу. **Матеріали та методи дослідження.** Було проведено аналіз 14 історій хвороб постраждалих з вогнепальними пораненнями обличчя і щелеп, які лікувались у відділенні щелепно-лицьової хірургії ДУ «ІСЦЛХ НАМН» в 2018–2020 р. Перше місце в структурі вогнепальних поранень займала кримінальна травма, на другому місці – спроба суїциду.

Вогнепальні поранення обличчя в більшості випадків мали важкий характер і супроводжувались виникненням значних дефектів м'яких і кісткової тканин. Такі пошко-

дження позначалися на емоційно-психічному стані потерпілого, яке посилювалось супутніми функціональними порушеннями жування, ковтання, дихання і мови.

Ключові слова: вогнепальні ураження, щелепно-лицева ділянка, хірургічні втручання.

A.G. Guljuk,

Doctor of Medical Sciences, Professor, State Establishment
"The Institute of Stomatology and Maxillo-Facial Surgery
National Academy of Medical Science of Ukraine", 11
Rishelievskaya street, Odesa, Ukraine, postal code 65026,
agulyuk53@gmail.com

O.G. Gatunok,

Dentist-Surgeon, State Establishment "The Institute of
Stomatology and Maxillo-Facial Surgery National Academy
of Medical Science of Ukraine", 11 Rishelievskaya street,
Odesa, Ukraine, postal code 65026, vesnik@email.ua

S.V. Ivanchenko,

Dentist-Surgeon, State Establishment "The Institute of
Stomatology and Maxillo-Facial Surgery National Academy
of Medical Science of Ukraine", 11 Rishelievskaya street,
Odesa, Ukraine, postal code 65026, vesnik@email.ua

CLINICAL FEATURES OF THE COURSE AND RESULTS OF SURGICAL TREATMENT FOR GUNSHOT LESIONS OF THE MAXILLOFACIAL REGION OF PEACETIME

In recent years, due to the increase in crime, there has been a clear trend towards an increase in the number and burden of gunshot injuries (VT) of the face of peacetime. In recent years, the number of victims of traumatic weapons has significantly increased, and the consequences of injuries require careful study due to the peculiarities of tissue damage caused by rubber bullets. A study was conducted aimed at identifying the features of gunshot wounds of the maxillofacial region of peacetime, which indicates the specifics of their diagnosis and treatment, as well as the tactics of the surgeon when providing first aid and specialized care to such victims

Purpose of the study. To study the clinical features of the course and results of surgical treatment for gunshot lesions of the maxillofacial region of peacetime.

Research materials and methods. The analysis of 14 medical records of victims with gunshot wounds to the face and Jaws, who were treated in the State Establishment "The Institute of Stomatology and Maxillo-Facial Surgery National Academy of Medical Science of Ukraine" in 2018–2020, was carried out. the first place in the structure of gunshot wounds was occupied by criminal trauma, and the second place was occupied by a suicide attempt.

Gunshot wounds to the face in most cases were severe and were accompanied by significant defects in soft and bone

tissues. Such injuries affected the emotional and mental state of the victim, which was aggravated by concomitant functional disorders of chewing, swallowing, breathing and speech.

Key words: gunshot wounds, maxillofacial area, surgical interventions.

Постановка проблеми. Серед усіх видів пошкоджень мирного часу вогнепальні поранення (ВП) щелепно-лицевої ділянки (ЩЛД) відрізняються найбільш важким характером ушкоджень органів і тканин, розвитком станів, що погрожують життю хворого, складністю оперативного лікування і високою ймовірністю розвитку важких ускладнень. В останні роки в зв'язку зі зростанням злочинності простежується чітка тенденція до збільшення кількості і обтяження вогнепальної травми (ВТ) обличчя мирного часу. Проблема лікування вогнепальних поранень ЩЛД з розряду військової стала актуальною для хірургії мирного часу. В останні роки помітно зросла кількість постраждалих від травматичної зброї, наслідки ушкоджень вимагають наполегливого вивчення в зв'язку з особливостями пошкодження тканин гумовими кулями. Було проведено дослідження, спрямоване на виявлення особливостей вогнепальних поранень ЩЛД мирного часу, що вказує на специфіку їх діагностики та лікування, а також тактику хірурга під час надання першої та спеціалізованої допомоги таким постраждалим [1–8].

Мета дослідження – вивчити клінічні особливості перебігу та результати хірургічної обробки за вогнепальних уражень щелепно-лицевої ділянки мирного часу.

Матеріали та методи дослідження. Було проведено аналіз 14 історій хвороб постраждалих з вогнепальними пораненнями обличчя і щелеп, які лікувалися у відділенні щелепно-лицевої хірургії ДУ «ІСЦЛХ НАМН» в 2018–2020 р.

З метою встановлення особливостей перебігу вогнепальних уражень ЩЛД було проведено клінічне обстеження пацієнтів з вогнепальними ураженнями на різних етапах хірургічної реабілітації. Перше місце в структурі вогнепальних поранень займала кримінальна травма, на другому місці – спроба суїциду.

Строки надходження поранених були від 6 годин після поранення до 5–7 діб, якщо хворі поступали з районів області.

У 1 хворого було кульове поранення, у 8 – поранення дрібом, частіше за все з мисливської вогнепальної зброї.

Результати дослідження. Ступінь і характер вогнепального пошкодження залежали від

виду раневого снаряду і відстані пострілу. Причинами кульових поранень стали випадкові постріли з віддаленої відстані. Всі кульові поранення були сліпими і супроводжувались ушкодженнями лицьових кісток і м'яких тканин. У хворих другої групи відзначений незначний обсяг пошкоджень і переломи нижньої щелепи з найбільшим дефектом кістки. Поранення верхньої щелепи були проникаючими в верхньощелепну пазуху з пошкодженням передньої і задньої бокових стінок. Кулі розташовувались в глибоких відділах обличчя і були видалені під час первинної хірургічної обробки. Поранення дробом характеризувались наявністю безлічі снарядів, що ранили, помиреним розтрощенням і дефектами м'яких тканин. У всіх хворих другої групи постріл в обличчя був зроблений з близької відстані, причому в 4 випадках – під час суїцидальної спроби. Зона пошкодження поширювалась зі збільшенням відстані від вхідного отвору, мала віялоподібний або безладний вид. Часто було кілька раневих каналів. У вхідного отвору були рвано-розтрощені краї поранення з помірним пошкодженням тканин, вихідні отвори – з великим пошкодженням шкіри і підлягаючих тканин. Пошкодження нижньої щелепи були у всіх постраждалих. Усі поранення з дробової рушниці були проникаючими і супроводжувались розривом тканин дна порожнини рота, за винятком 1 хворого з кульовим пошкодженням нижньої щелепи, усі поранення були наскрізними. Найбільш важкі ушкодження були відзначені у разі пострілу в упор. Глибина раневого каналу потребувала проведення пластики місцевими тканинами, стебельчатим клаптом по В.П. Філатову і кісткової пластики, що значною мірою подовжувало терміни реабілітації хворих. Особливості вогнепальних поранень обличчя і щелеп визначається роллю, яку відіграє обличчя в характеристиці людини як особистості, а також анатомо-фізіологічними особливостями, притаманними цій ділянці.

Вогнепальні поранення обличчя здебільшого мали важкий характер і супроводжувались виникненням значних дефектів м'яких і кісткової тканин. Такі пошкодження позначалися на емоційно-психічному стані потерпілого, яке посилювалось супутніми функціональними порушеннями жування, ковтання, дихання і мови. Пошкодження обличчя після таких поранень, коли виникають дефекти, які межують з потворністю, хворі переживали вкрай важко. Психічна

травма при цьому виявлялась настільки значною, що хворі уникали спілкування, соромлячись свого обличчя. Тому соціальна та комунікативна функції обличчя є великим проблемним питанням під час лікування ушкоджень обличчя і щелеп. Наявність зубів у зоні ушкодження вносило особливості в клініку і лікування вогнепальних переломів щелеп. Снаряд, що ранить, передає кістці кінетичну енергію, перетворюючи кісткові друзки у «вторинні снаряди», які утворюють множинні сліпі кишені в оточуючих тканинах. Наявність патогенної мікрофлори на поверхні зубів, в каріозних порожнинах і в складі зубоясених відкладень зумовлювало інфікування м'яких тканин і ускладнювало перебіг ранового процесу. Одночасне пошкодження життєво важливих органів голови і шиї часто позначалося на важкості поранень і призводило до тяжких ускладнень. Поранення великих судин викликало рясну кровотечу, що вимагало негайних заходів щодо її зупинки, аж до перев'язки зовнішньої сонної артерії. Майже у 8% поранених в ЩЛД відзначалася втрата свідомості внаслідок травми головного мозку. Зазвичай спостерігалася невідповідність між видом і важкістю поранення.

Скорочувальна здатність мимічної мускулатури, рясне кровопостачання обличчя зумовлювали специфічний вид поранених: зіяючі рани, враження про важкість стану потерпілого і його безнадійність. Спостерігалось порушення харчування хворого, пов'язане з пошкодженням м'яких тканин обличчя, щелеп, глотки.

Навіть ковтання води нерідко представляє досить важку задачу для пораненого. У разі пошкодження губ, щік, наскрізних дефектів м'яких тканин дна порожнини рота хворі втра-

чають велику кількість рідини, яку необхідно поповнювати.

Відмічали подразнення навколишніх ділянок шкіри слиною, що постійно витікала з порожнини рота. При цьому рана швидко інфікувалася ротовою рідиною. Тому рани, проникаючі в порожнину рота, максимально ізолювали від ротової порожнини накладенням глухих швів. При ранах верхньої і нижньої губ спочатку накладали шви на круговий м'яз рота, потім на шкіру, починаючи з лінії переходу шкіри в червону облямівку і в останню чергу на слизову оболонку порожнини рота.

Після первинної хірургічної обробки глибоких ран на боковій поверхні обличчя, нижньощелепної ділянки і шиї залишали дренаж на 48 годин. При наскрізних пораненнях нижньої щелепи вхідний і вихідний отвори були невеликими, а руйнування кістки представлялися значними. У цих випадках доводилось проводити розтин м'яких тканин для оголення кістки, ревізії рани, видалення кісткових осколків і фіксації відламків. Кісткові фрагменти нижньої щелепи, пов'язані з м'якими тканинами, в основному лишали в рані. Фіксацію відламків здійснювали ортопедичними методами або з використанням позавогнищезового остеосинтезу. При пораненнях, що проникають в додаткові пазухи носа, проводили їх ревізію (рис. 1–7). Несвоєчасна або неповноцінно проведена ПХО призводила до виникнення стійких важко виправних рубцевих деформацій, які потребували складних багатоступінчастих оперативних втручань для їх усунення.

Таким чином, вогнепальні поранення щелепно-лицевої ділянки в зв'язку з величезною пошкодження вимагають специфічного підходу в діагностиці та лікуванні. Впрова-

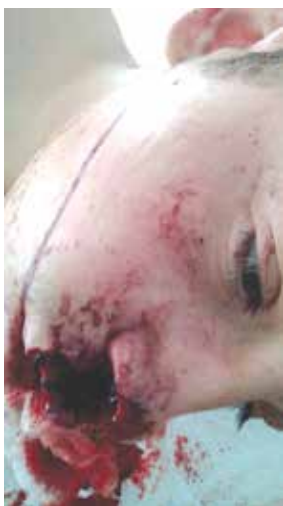
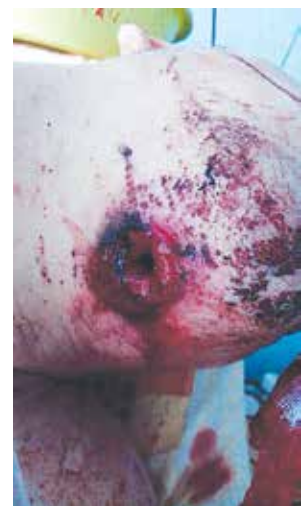
Рис. 1. а. Зовнішній вигляд хворого після вогнепального ураження нижньої та верхньої щелепи, наскрізне з ушкодженням дна ротової порожнини, ментального відділу нижньої щелепи, дефектом альвеолярного відростка нижньої щелепи, ушкодженням верхньої щелепи у фронтальному відділі з дефектом кісткової тканини альвеолярного відростка верхньої щелепи, дефект м'яких тканин верхньої губи, передсинку ротової порожнини верхньої щелепи та крила носа справа

Рис. 1. б. Вхідний отвір в підпідборідній області внаслідок поранення з дробовою мисливської рушниці при суїцидальній спробі. Проникне ураження дна порожнини рота з проникненням до ротової порожнини. Дефект м'яких тканин шкіри підпідборідкової ділянки, розтрощення м'яких тканин дна ротової порожнини



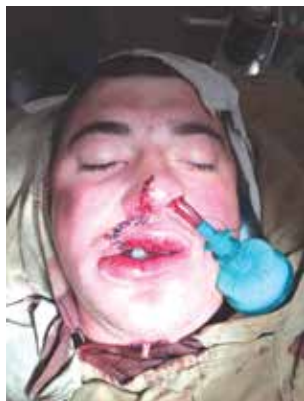

Рис. 2 а. Зовнішній вигляд хворого після первинної хірургічної обробки вогнепального ураження верхньої та нижньої щелеп з дефектами м'яких тканин верхньої губи, носа, та альвеолярних відростків фронтальних відділів верхньої та нижньої щелеп

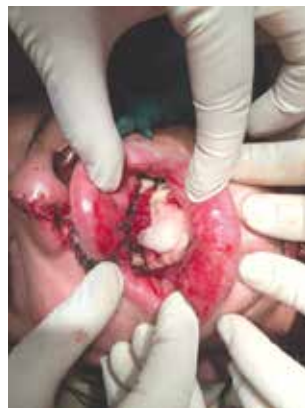

Рис. 3. Результат ПХО вогнепальної рани передсінку верхньої щелепи у фронтальному відділі з дефектом альвеолярної кістки, проведено повну ізоляцію кісткової рани альвеолярної частини верхньої щелепи без дренажування в ротову порожнину

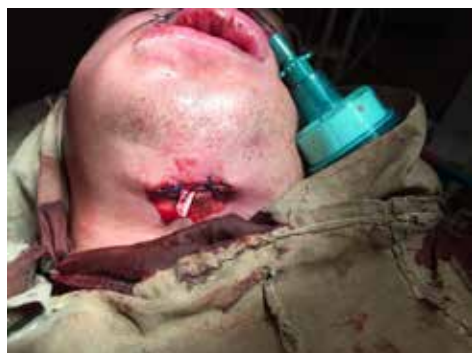

Рис. 2 б. Результат часткового ушивання рани в ділянці вхідного отвору після вогнепального ураження з мисливської рушниці. Рана дренована

Рис. 3 б. Результат ПХО рани після вогнепального ураження нижньої щелепи з утворенням дефекту альвеолярного відростка. Проведена обробка рани кістки з пластичним закриттям дефекту останньої м'якими тканинами, що знаходились поруч. Використання язикоподібного клаптя з нижньої губи на живлячій ніжці з подальшим його переміщенням в бік дефекту м'яких тканин підпідборідкового відділу нижньої щелепи та дна ротової порожнини. Рана ушита «наглухо» з дренажуванням назовні

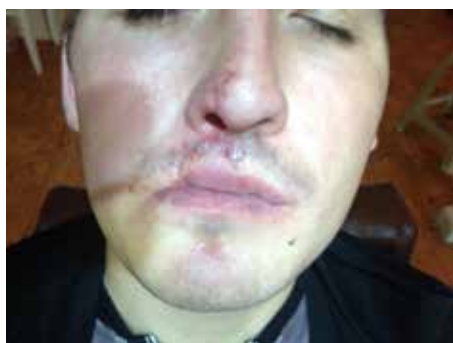
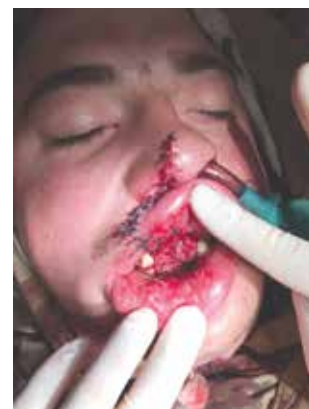
Рис. 4 а. Результат загоєння вогнепальних ран з дефектом верхньої губи та крила носа справа. В ході ПХО рани проведено одномоментне усунення дефекту м'яких тканин клаптями на живлячій ніжці. Первинне загоєння рани без значної рубцевої деформації верхньої губи та носа

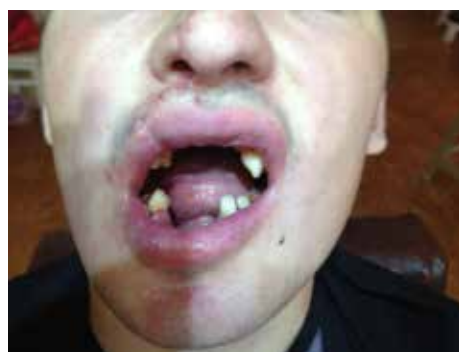

Рис. 4 б. Результат загоєння вогнепальних ран верхньої та нижньої щелепи з використанням клаптів на живлячій ніжці з передсінку верхньої та нижньої губи. Утворення дефектів зубних рядів верхньої та нижньої щелепи в зоні ураження. Первинне загоєння ран. Підготовка пораненого до виготовлення часткових знімних протезів на верхню та нижню щелепу

дження в хірургічну практику концепції первинно відновної операції сприятиме зниженню кількості багатоетапних операцій, зменшенню ускладнень і досягненню найбільш оптимальних результатів лікування. В сучасних умовах

з'являється реальна можливість доставити хворих з вогнепальними пораненнями щелепно-лицевої ділянки в спеціалізовану клініку, що підвищує ефективність надання медичної допомоги та ранньої профілактики можливих ускладнень.

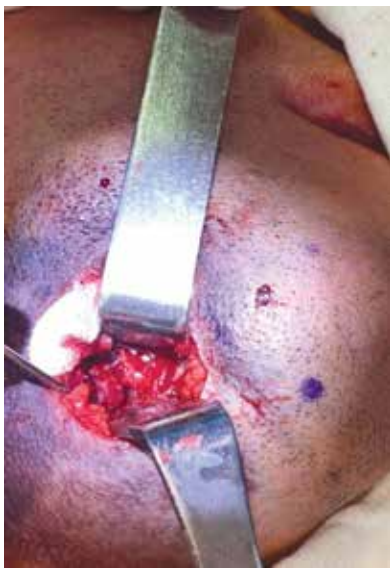

Рис. 5. Інтеропераційна фотографія підщелепного відділу справа. Кульове сліпе поранення м'яких тканин дна нижньої щелепи в ментальному відділі справа. Дефект кісткової тканини нижньої щелепи у ділянці тіла щелепи справа та ментального її відділу. Післяопераційна рана розташована в місці формування гематоми дна порожнини рота

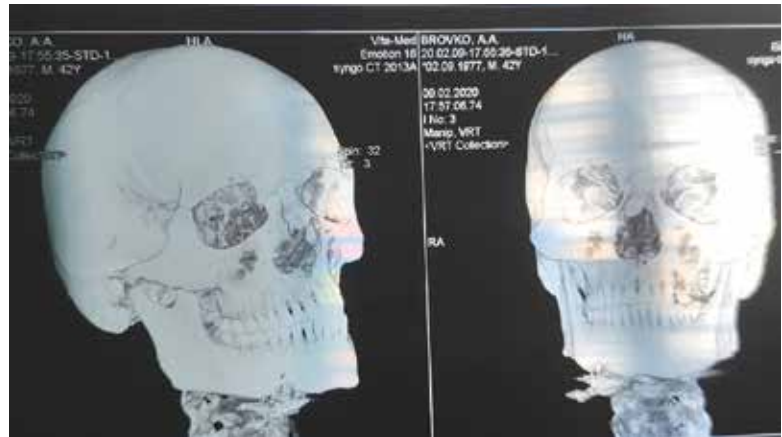
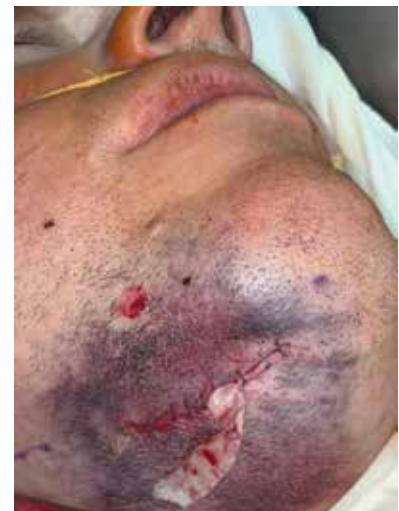

Рис. 6. 3-D реконструкція черепа хворого з кульовим вогнепальним пораненням нижньої щелепи в ментальному відділі справа. Утворення уламків кісткової тканини на місці проходження ранового каналу. Дефект нижньої щелепи вогнепального походження в ментальному відділі нижньої щелепи справа

Рис. 7. Фотографія підщелепної ділянки справа після проведення ПХО ранового каналу в результаті кульового ураження нижньої щелепи справа. Гематома м'яких тканин, що утворилася в ділянці дна порожнини рота. Зверху від післяопераційної рани вхідний отвір пулі, розміри якого співпадають з калібром кулі. Після проведеної ПХО в рані залишений дренаж. Рана частково ушита



Література:

1. Хірургічна стоматологія та щелепно-лицева хірургія / Маланчук В.О. та ін. у 2 т. Київ : ЛОГОС, 2011. Т. 2. 606 с.
2. Cunningham L., Hough R., Ford J. Firearm injuries to the maxillofacial region: an overview of correct thoughts regarding demographics, patho-physiology and management. *J. Oral. Maxillofac. Surg.* 2003. Vol. 65. P. 932–942.
3. Doctor V.S., Farwell D.G. Gunshot wounds to the head and neck. *Curr. Opin. Otolaryngol. Head. Neck. Surg.* 2007. Vol. 15(4). P. 213–8.
4. Kaufman Y., Cole P., Hollier L.H. Facial gunshot wounds: trends in management. *Craniofacial Trauma Reconstr.* 2009. Vol. 2(2). P. 85–90.
5. McLean J.N., Moore C.E., Yellin S.A. Gunshot wounds to the face-acute management. *Facial. Plast. Surg.* 2005. Vol. 21. P. 191–198.
6. Motamedi M. Management of firearm injuries to the facial skeleton: Outcomes from early primary intervention. *J. Emerg. Trauma Shock.* 2011. Vol. 4(2). P. 212–216.
7. Walker R.V., Frame J.W. Civilian maxillofacial gunshot injuries. *Int. J. Oral. Surg.* 1984. Vol. 13. P. 263–77.

References:

1. Malanchuk VO., Logvinenko IP., Malanchuk TO. et al. (2011). *Surgical dentistry and maxillofacial surgery*. [Hirurgichna stomatologija ta shhelepno-lyceva hirurgija] u 2 t. Kyiv: LOGOS, 2 [in Ukrainian].
2. Cunningham, L., Hough, R., & Ford, J. (2003). Firearm injuries to the maxillofacial region: an overview of correct thoughts regarding demographics, patho-physiology and management. *J. Oral. Maxillofac. Surg.* 65, 932–942.
3. Doctor, V.S., & Farwell, D.G. (2007). Gunshot wounds to the head and neck. *Curr. Opin. Otolaryngol. Head. Neck. Surg.* 15(4):213–8.
4. Kaufman, Y., Cole, P., Hollier, L.H. (2009). Facial gunshot wounds: trends in management. *Craniofacial Trauma Reconstr.* 2(2):85-90.
5. McLean, J.N., Moore, C.E., Yellin, S.A. (2005). Gunshot wounds to the face-acute management. *Facial. Plast. Surg.* 21:191-198.
6. Motamedi M. Management of firearm injuries to the facial skeleton: Outcomes from early primary intervention. *J. Emerg. Trauma Shock.* 2011;4(2):212-216.
7. Walker RV, Frame JW. Civilian maxillofacial gunshot injuries. *Int. J. Oral. Surg.* 1984;13: 263-77.