

Novyny stomatologii'. 2009;1:63–67.

4. **Hvatova V. A., Chikunov S. O.** Okkluzionnye shyny [Occlusive tires]. M.: «Medicinskaja kniga»;2010:53.

5. **Dmytrenko I. A., Ozhogan Z. R.** Method of use of splint-mouth guard in patients with medium and large defects of dentition. *Ukrai'ns'kyj stomatologichnyj al'manah*. 2009;5:28–30.

6. **Shetty R.** Prevalence of Signs of Temporomandibular Joint Dysfunction in Asymptomatic Edentulous Subjects: A Cross-Sectional Study. *The Journal of Indian Prosthodontic Society*. 2008;2(10):96–101.

7. **Rybert Ju.O.** Analysis of the state of dental complex of patients with combined temporomandibular disorders and methods of their treatment. *Ukrai'ns'kyj stomatologichnyj al'manah*. 2016;1:68-71.

8. **Rudol'f Slavichek.** Zhevatel'nyj organ. Funkcii i disfunkcii [The masticatory organ. Functions and dysfunctions]. «Azбука». Moskva;2008:543.

9. **Jeffrey P. Okeson.** Management of temporomandibular disorders and occlusion. 7th edition. Mosby;2012:504.

Надійшла 21.02.19



УДК 616-071.003.121+615.477.2:616-089.843

***О. О. Фастовець, д. мед. н., С. О. Сапалёв,**

*Державний заклад «Дніпропетровська медична академія Міністерства охорони здоров'я України»
Запорізький державний медичний університет

ПОРІВНЯЛЬНА КЛІНІКО- ФУНКЦІОНАЛЬНА ОЦІНКА ЕФЕКТИВНОСТІ ПРОТЕЗУВАННЯ ХВОРИХ З ПОВНОЮ ВІДСУТНІСТЮ ЗУБІВ НА НИЖНІЙ ЩЕЛПІ ПОВНИМИ ЗНІМНИМИ ПРОТЕЗАМИ ТА ЗНІМНИМИ ПРОТЕЗАМИ З ОПОРОЮ НА ІМПЛАНТАТИ

Повна відсутність зубів має значну, з тенденцією до зростання, поширеність серед населення України та потребує вдосконалення методів протезування.

Мета представленої роботи. Провести порівняльне клініко-функціональне дослідження ефективності ортопедичного лікування хворих з повною відсутністю зубів на нижній щелепі, що користувались повними знімними протезами та знімними протезами з опорою на імплантати.

Матеріали і методи. В статті представлені результати обстеження у віддалений термін протезування 103 хворих віком від 55 до 73 років з повною відсутністю зубів на нижній щелепі, з яких 71 були виготовлені «класичні» повні знімні протези, а 32 – знімні протези з опорою на внутрішньокісткові імплантати з встановленням бол-абатментів.

Результати. Виявлено більшу успішність протезування з опорою на імплантати за показниками рівня якості життя, фіксації протезів, а також функціональною ефективністю ($p < 0,05$). При цьому стан слизової оболонки протезного ложа у хворих з різними видами знімних конструкцій суттєво не різнився ($p > 0,05$). Проте при використанні імплантатів зареєстрований більший ступінь атрофії альвеолярної частини у дистальних відділах нижньої щелепи ($p < 0,05$), що суттєво погіршує анатомо-топографічні умови для повторного протезування. Достовірних відмінностей між показниками чоловіків та жінок не встановлено ($p > 0,05$)

Висновки. Отримані результати вказують на необхідність подальших досліджень, зокрема шляхом вивчення напружено-деформованих станів, з метою розробки алгоритму визначення показань до різного виду протезування хворих з повною відсутністю зубів на нижній щелепі.

Ключові слова: повна відсутність зубів на нижній щелепі, рівень якості життя, ефективність лікування, атрофія альвеолярної кістки.

***Е. А. Фастовець, С. А. Сапалёв,**

*Государственное учреждение «Днепропетровская медицинская академия Министерства здравоохранения Украины»
Запорожский государственный медицинский Университет

СРАВНИТЕЛЬНАЯ КЛИНИКО- ФУНКЦИОНАЛЬНАЯ ОЦЕНКА ЭФФЕКТИВНОСТИ ПРОТЕЗИРОВАНИЯ БОЛЬНЫХ С ПОЛНЫМ ОТСУТСТВИЕМ ЗУБОВ НА НИЖНЕЙ ЧЕЛЮСТИ ПОЛНЫМИ СЪЕМНЫМИ ПРОТЕЗАМИ И СЪЕМНЫМИ ПРОТЕЗАМИ С ОПОРОЙ НА ИМПЛАНТАТЫ

Полное отсутствие зубов имеет значительную, с тенденцией к росту, распространенность среди населения Украины и нуждается в совершенствовании методов протезирования.

Цель представленной работы. Провести сравнительное клинико-функциональное исследование эффективности ортопедического лечения больных с полным отсутствием зубов на нижней челюсти, которые пользовались полными съемными протезами и съемными протезами с опорой на имплантаты.

Материалы и методы. В статье представлены результаты обследования в отдаленные сроки протезирования 103 больных в возрасте от 55 до 73 лет с полным отсутствием зубов на нижней челюсти, из которых 71 были изготовлены «классические» полные съемные протезы, а 32 – съемные протезы с опорой на внутрикостные имплантаты с установленными бол-абатментами.

Результаты. Выявлено большую успешность протезирования с опорой на имплантаты по показателям качества жизни, фиксации протезов, а также функциональной эффективности ($p < 0,05$). При этом состояние слизистой оболочки протезного ложа у больных с различными видами съемных конструкций существенно не отличалось ($p > 0,05$). Вместе с тем, при использовании имплантатов зарегистрировано большую степень атрофии альвеолярной части в дистальных отделах нижней челюсти ($p < 0,05$), что существенно ухудшает анатомо-топографические условия для повторного протезирования. Достоверных различий между показателями мужчин и женщин не установлено ($p > 0,05$).

Выводы. Полученные результаты указывают на необходимость дальнейших исследований, в частности путем изучения напряженно-деформированных состояний, с целью разработки алгоритма определения показаний к различного вида протезированию больных с полным отсутствием зубов на нижней челюсти.

Ключевые слова: полное отсутствие зубов на нижней челюсти, уровень качества жизни, эффективность лечения, атрофия альвеолярной кости.

*Ye. A. Fastovets, S.A. Sapaljev

*State establishment “Dnipropetrovsk Medical Academy
of the Ministry of Health”
Zaporizhzhya State Medical University

**COMPARATIVE CLINICAL
AND FUNCTIONAL EVALUATION
OF THE EFFICIENCY OF PROSTHETICS
OF PATIENTS WITH A COMPLETE
ABSENCE OF TEETH ON MANDIBLE WITH
COMPLETE REMOVABLE DENTURES
AND REMOVABLE DENTURES
SUPPORTING ON IMPLANTS**

ABSTRACT

The complete absence of teeth has a significant, with a tendency to increase, prevalence among the Ukrainian population and needs to improve the methods of prosthetics.

The aim of the present research has been to conduct a comparative clinical and functional study of the effectiveness of prosthetic treatment of patients with complete absence of teeth on mandible, using complete removable dentures and removable dentures supporting on implants.

Materials and methods. It has been examined 103 patients aged 55 to 73 with complete absence of teeth on mandible. 71 persons were made of "classic" complete dentures, and 32 – removable dentures supporting on intraosseous implants with the installation of ball-abutments.

Results. A higher success of prosthetics with implants was found on the indicators of quality of life, fixation of dentures, and functional efficiency ($p < 0.05$). In this case, the condition of the mucous membrane of the prosthetic bed in patients with different types of removable dentures did not differ significantly ($p > 0.05$). However, with the use of implants, a greater degree of atrophy of the alveolar part in the distal parts of the mandible ($p < 0.05$) was observed, which significantly impairs the anatomical and topographic conditions for re-prosthetics. No significant differences between male and female indicators were established ($p > 0.05$)

Conclusions. The obtained results indicate the need for further research, in particular by studying the stress-strain states, in order to develop the algorithm for determining the indications for different types of prosthetics in patients with complete absence of teeth on mandible.

Keywords: complete absence of teeth on mandible, quality of life, treatment efficacy, alveolar bone atrophy.

Вступ. Актуальність теми представленого дослідження ґрунтується на значній поширеності повної відсутності зубів серед населення України, а також її зростання, пов'язаного із вираженим демографічним зрушенням в бік збільшення кількості осіб похилого віку. Так, за даними інституту демографії в Україні нараховується 11 мільйонів людей похилого віку. При цьому, якщо у віці 60-69 років повна відсутність зубів діагностується у 9,9 %, то у віці 70-79 років вже у 29,0 %, старше 80-89 років – 40,2 % і у осіб старше 90 років – 78,4 % [1]. За даними проведених спостережень серед населення віком 40 років і більше виготовлення повних знімних протезів потребує близько 15 %, а після 60 років – кількість зростає до 25 % [2].

Одночасно ефективність повного знімного протезування залишається недостатньою. За даними ВООЗ (2018) 20-26 % хворих не користуються виготовлени-

ми повними знімними протезами з різних причин, але найбільш часто через незадовільну фіксацію, особливо на нижній щелепі.

Найбільш прогресивним вирішенням проблеми протезування хворих з повною відсутністю зубів є застосування імплантатів. Зазначається про кращу результативність протезування знімними протезами з опорою на імплантати, зокрема щодо покращення їх фіксації на беззубих щелепах [3]. Разом з тим, основною перешкодою до повсякчасного застосування внутрішньокісткових імплантатів при повній відсутності зубів є вельми поширена серед осіб похилого віку виразна атрофія альвеолярного відростка та знижена мінеральна щільність кісткової тканини, спричинена інволютивними процесами в організмі [4].

Особливо складним є повторне протезування, що супроводжується атрофією альвеолярного відростка, обумовленою нерівномірним розподілом жувального навантаження на підлеглі тканини та механічним стищенням слизової оболонки протезного ложа, яку чинять жорсткі бази протезів [5].

В зв'язку з цим, на наш погляд, певний науковий інтерес представляє вивчення характеру атрофічних змін в альвеолярній частині беззубої нижньої щелепи, що відбуваються при застосуванні традиційної конструкції повного знімного протезу та знімного протезу з фіксацією на імплантатах.

Мета представленої роботи. Провести порівняльне клініко-функціональне дослідження ефективності ортопедичного лікування хворих з повною відсутністю зубів на нижній щелепі, що користувались повними знімними протезами та знімними протезами з опорою на імплантати.

Матеріали і методи дослідження. В рамках представленої роботи проведено обстеження 103 хворих з повною відсутністю зубів на нижній щелепі, з яких 71 (68,9 %) були виготовлені «класичні» повні знімні протези, тоді як решті 32 (31,1 %) – знімні протези з опорою на два внутрішньокісткові імплантати, розташовані в проекції іклів, з встановленням бол-абатментів (рис.). Спостереження проводили у віддалений термін протезування, який склав в середньому 2-3 роки. Серед обстежених дещо переважали жінки (54,4 %). Вік хворих коливався від 55 до 73 років. Критерії відбору до спостереження були наступні: 1) стабільний стан здоров'я, зокрема відсутність в анамнезі тяжких супутніх захворювань; 2) відсутність травм та запальних процесів в ротовій порожнині; 3) в анамнезі – відсутність паління. Від кожного пацієнта була отримана інформована згода.

Для оцінки ефективності проведених протетичних заходів оцінювали суб'єктивну складову – задоволеність хворого результатами протезування, шляхом визначення рівня якості життя із застосуванням української версії опитувальника OHIP-14 [6]. Для об'єктивного аналізу результатів протезування нами, по-перше, проведена оцінка якості фіксації знімних протезів [7], по-друге, визначені показники жувальної ефективності за методикою Рубінова [8], по-третє, вивчений стан слизової тканини протезного ложа із застосуванням методики, заснованої на реакції макрогістохімічного фарбування [9]. Методика передбачала змашування слизової розчином Шилера-Писарева,

потім – 3 % розчином толуїдинового синього. Через 30-60 секунд оцінювалась інтенсивність та характер забарвлення відповідно шкалі, що враховує тип слизової. Для визначення площі зон запалення викорис-

товували планіметричну сітку, обраховувалась середня сумарна площа зон запалення слизової оболонки протезного ложа.

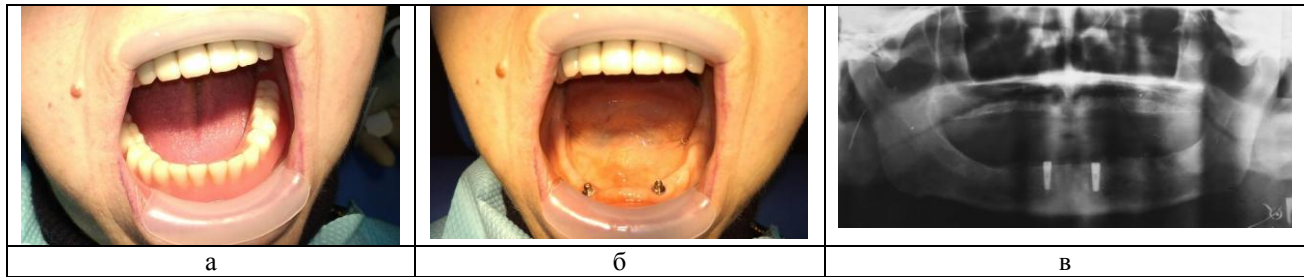


Рис. Знімний протез на нижню щелепу (а) з опорою на два внутрішньокісткові імплантати з бол-абатментами (б,в).

В-четвертих, для визначення ступеня атрофії альвеолярного відростка внаслідок проведеного ортопедичного лікування, нами було вивчено 103 комп'ютерні томограми, зроблені на апараті «Planmeca ProMax 3D Classic», із застосуванням програмного комп'ютерного забезпечення Planmeca Romexis 3D. Вимірювання здійснювали в чотирьох симетричних ділянках. В якості анатомічних орієнтирів використовували нижньощелепний канал та підборідний отвір, а також проєкції першого моляра. При визначенні висоти альвеолярного відростка робили 1-2 мм відступу від зазначених анатомічних орієнтирів або від верхівки альвеолярного відростка.

Отримані дані обробляли методами варіаційної статистики із застосуванням програмного засобу MS Excel 2003.

Результати та їх обговорення. За результатами проведеного опитування серед вищеописаного контингенту дослідних скарги на певні труднощі при користуванні протезами надавали 30 осіб з повними знімними протезами (42,2 %) та лише 4 – з протезами з опорою на імплантати (12,5 %). Традиційно скарги були пов'язані з недостатньою фіксацією протезів, рухомістю під час жування, а також із травмуванням слизової. Поруч з тим, зазначені недоліки ортопедичного лікування не перешкождали користуванню протезами, хоча створювали певні незручності, а також сприяли зниженню показників рівня якості життя, про що свідчать дані приведені в табл. 1.

Таблиця 1

Оцінка рівня якості життя в залежності від виду протезування беззубої нижньої щелепи

Вид протезування	Стать	Рівень якості життя		
		добрий	задовільний	незадовільний
Повні знімні протези	чоловіки (n=33)	10 (30,3%)	18 (54,5%)	5 (15,2%)
	жінки (n=38)	8 (21,0%)	22 (58,0%)	8 (21,0%)
	загалом (n=71)	18 (25,4%)	40 (56,3%)	13 (18,3%)
Знімні протези з опорою на імплантати	чоловіки (n=14)	9 (64,3%)	5 (35,7%)	0
	жінки (n=18)	10 (55,6%)	7 (38,9%)	1 (5,5%)
	загалом (n=32)	19 (59,4%)	12 (37,5%)	1 (3,1%)

Таблиця 2

Результати визначення ступеня фіксації знімних протезів у хворих з повною відсутністю зубів на нижній щелепі

Вид протезування	Стать	Ступінь фіксації		
		добрий	задовільний	незадовільний
Повні знімні протези	чоловіки (n=33)	0	21 (63,6%)	12 (36,4%)
	жінки (n=38)	0	28 (73,7%)	10 (26,3%)
	загалом (n=71)	0	49 (69,0%)	22 (31,0%)
Знімні протези з опорою на імплантати	чоловіки (n=14)	9 (64,3%)	5 (35,7%)	0
	жінки (n=18)	11 (61,1%)	7 (38,9%)	0
	загалом (n=32)	20 (62,5%)	12 (37,5%)	0

Як свідчать отримані результати анкетування, рівень життя у хворих, що користувались повними знімними протезами, відповідав незадовільному у 18,3 % випадків проти 3,1 % хворих, яким були виготовлені

знімні протези з опорою на імплантати. При цьому середній показник рівня якості життя у перших був достовірно більшим, ніж у других (40,5±4,0 балів проти 30,2±3,4 балів, p<0,05). Отриманий результат

вказує на більший ступінь задоволення хворих результатами лікування при використанні знімних протезів з опорою на імплантати.

В свою чергу, про більшу функціональну ефективність протезування повної адентії нижньої щелепи із застосуванням імплантатів свідчать і результати об'єктивної клінічної оцінки. Якщо в жодного хворого, який користувався знімними протезами з опорою на імплантати, ступінь фіксації не визначений як незадовільний, то у хворих із «класичними» повними знімними протезами він зареєстрований у 31,0 % випадків (табл. 2). Суттєва різниця встановлена і для доброго ступеня фіксації, який визначався тільки у

хворих, що користувалися протезами з опорою на імплантати (див. табл.). Дещо гірші показники фіксації знімних конструкцій у цій групі хворих були пов'язані з погіршенням щільності прилягання базису протеза до протезного ложа у дистальних ділянках.

Також гірші показники у хворих з повними знімними протезами зафіксовані і при вивченні жувальної ефективності (табл. 3). Як видно з таблиці, показники жувальної ефективності у хворих, що користуються знімними протезами з опорою на імплантати, достовірно кращі аніж у хворих, протезування яких здійснено повними знімними протезами ($p < 0,05$).

Таблиця 3

Показники жувальної ефективності у хворих з повною відсутністю зубів на нижній щелепі при застосуванні різних видів протезів

Вид протезування	Стать	Показники	
		жувальна ефективність, %	час жування, с
Повні знімні протези	чоловіки (n=33)	54,0±4,3	34,0±2,0
	жінки (n=38)	47,0±4,2	36,0±1,9
	загалом (n=71)	50,5±4,0	35,0±1,8
Знімні протези з опорою на імплантати	чоловіки (n=14)	69,0±4,5	28,0±2,0
	жінки (n=18)	61,0±4,5	31,0±1,9
	загалом (n=32)	65,0±4,3	30,0±1,9

Примітка: 1. $p < 0,05$ між відповідними показниками для різних видів протезів. 2. $p > 0,05$ між показниками чоловіків та жінок.

Таблиця 4

Результати вимірювання висоти та ширини залишкової кісткової тканини альвеолярної частини беззубих нижніх при різних видах протезування (мм, $M \pm m$)

Вид протезування	Стать	Ділянка			
		фронтальна		бокова	
		висота	ширина	висота	ширина
Повні знімні протези	чоловіки (n=33)	12,5±2,2	7,0±1,2	13,0±2,0	6,5±1,0
	жінки (n=38)	11,0±2,0	6,5±1,0	9,7±1,8	7,0±1,2
	загалом (n=71)	11,7±1,8	6,7±1,0	11,2±1,6	6,8±0,8
Знімні протези з опорою на імплантати	чоловіки (n=14)	16,5±1,5	9,6±1,1	7,7±1,2	5,2±0,4
	жінки (n=18)	15,7±1,3	9,5±1,0	7,6±1,1	5,2±0,4
	загалом (n=32)	16,1±1,4	9,5±1,0	7,6±1,0	5,2±0,3

Примітка: 1. $p < 0,05$ між відповідними показниками для різних видів протезів. 2. $p > 0,05$ між показниками чоловіків та жінок.

Треба зазначити, що стан слизової оболонки протезного ложа у хворих з різними видами знімних конструкцій суттєво не різнився. Візуально запалення слизової оболонки порожнини рота внаслідок користування протезами встановлено у 13 хворих з повними знімними протезами (18,3 %), та у 5 випадках застосування імплантатів (15,6 %). Тоді як після макростохімічного фарбування ознаки хронічного запалення були діагностовані в переважній кількості спостережень (78,8 % та 68,8 % відповідно). При цьому поширеність ураження слизової оболонки протезного ложа різнилась в залежності від типу протезування. У хворих з повними знімними протезами переважав генералізований характер запалення, а при протезуванні з опорою на імплантати запальні явища в більшій мірі

локалізувались навколо абатментів. Середня величина площі запалення складала $1,6 \pm 0,3 \text{ см}^2$ у хворих з повними знімними протезами та $1,4 \pm 0,2 \text{ см}^2$ при застосуванні протезів з опорою на імплантати ($p > 0,05$).

При дослідженні параметрів залишкової кісткової тканини альвеолярної частини беззубих нижніх щелеп спостерігалась протилежно інша картина для дослідних, що користуються різними видами протезів. Так, при застосуванні традиційної конструкції повного знімного протеза на нижню щелепу встановлений достовірно менший ступінь збереження кісткової тканини у фронтальній ділянці порівняно з протезуванням на імплантатах ($p < 0,05$). Це вказує на те, що застосування внутрішньокісткової опори дозволяє рівномірно розподілити жувальний тиск між площиною

базису та опорними імплантатами. Тоді як в бокових ділянках більш виражена атрофія спостерігалась у пацієнтів зі знімними протезами з опорою на імплантати ($p < 0,05$).

Значимо, що достовірних відмінностей між показниками чоловіків та жінок не встановлено ($p > 0,05$).

Висновки. Застосування додаткової фіксації знімних протезів на імплантати забезпечує більшу функціональну ефективність та більший рівень задоволення пацієнтами результатами протезування, проте не дозволяє попередити прогресування атрофії тканин протезного ложа, навіть навпаки.

Зафіксований більший ступінь атрофії у дистальних відділах нижньої щелепи при використанні імплантатів призводить до суттєвого погіршення анатомо-топографічних умов протезного ложа для повторного протезування.

На наш погляд, у даній ситуації можна припустити дію пластмасових базисів знімного протеза на дистальні відділи нижньої щелепи за принципом консолі. Таким чином, гідростатичний тиск в слизовій оболонці перевищує критичні значення, що обумовлюють розвиток кісткової атрофії. Звідси, виникає необхідність проведення подальших досліджень щодо вивчення впливу зубних протезів з опорою на імплантати на тканини протезного ложа, зокрема шляхом оцінки напружено-деформованих станів із застосуванням методу кінцевих елементів, чому будуть присвячені наші подальші дослідження. На наш погляд, отримані результати дозволяють розробити алгоритм визначення показань до різного виду протезування вкорих з повною відсутністю зубів на нижній щелепі.

Список літератури

1. Певна втрата зубів. Поширеність. Потреба в ортопедично-лікуванні / М. М. Ватаманюк, О. Б. Беліков, О. О. Максимів, Х. Ю. Манох // Буковинський медичний вісник. – 2012. – Т. 16, № 4. – С. 191-195.
2. Неспрядько В. П. Особливості ортопедичного лікування хворих з повною та частковою втратою зубів / В. П. Неспрядько, О. В. Барановський, Д. О. Тихонов // Вісник проблем біології і медицини. – 2013. – Вип. 1, Т. 1 (98). – С. 173-176.
3. Возможности внутрикостной имплантации для улучшения фиксации съёмных протезов при полной адентии / Новоземцева Т. Н., Ремизова А. А., Узунян Н. А. [и др.] // Российский стоматологический журнал. – 2016. – № 20 (5). – С. 257-259.
4. Полные съёмные протезы с опорой на внутрикостных имплантатах / И. В. Малкарова, М. З. Каплан, З. М. Каплан, Х. Р. Тигранян // Здоровье и образование в XXI веке. – 2016. – Т. 18, № 2. – С. 255-257.
5. Крижановський А. Є. Аналіз причин повторного протезування при повній відсутності зубів / А. Є. Крижановський, О. О. Фастовець // Медичні перспективи. – 2013. – Т. 18, № 4. – С. 131-135.
6. Slade G. D. Development and evaluation of the oral health impact profile / G. D. Slade, A. J. Spencer // Community Dental Health. – 1994. – N11. – P. 3-11.
7. Руководство по ортопедической стоматологии. Протезирование при полном отсутствии зубов / Под ред. И. Ю. Лебеденко, Э. С. Каливрадзьяна, Т. П. Ибрагимова. – М.: МИА, 2005. – 400 с.
8. Лебеденко И. Ю. Функциональные и аппаратурные методы исследования в ортопедической стоматологии / И. Ю. Лебеденко, Т. И. Ибрагимов, А. Н. Ряховский. – М.: МИА, 2003. – 128 с.
9. Лесных Н. И. Снижение атрофических процессов при пользовании съёмными протезами на беззубых челюстях: автореф. дис. на соискание учен. степени к. мед. наук: спец. 14.00.21 «Стоматология» / Н. И. Лесных. – М., 1990. – 20 с.

REFERENCES

1. Vatamanjuk M. M., Bjelikov O. B., Maksymiv O. O., Manjuh H. Ju. Complete loss of teeth. Prevalence. Need for prosthetic treatment. *Bukovyns'kyj medychnyj visnyk*. 2012; 16 (4): 191-195.
2. Nespriadko V. P., Baranovskiy O. V., Tykhonov D. O. Peculiarities of prosthetic treatment of patients with a combination of complete and partial adentia. *Visnyk problem biologii i medycyny*. 2013; 1(98): 173-176.
3. Novozemtseva T. N., Remyzova A. A., Uzunian N. A. [et al.] Possibilities of intraosseous implantation to improve the fixation of removable dentures at complete adentia. *Rossyiskiy stomatolohycheskyi zhurnal*. 2016; 20(5): 257-259.
4. Malkarova Y. V., Kaplan M. Z., Kaplan Z. M. [et al.] Complete removable dentures with support on intraosseous implants. *Zdorov'e i obrazovaniye v XXI veke*. 2016; 18 (2): 255-257.
5. Kryzhanovskiy A. Ye., Fastovets O. O. Analysis of the reasons for re-prosthesis with complete absence of teeth. *Medychni perspektyvy*. 2013; 18 (4): 131-135.
6. Slade G., Spencer J. Development and evaluation of the Oral Health Impact Profile. *Community Dental Health Journal*. 1994; 11: 3-11.
7. Lebedenko I. Yu., Kalivradzhiyan E. S., Ibragimov T. P. *Rukovodstvo po ortopedicheskoy stomatologii. Protezirovaniye pri polnom otsutstvii zubov* [Manual for prosthetic dentistry. Prosthetics of complete absence of teeth]. Moscow: MIA, 2005: 400.
8. Lebedenko I. Yu., Ibragimov T. P., Ryachovsky. *Funktsionalnyie i apparaturnyie metody issledovaniya v ortopedicheskoy stomatologii* [Functional and instrumental methods of research in prosthetic dentistry]. Moscow: MIA, 2003: 128.
9. Lesnykh N. I. *Snizhenie atroficheskikh protsessov pri polzovanii s'jomnymi protezami na bezzubyh chehyustyah*. [Decrease of atrophic processes with use of removable dentures on edentulous jaws] Abstract of a candidate's thesis of medical. Moscow; 1990:20.

Надійшла 23.01.19



УДК 616.314.17-77-093:579.83/88

Л.А. Зайцев, к. мед. н.,
Д.А. Степанский, д.мед.н., *Н. О. Нонева

Государственное учреждение Днепропетровская
медицинская академия Министерства
здравоохранения Украины

*Одесский национальный медицинский университет

АДГЕЗИВНОСТЬ УСЛОВНО- ПАТОГЕННЫХ МИКРООРГАНИЗМОВ К КОНСТРУКЦИОННОМУ МАТЕРИАЛУ НОВОГО НЕПОСРЕДСТВЕННОГО ПРОТЕЗА

Исследовали адгезию микроорганизмов *S. pyogenes* и *S. albicans* к конструкционному материалу нового непосредственного протеза. Для исследования были взяты специально изготовленные образцы из следующих доступных и относительно дешевых материалов: Акродент (фирма "Стома", Украина), Карбодент (фирма "Стома", Украина), Эвикрол (фирма "СпофаДентал", Чехия). Качественно заполнить лунки, что образовались в оттиске, пломбировочным материалом пастообразной консистенции сложно и не всегда удается через их глубину, что отвечает длине клинической коронки обнаженных зубов. Придется пользоваться более жидкой консистенцией материала, который приводит к изменению структуры последнего и делает поверхность более пористой. После полученных результатов можно говорить о высокой адгезивной способности