НАЦІОНАЛЬНА АКАДЕМІЯ МЕДИЧНИХ НАУК УКРАЇНИ
МІНІСТЕРСТВО ОХОРОНИ ЗДОРОВ'Я УКРАЇНИ
АСОЦІАЦІЯ СТОМАТОЛОГІВ УКРАЇНИ

Науково-практичний журнал
ВІСНИК СТОМАТОЛОГІЇ

№ 3 (108) Т 33 2019

• **Заснований у грудні 1994 року** • **Виходить 4 рази на рік**

• Державна установа «Інститут стоматології та щелепно-лицевої хірургії Національної академії медичних наук України»

УДК 616.31(05)

DOI 10.35220

ISSN 2078-8916

Редакційна колегія:

Шнайдер С. А. (Одеса) - головний редактор
Левицький А. П. (Одеса) - науковий редактор
Гулюк А. Г. (Одеса)
Глазунов О. А. (Дніпро)
Горохівський В. Н.
Дєньга О. В. (Одеса)
Jenca A. (Slovakia)
Копчак А. В. (Київ)
Мазур І. П. (Київ)
Новицька І. К. (Одеса)
Pindus T.O. (Slovakia)
Povolovskaya A. (USA)
Рейзвіх О. Е. (Одеса) – відповідальний секретар редакції
Рожко М. М. (Івано-Франківськ)
Скиба В. Я. (Одеса)
Скрипніков П. М. (Полтава)
Сукманський О. І. (Одеса)

Засновники журналу

Державна Установа «Інститут стоматології та щелепно-лицевої хірургії Національної академії медичних наук України»
Асоціація стоматологів України
Комунальне неприбуткове підприємство «Одеська обласна стоматологічна поліклініка Одеської обласної ради»

Журнал засновано 7 грудня 1994 року,
Свідоцтво про реєстрацію: серія КВ, № 23891-13731ПР

Мова видання
Українська, російська та англійська

Журнал включено до Переліку наукових видань, в яких можуть публікуватись основні результати дисертаційних робіт
(Постанова президії ВАК України, №1328 від 21.12.2015)

Журнал «Вісник стоматології» реферується Інститутом проблем реєстрації інформації НАН України

Журнал обробляється та відображається в Українському реферативному журналі «Джерело»

Журнал індексується в системі Google Scholar, Cyberleninka, Ulrichsweb, ExLibris, CrossRef

Електронна версія журналу представлена на сайті НБУ ім. В. І. Вернадського

Журнал представлений в базі даних РИНЦ (Наукова електронна бібліотека РФ)

Рекомендовано до друку рішенням Вченої ради ДУ «ІСЩЛХ НАМН» 27.05.2019 р.

Відповідальність за достовірність наведених у наукових публікаціях фактів, цитат, статистичних та інших даних несуть автори

Технічний редактор
Г. Є. Кудлюк
Літературний редактор
Н. В. Мозгова
Макет і комп'ютерна верстка
Г. Є. Кудлюк

Адреса редакції

65026, Одеса,
вул. Рішельєвська, 11
тел. (048) 704-46-49, тел./факс (048) 728-24-84,
Державна установа «Інститут стоматології ЩЛХ НАМН»
***E-mail: vesnik@email.ua*, www. visnyk.od.ua**

Передплатний індекс *74108*

Підписано до друку 02.09.19 Формат 60х84/8. Папір офсетний. Гарнітура Times. Друк офсетний. Ум. друк. арк. 10,69. Обл.-вид.арк. 9,92. Зам. № 41
Надруковано з готового оригінал-макета: ТОВ «Удача»
65026, м. Одеса, вул. Гаванна, 3
Тел. 726-54-37
Одеса • Державна установа «Інститут стоматології та щелепно-лицевої хірургії Національної академії медичних наук України» • 2019

Науково-практичне видання
ВІСНИК СТОМАТОЛОГІЇ
Науково-практичний журнал
№ 3 (108) Т 33 2019
© Державна установа «Інститут стоматології та щелепно-лицевої хірургії Національної академії медичних наук України» • 2019

ЕКСПЕРИМЕНТАЛЬНО-ТЕОРЕТИЧНИЙ РОЗДІЛ

DOI 10.35220/2078-8916-2019-33-3-2-7

УДК 591.4:616.314-089.23(048)+611.08

О. В. Павленко, д. мед. н.,
А.С. Опанасюк, *В.В. Гаргін

Національна медична академія післядипломної освіти імені П.Л.Шупика
*Харківський національний медичний університет

МОРФОЛОГІЧНІ ДОСЛІДЖЕННЯ КІСТКОВИХ СТРУКТУР ПРИ ПРОВЕДЕННІ ОРТОДОНТИЧНОЇ ЕКСТРУЗІЇ ЗУБІВ В УМОВАХ ЕКСПЕРИМЕНТУ

Мета дослідження. *Вивчення стану кісткової тканини при ортодонтичній екструзії зубів шляхом спрямованої остеорегенерації дугою 0,016 NiTi.*

Матеріал і методи дослідженн*я. Матеріалом для морфологічного дослідження служили кісткові тканини щелеп тварин (кролі-самці голландської породи у віці 16-18 місяців). Вибір кролів цього віку зумовлений тим, що в цьому віці перестають функціонувати клітини, які викликають постійний ріст зубів. Всього нами було використано 10 тварин. Для проведення ортодонтичної екструзії ми використали відповідну схему и термін екструзії складав 6 тижнів.*

Після закінчення цього терміну тварин виводили з експерименту, тканини пародонту і кісткові тканини фіксували в 10 % розчині нейтрального формаліну на 72 години, після чого впродовж 24 годин зразки тканини промивали в проточній воді.

Результати досліджень та їх обговорення*. При гістологічному дослідженні мікропрепаратів було встановлено, що лунка видаленого зуба не заповнена кістковою тканиною. При дослідженні препаратів даної досліджуваної групи виявляється, що маргінальні і альвеолярні ясна покриті багатошаровим плоским зроговілим епітелієм та відзначається невиражене потовщення рогового шару на тлі тенденції до потоншення шипуватого і зернистого шарів.*

При гістологічному дослідженні матеріалів виявлено, що кісткова тканина представлена кортикальною пластинкою і губчастою кісткою. Міжбалочний простір заповнений ретикулярною стромою без вогнищ кровотворення і з ділянками грубоволокнистої неоформленої сполучної тканини. Кортикальна пластинка з добре вираженими гаверсовими каналами представлена пластинчастою кістковою тканиною.

Висновки. Нами було встановлено і морфологічно підтверджено, що проведення направленої остеорегенерації з використанням дуги NiTi 0,016 не веде до повного заповнення кістковою тканиною лунки видаленого зуба.

Встановлено, що додатковим ушкоджуючим фактором при цьому є розвиток гіпоксії тканин, про що свідчить наявність зон ішемії в навколишніх м'яких тканинах, аж до розвитку склеротичних змін власної пластинки слизової оболонки.

Ключові слова: *кісткові тканини, ортодонтична екструзія, тварини.*

А.В. Павленко, А.С. Опанасюк, *В. В. Гаргин

Национальная медицинская академия последипломного образования имени П. Л. Шупика
*Харьковский национальный медицинский университет

МОРФОЛОГИЧЕСКИЕ ИССЛЕДОВАНИЯ КОСТНЫХ СТРУКТУР ПРИ ПРОВЕДЕНИИ ОРТОДОНТИЧЕСКОЙ ЭКСТРУЗИИ ЗУБОВ В УСЛОВИЯХ ЭКСПЕРИМЕНТА

Цель исследования. *Изучение состояния костной ткани при ортодонтической экструзии зубов путем направленной остеорегенерации дугой 0,016 NiTi.*

Материал и методы исследования. *Материалом для морфологического исследования служили костные ткани челюстей животных (кролики-самцы голландской породы в возрасте 16-18 месяцев). Выбор кроликов данного возраста обусловлен тем, что в этом возрасте перестают функционировать клетки, которые вызывают постоянный рост зубов. Всего нами было использовано 10 животных. Для проведения ортодонтической экструзии мы использовали соответствующую схему, и срок экструзии составлял 6 недель.*

После окончания этого срока животных выводили из эксперимента, ткани пародонта и костные ткани фиксировали в 10 % растворе нейтрального формалина на 72 часа, после чего в течение 24 часов образцы ткани промывали в проточной воде.

Результаты исследований и их обсуждение. *При гистологическом исследовании микропрепаратов было установлено, что лунка удаленного зуба заполнена костной тканью. При исследовании препаратов данной исследуемой группы выявляется, что маргинальные и альвеолярные десны покрыты многослойным плоским ороговевшим эпителием и отмечается невыраженное утолщение рогового слоя на фоне тенденции к утончению шиповатого и зернистого слоев.*

При гистологическом исследовании материалов выявлено, что костная ткань представлена кортикальной пластинкой и губчатой костью. Межбалочное пространство заполнено ретикулярной стромой без очагов кроветворения и с участками грубоволокнистой неоформленной соединительной ткани. Кортикальная пластинка с хорошо выраженными гаверсовыми каналами представлена пластинчатой костной тканью.

Выводы*. Нами было установлено и морфологически подтверждено, что проведение направленной остеорегенерации с использованием дуги NiTi 0,016 не ведет к полному заполнению костной тканью лунки*

© Павленко О. В., Опанасюк А. С., Гаргін В. В., 2019.

удаленного зуба.
Установлено, что дополнительным повреждающим фактором при этом является развитие гипоксии тканей, о чем свидетельствует наличие зон ишемии в окружающих мягких тканях, вплоть до развития склеротических изменений собственной пластинки слизистой оболочки.
Ключевые слова: *костные ткани, ортодонтическая экструзия, животные.*

O. V. Pavlenko, A.S. Opanasjuk, V.V. Gargin

P. L. Shupik national medical Academy of postgraduate education
*Kharkiv national medical University

MORPHOLOGICAL STUDIES OF BONE STRUCTURES DURING ORTHODONTIC EXTRUSION OF TEETH IN EXPERIMENTAL CONDITIONS

ABSTRACT
Purpose of research. *To study the state of bone tissue in orthodontic extrusion of teeth by directed osteoregeneration arc 0,016 Niti.*
Material and methods. *Bone tissues of jaws of animals (rabbits-males of the Dutch breed at the age of 16-18 months) served as a material for morphological research. The choice of rabbits of this age is due to the fact that at this age the cells that cause the constant growth of teeth cease to function. In total we used 10 animals. For orthodontic extrusion, we used the appropriate scheme and the extrusion period was 6 weeks.*
After this period, the animals were withdrawn from the experiment, periodontal tissue and bone tissue were fixed in a 10% solution of neutral formalin for 72 hours, after which the tissue samples were washed in running water for 24 hours.
Research results and their discussion. *Histological examination of micropreparations revealed that the hole of the removed tooth is filled with bone tissue. In the study of drugs of this study group revealed that the marginal and alveolar gums are covered with a multilayer flat keratinized epithelium and there is an unexpressed thickening of the stratum corneum against the background of a tendency to thin the spiny and granular layers.*
Histological examination of the materials revealed that the bone tissue is represented by the cortical plate and spongy bone. The interstitial space is filled with a reticular stroma without foci of hematopoiesis and with areas of coarse-fibrous unformed connective tissue. Cortical bone with pronounced gaversovyh channels presented lamellar bone tissue.
Summary*. We have established and morphologically confirmed that the guided osteoregeneration using the arc Niti 0,016 does not lead to a complete filling of the bone tissue of the hole of the removed tooth.*
It was found that an additional damaging factor in this case is the development of tissue hypoxia, as evidenced by the presence of ischemic zones in the surrounding soft tissues, up to the development of sclerotic changes in the mucosal lamina proper.
Key words*: bone tissue, orthodontic extrusion, animals.*

Принцип спрямованої регенерації кісткової тканини із застосуванням мембранної техніки був успішно використаний в клінічній імплантології для попереднього збільшення обсягу атрофованої альвеолярної кістки [130-131].

На теперішній час робота по удосконаленню методу збільшення обсягу кісткової тканини при атрофії альвеолярного відростка триває, про що свідчать численні публікації [1-5].

Проте не лише хірургічної підготовки потребує дентальна імплантація. При видаленні зуба фізіологічне навантаження на пародонт більш не надається, що призводить до резорбції альвеол, в більшості випадків викликає руйнування вестибулярної стінки альвеоли.

Багато авторів пропонували свої варіанти усунення або мінімізації можливості виникнення резорбції після видалення зуба. Метод Socket Preservation – всебічно вивчений і широко застосовуваний метод запобігання процесів резорбції. Однак збереження кістки при цьому абсолютно не гарантовано [6-7]. Завдяки методам аугментації досягаються заздалегідь прогнозовані і довговічні клінічні результати [8].

Ортодонтична екструзія зубів з дефектами пародонту є ефективним рішенням, оскільки на сьогодні видатні успіхи в стоматологічній імплантології повинні бути не тільки з точки зору довговічності остеоінтеграції, а й з естетичної точки зору. Ортодонтична екструзія – не нова процедура [9]: існує багато клінічних випадків з різцями верхньої щелепи, що не підлягають відновленню, для яких за допомогою повільної ортодонтичної екструзії були досягнуті оптимальні естетично-реставраційні результати. Нарощування кісткового ложа за допомогою ортодонтичної екструзії потребує розуміння багатьох важливих понять і принципів як ортодонтії, так і пародонтології.

Мета нашого дослідження. Вивчення стану кісткової тканини при ортодонтичній екструзії зубів шляхом спрямованої остеорегенерації дугою 0,016 NiTi.

Матеріал і методи дослідження. Матеріалом для морфологічного дослідження служили кісткові тканини щелеп тварин (кролі-самці голландської породи у віці 16-18 місяців). Вибір кролів цього віку зумовлений тим, що в цьому віці перестають функціонувати клітини, які викликають постійний ріст зубів. Всього нами було використано 10 тварин.

Для проведення ортодонтичної екструзії ми використали наступну схему:

1. Брекети фіксувалися на верхні різці (система Roth)

2. Для фіксації кінців дуги встановлювалися мікроімплантати .

3. Дуга NiTi 0,016 дюйма
4.Швидкість витягування 1 мм на тиждень
5.Видалення зубу

Термін екструзії склав 6 тижнів.

Після закінчення цього терміну тварин виводили з експерименту тканини пародонту і кісткові тканини фіксували в 10 % розчині нейтрального формаліну на 72 години, після чого впродовж 24 годин зразки тканини промивали в проточній воді. Після декальцинування в оцтовій кислоті, ущільнення тканин шляхом проводили через спирти в концентрації, що збільшується, целоїдин, хлороформ і заливали в парафін. Після рутинної проводки виготовляли зрізи завтовшки $5x10^{-6}$м, які забарвлювали гематоксиліном і еозином, по ван Гизону, пентахромной забарвленням Мовата, по Маллори, по Рего (рис. 1). Забарвлення гематоксиліном і еозином використовується в науковій і практичній діяльності для вивчення гістологічних особливостей об'єкту, що вивчається, і дозволяє їх характеризувати з точки зору якісного і кількісного клітинного складу, волокон судин, кісткових співвідношень клітинних елементів і неклітинних структур матеріалу [10-12]. Отримані мікропрепарати вивчали на мікроскопі "Olympus BX - 41" з об'єктивами х4, х100, х200, х400 і з подальшою обробкою програмою "Olympus DP - soft version 3.2" за допомогою якої виконували морфометричне дослідження.

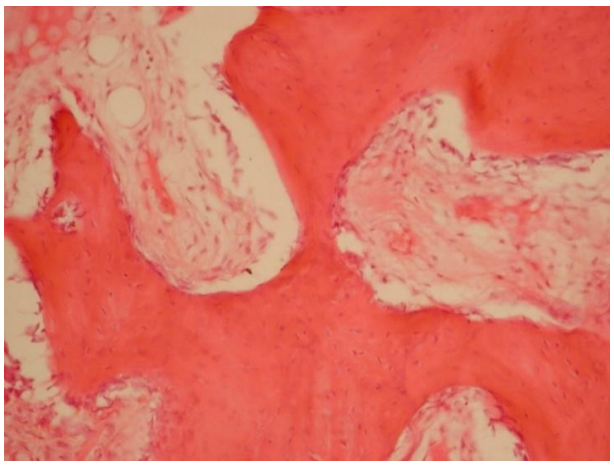

Рис. 1. Кісткова тканина. Забарвлення гематоксиліном і еозином, збільшення х200.

Результати досліджень та їх обговорення. При гістологічному дослідженні мікропрепаратів було встановлено, що лунка видаленого зуба не заповнена кістковою тканиною.

При дослідженні препаратів даної досліджуваної групи виявляється, що маргінальні і альвеолярні ясна покриті багатошаровим плоским зроговілим епітелієм та відзначається невиражене потовщення рогового шару на тлі тенденції до потоншення шипуватого і зернистого шарів. Звертають на себе увагу ознаки проліферації кліток базального шару, про що свідчить поява виражених акантотичних тяжів (рис.2).

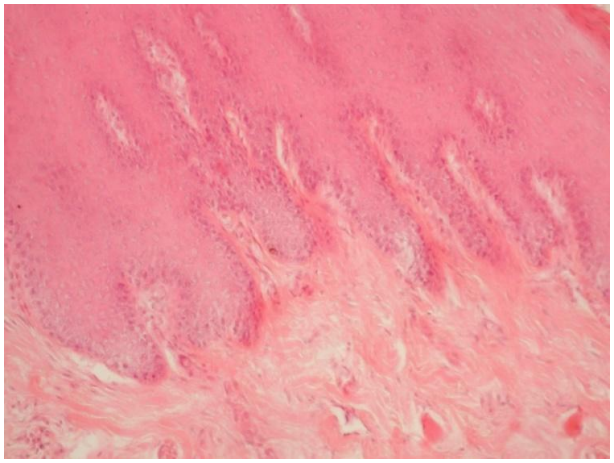

Рис. 2. Епітелій і власна пластинка слизової оболонки. Забарвлення гематоксиліном і еозином, збільшення х200.

У цитоплазмі епітеліоцитів зернистого шару виявляються багаточисельні зерна кератогиаліну, які зливаються між собою. На наш погляд, це є наслідком застосування дуги NiTi 0,016, що привело до розвитку гіпоксичних процесів, про що свідчить наявність полів чорнуватого фарбування при вивченні препаратів забарвлених по Рего (рис. 3). При цьому, як правило, інтенсивність гіпоксії (чорніші зони) та ступінь вираженості акантозу характеризуються паралельними змінами .

Рис. 3. Епітелій і власна пластинка слизової оболонки. Наявність зон ішемії анатомічно відповідних акантотичним тяжам, що формуються. Паралелізм в розвитку гіпоксії і розвитку акантозу. Забарвлення по Рего, збільшення х200.

Такі ж ділянки (чорнуватого фарбування відповідні зонам ішемії) виявляються і у власній пластинці слизової оболонки і навіть в м'язовому шарі слизової оболонки, при тому, що судини розташовані довкола м'язових волокон повнокровні, про що свідчить фарбування множинних еритроцитів в просвіті судин на мікрофотографії розташованої нижче. В цілому, власній пластинці слизової оболонки виявляються ознаки невираженого набряку, помірно виражений склероз, вогнища розпушування волокнистих структур.

При гістологічному дослідженні матеріалів виявлено, що кісткова тканина представлена ко-

ртикальною пластинкою і губчастою кісткою. Міжбалочний простір заповнений ретикулярною стромою без вогнищ кровотворення і з ділянками грубоволокнистої неоформленої сполучної тканини. Кортикальна пластинка з добре вираженими гаверсовими каналами представлена пластинчастою кістковою тканиною (рис. 4).

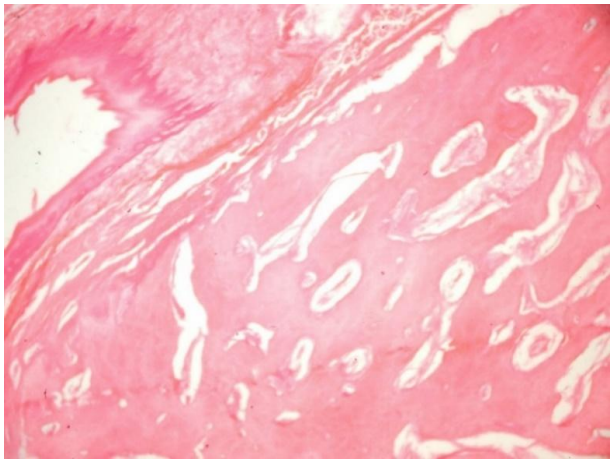

Рис. 4. Кісткова тканина. Кісткова тканина представлена кортикальною пластинкою і губчастою кістю. Забарвлення гематоксиліном і еозином, збільшення х200.

Лакуни остеоцитів часто не містять клітин, частково порожні. Забарвлення по Маллорі, пентахромна реакція виявляють наростаючу осередкову щільність колагену в матриксі з ділянками дезорганізації.

Губчаста речовина представлена пластинчастою кістковою тканиною, з наявністю в трабекулі гаверсових каналів, остеонна структура згладжена або несформована. Кісткова речовина частини трабекул представлена неоднорідним кістковим матриксом з щілинами і розшаруваннями кісткової речовини, особливо в безкліткових ділянках. Поверхнева тканина представлена сполучною тканиною з помірною кількістю клітин, наявністю осередкових скупчень лімфоцитів. Об'єм волокнистої тканини істотно перевищував третину всієї тканини, представленої в отриманих зразках. У зонах, прилеглих до стінок лунки, виявляється схильність до утворення однонаправлених ниток, нагадують периодонтальні волокна (рис. 5).

Регенеруюча кісткова тканина представлена переважно ділянками незрілого кісткового регенерату, що складається з потовщених кісткових балок, первинних кісткових балок. На їх поверхні виявляється велика кількість активних остеобластів. Кількість остеокластів також велика. Для більш глибоко розташованих від поверхні кісткових балок характерний зріліший склад, наявність більшої кількості елементів пластинчастої кісті.

Кортикальна пластинка не оформлена. Трабекули формуючої губчастої речовини також неоднорідні, місцями потовщені. Міжбалочний простір заповнений волокнами сполучної тканини. Часто в препаратах, забарвлених гематоксиліном і еозином, ця тканина складається переважно з незрілих волокон сполучної тканини регенераторного типу (рис. 6). У більш поверхневих шарах виявляється гістологічна будова, яка відповідає явищам фіброзу.

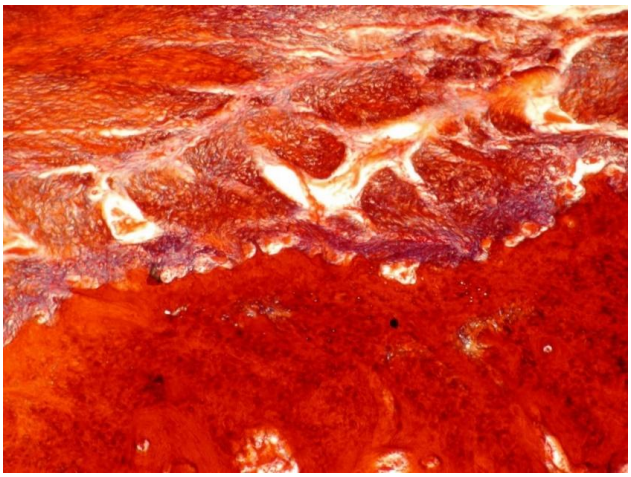

Рис. 5. Кісткова тканина, середня зона лунки зуба. Губчастий тип будови кісті. Однонаправлене розташування пучків сполучно-тканинних волокон в зоні прилягання до стінки лунки. Формування зв’язко-подібних пучків. Забарвлення по Маллорі, збільшення х100.

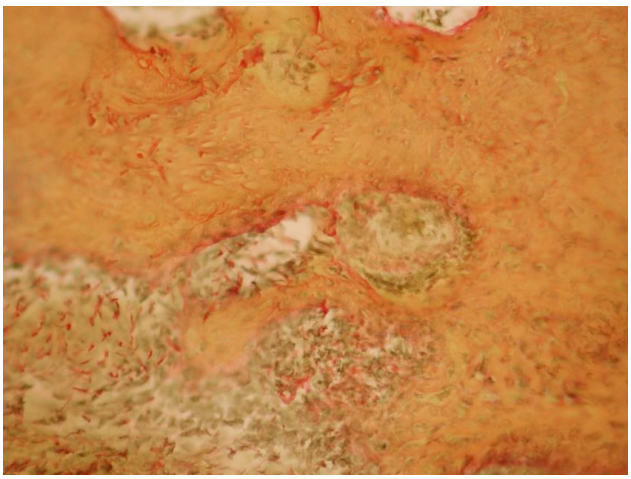

Рис. 6. Кісткова тканина. Наявність сполучно-тканинних волокон різної міри зрілості. Наявність в міжбалочному просторі незрілих волокон сполучної тканини як пучкового, так і різноспрямованого розташування. Забарвлення по Маллорі, збільшення х200.

Звертає на себе увагу наявність в остеобластах довгих цитоплазматичних відростків, що також говорить про їх активний функціональний стан, зокрема про активний синтез органічного матриксу. Формування лакун що містять зрілі кісткові клітки також пов'язано з цим процесом. Велике збільшення дозволяє виявити з'єднання

кліток один з одним завдяки відросткам не дивлячись на проведену декальцінацію. Таким чином, оточені кістковим матриксом і сполучені між собою цитоплазматичні відростки утворюють систему кісткових канальців що виявляються при фарбуванні по Маллорі (рис. 7).

Основним клітинним елементом, що характеризує стан кісткової структури є остеоцити.

Рис. 7. Кісткова тканина, середня зона лунки зубу. Наявність міжклітинних відростків. Формування системи кісткових канальців. Велика кількість остеобластів на поверхні кісткової балки. Забарвлення по Маллорі, збільшення х200.

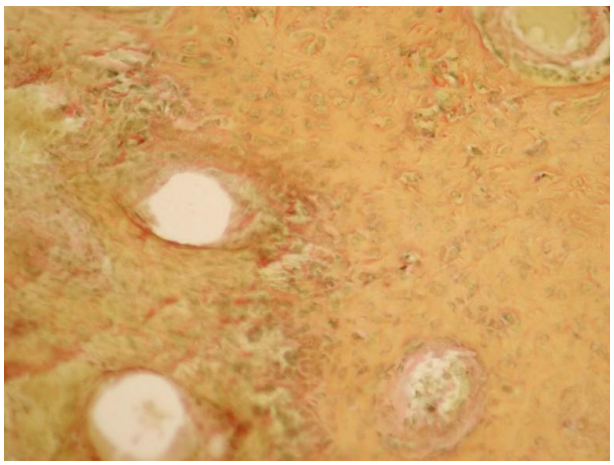

Рис. 8. Кісткова тканина. Невелика кількість зрілих остеоцитів. Наявність кісткових лакун що повторюють контури остеоциту. Забарвлення по ван Гізону, збільшення х200.

Слід зазначити, що в мікропрепаратах на поверхні кісткових перетинок (рис. 8) виявляється чимала кількість остеокластів (остеокластоцитів) і, як наслідок, процеси кісткової резорбції в даній групі більш виражені. Така картина також свідчить про продовження активного ремоделювання остеорегенерації.

Серед остеоцитів зустрічаються як сформовані, так і не сформовані клітини. Частково спостерігається процес їх занурення в кісткові лакуни. При цьому інтенсивність фарбування зрізів пентахромною реакцією свідчить про підвищені обмінні процеси і формування основних тяжів кісткової грубоволокнистої тканини. У аморфній речовині виявляються ознаки формування незначних вогнищ лімфо-гістіоцитарної інфільтрації (рис. 9).

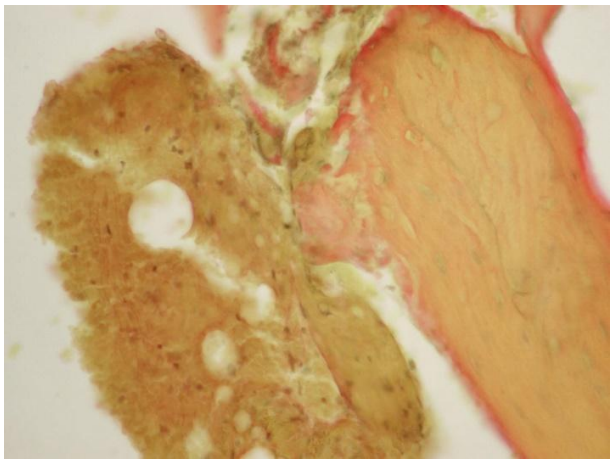

Рис. 9. Кісткова тканина. Добре виражені ознаки остеокластичної резорбції. Кортикальна пластинка, трабекула губчастої речовини. Забарвлення по ван Гізону, збільшення х400.

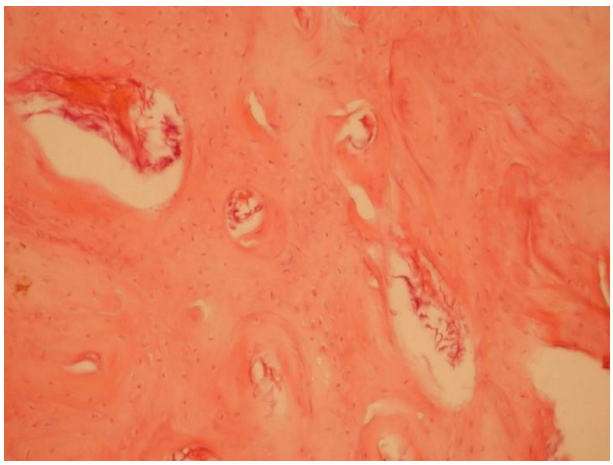

Рис. 10. Кісткова тканина. Губчастий тип будови кістки. Розрідження трабекулярної мережі. Забарвлення гематоксиліном і еозином, збільшення х200.

Аналіз результатів морфологічного дослідження показав, що в лунці зуба експериментальних тварин через 42 дні після проведення направленої остеорегенерації дугою NiTi 0,016 спостерігається розрідження трабекулярної мережі, стоншування кісткової трабекули. Це може бути ознакою як наслідків ішемічних пошкоджень, так і наслідків модуляції регенераторного процесу.

При цьому стверджувати про пригноблення процесів кісткоутворення не можна, оскільки питома вага активних клітинних елементів досить висока. У препаратах часто зустрічається одиничні короткі трабекули із сліпими закінченнями. При цьому поперечна єднальна трабекула, практично, відсутня. Має місце розрідження трабекулярної мережі, що супроводиться формуванням

довгої кісткової трабекули без поперечної єднальної трабекули. Частина трабекули стоншена, аж до появи перериванистих «ниткоподібних», що відображає активізацію процесів кісткової резорбції у тварин на тлі зниження проведеної модуляції (рис. 10).

Остеоцити, що знаходяться на поверхні кістки, оточені лакунами з нечіткими контурами, мають великі, базофільні забарвлені ядра. Окремі клітини невеликого розміру, містять щільні ядра і знаходяться в розширених лакунах з базофільними краями, що може бути ознакою порушення мінералізації і кальцифікації стінок лакун. Щільність остеоцитів досить висока, проте, вони характеризуються нерівномірним розподілом в матриксі і варіабельністю розмірів. У лакунах остеоцитів спостерігаєтья утворення вакуолей, внаслідок чого клітки набувають зірчастої форми.

Таким чином, нами було встановлено і морфологічно підтверджено, що проведення направленої остеорегенерації з використанням дуги NiTi 0,016 не веде до повного заповнення кістковою тканиною лунки видаленого зуба. Незважаючи на те, що процес регенерації кісткової тканини відбувається за класичною схемою (відкладення остеоїду, остеобластична проліферація, остеокластична резорбція кісткового матриксу), однак спостерігається уповільнення процесів регенерації, яке характеризуєтся відсутністю результату через 6 тижнів (кісткова тканина незріла і в ній продовжують йти процеси модуляції). Встановлено, що до закінчення цього терміну для регенерату характерний сітчастий тип будови кісткової тканини, тобто потрібно більш тривалий ретенційний період. Встановлено, що додатковим ушкоджуючим фактором при цьому є розвиток гіпоксії тканин, про що свідчить наявність зон ішемії в навколишніх м'яких тканинах, аж до розвитку склеротичних змін власної пластинки слизової оболонки.

Список літератури

1. Efficacy and predictability of short dental implants (<8mm): a critical appraisal of the recent literature / M. Srinivasan, L. Varquez, P.Rieder [et al.] // Int J Oral Maxillofac Implant. – 2012. – №27. – P. 1429-1437.

2. **Steenberghe D.** The clinical use of deproteinized bovine bone mineral on bone regeneration in conjunction with immediate implant installation / D. Steenberghe, A. Callens, L. Geers // Clin. Oral Implants Res. – 2000. – V.1, №2. – P. 171-178.

3. **Pye A. D.** A review of dental implants and infection/ A. D. Pye, D. E. Lockhart, M.P. Dawson // J Hosp Infect. – 2009. – №2(72). – P. 104-10.

4. Хабкек Д. Руководство по дентальной имплантологии / Д. Хабкек, Р. Уотсон, А. Сизн // М: Медпресс-инфо.: – 2010. – 224 с.

5. **Ушаков А. И.** Планирование дентальной имплантации при дефиците костной ткани и профилактика операционных рисков / А. И. Ушаков, Н. С. Серова, А. В. Даян // Стоматология. – 2012. – № 1. – С. 48-53.

6. Preservation of alveolar bone in extraction sockets using bioabsorbable membranes / V. Lekovic [et al.] // Journal of Periodontology. – 1998. – №9(69). – P. 1044-1049.

7. Socket Augmentation: Rationale and Technique / Hom-Lay Wang. [et al.] // Implant Dentistry. – 2004. – № 4 (13). – P. 286-296.

8. Changes in alveolar bone height and width following ridge augmentation using bone graft and membranes / BJ. Simon [et al.] // Journal of Periodontology. – 2000. – №11 (71). – P. 1774-1791.

9. Implant site development by orthodontic extrusion: a systematic review / M. Korayem, C. Flores-Mir, U. Nassar [et al.] // Angle Orthod. – 2008. – № 78. – P. 752 − 760.

10. **Саркисов Д. С.** Мікроскопічна техніка: Керівництво. / Д. С. Саркисов, Ю. Л. Перов. – М: Медицина. – 1996. – 544 с.

11. Атлас электронной микроскопии по частной гистологии / [Баринов Э. Ф. и др.]. – Донецк : Изд-во Донецкого медицинского ун-та, 1998 . Т. 2, 1998. – 271 с.

12. **Шереметьева Г. Ф.** Методы гистологических исследований / Г. Ф. Шереметьева, Е. З. Кочарян. – РАМН, Научный центр хирургии. – М. – 1995. – 38 с.

REFERENCES

1. **Srinivasan M, Varquez L, Rieder P et al**. Efficacy and predictability of short dental implants (<8mm): a critical appraisal of the recent literature. Int J Oral Maxillofac Implant. 2012;27: 1429-1437.

2. **Steenberghe D, Callens A, Geers L.** The clinical use of deproteinized bovine bone mineral on bone regeneration in conjunction with immediate implant installation. Clin. Oral Implants Res. 2000;1(2):171-178.

3. **Pye AD, D. Lockhart E, Dawson MP.** A review of dental implants and infection. J Hosp Infect. 2009;2(72): 104-10.

4. **Khabkek D, Uotson R, Sizn A**. *Rukovodstvo po dentalnoĭ impantologii* [Guide to dental implantology]. *M: Medpress-info;* 2010:224.

5. **Ushakov A I, Serova N S, Dajan A V**. Planning of dental implantation in case of bone tissue deficiency and prevention of operational risks. *Stomatologija*. 2012;1:48-53.

6. **Lekovic V et al.** Preservation of alveolar bone in extraction sockets using bioabsorbable membranes. Journal of Periodontology. 1998;9(69):1044-1049.

7. **Hom-Lay Wang et al.** Socket Augmentation: Rationale and Technique. Implant Dentistry. 2004;4(13):286-296.

8. **Simon BJ et al.** Changes in alveolar bone height and width following ridge augmentation using bone graft and membranes”. Journal of Periodontology. 2000;11(71):1774-1791.

9. **Korayem M, Flores-Mir C, Nassar U et al.** Implant site development by orthodontic extrusion: a systematic review. Angle Orthod. 2008;78:752 − 760.

10. **Sarkysov DS, Perov JuL.** *Mikroskopichna tehnika: Kerivnyctvo* [Microscopic technique: a Guide]. *M: Medycyna*;1996: 544.

11. **Barinov Je F. i dr.** *Atlas jelektronnoj mikroskopii po chastnoj gistologii. T. 2.* [Atlas of electron microscopy in private histology. Vol.2.] I*zd-vo Doneckogo medicinskogo universiteta. Doneck*; 1998:271.

12. **Sheremet'eva G F, Kocharjan E Z.** *Metody gistologicheskih issledovanij* [Methods of histological studies]. RAMN, Nauchnyj centr hirurgii. Moskva; 1995:38.

Надійшла 01.08.19

DOI 10.35220/2078-8916-2019-33-3-8-12
УДК 616.31:615.015:577.16:612.397

В. М. Батіг, к. мед. н.
Буковинський державний медичний університет

ВПЛИВ ПРЕПАРАТУ ПНЖК «ЛІПОСАН-3» НА СТАН ТКАНИН РОТОВОЇ ПОРОЖНИНИ ЩУРІВ В УМОВАХ АВІТАМІНОЗУ F

Мета. *Визначити вплив препарату поліненасичених жирних кислот (ПНЖК) «Ліпосан-3» на стан м'яких тканин порожнини рота щурів в умовах експериментального авітамінозу F.*
Матеріали і методи. *Використовували препарат, який містить приблизно 170 мг/мл ПНЖК, з яких приблизно 100 мг/мл представлені ω-3 ПНЖК. Авітаміноз F відтворювали у щурів шляхом їх утримання на полусинтетичному безжировому раціоні (БЖР). Щури 2-ої групи отримували ліпосан - 3 з кормом щоденно в дозі 131 мг на щура (або 1092 мг/кг) у перерахунку на 1 кг ваги. Щури 3-ої групи отримували ліпосан-3 з кормом щоденно в дозі 193 мг (або 1569 мг/кг). У перерахунку на ПНЖК щури 2-ої групи отримували 184,5 мг/кг (у тому числі ω-3 ПНЖК 113,6 мг/кг), а щури 3-ої групи отримували 265,2 мг/кг ПНЖК (у тому числі ω-3 ПНЖК 163,2 мг/кг).*
Щури отримували БЖР і раціони з 0,5 та 1,0 % ліпосану протягом 21 дня.
В гомогенатах ясен і СОПР (слизова оболонка щоки) визначали активність еластази, каталази, уреази, лізоцима і вміст МДА. За співвідношенням каталази і МДА розраховували антиоксидантно - прооксидантний індекс (АПІ), а за співвідношенням уреази і лізоцима – ступінь дисбіозу.
Результати. *Уведення ліпосану-3 знижує в яснах щурів активність еластази, а в СОПР вміст МДА (у третій групі), що може свідчити про антизапальну дію ліпосана - 3. Споживання ліпосана-3 трохи знижує активність антиоксидантного фермента каталази, однак не змінює суттєво індекс АПІ. У щурів, які отримували корм з 0,5 % ліпосана-3, спостерігається в яснах зниження активності лізоцима і підвищення ступеня дисбіозу, тоді як у СОПР активність лізоциму підвищується і декілька знижується ступінь дисбіозу.*
Висновки*. Препарат «Ліпосан-3» здійснює протизапальну дію на ясна, однак підвищує в них ступінь дисбіозу. На СОПР ліпосан-3 здійснює мукозопротекторну дію, можливо, за рахунок активації лізоциму.*
Ключові слова*: ПНЖК, ясна, слизова оболонка порожнини рота, запалення, дисбіоз, ліпосан.*

В. М. Батиг
Буковинский государственный медицинский университет

ВЛИЯНИЕ ПРЕПАРАТА ПНЖК «ЛИПОСАН-3» НА СОСТОЯНИЕ ТКАНЕЙ РОТОВОЙ ПОЛОСТИ КРЫС В УСЛОВИЯХ АВИТАМИНОЗА F

Цель. *Определить влияние препарата полиненасыщенных жирных кислот (ПНЖК) «Липосан-3» на состояние мягких тканей полости рта крыс в условиях экспериментального авитаминоза F.*
Материалы и методы. *Использовали препарат, содержащий около 170 мг/мл ПНЖК, из которых около 100 мг/мл представлены ω-3 ПНЖК. Авитаминоз F воспроизводили у крыс путем их содержания на полусинтетическом безжировом рационе (БЖР). Крысы 2-й группы получали липосан-3 с кормом ежедневно в дозе 131 мг на крысу (или 1092 мг/кг) в пересчете на 1 кг веса. Крысы 3-й группы получали липосан-3 с кормом ежедневно в дозе 193 мг (или 1569 мг/кг). В пересчете на ПНЖК крысы 2-й группы получали 184,5 мг/кг (в том числе ω-3 ПНЖК 113,6 мг/кг), а крысы 3-й группы получали 265,2 мг/кг ПНЖК (в том числе ω-3 ПНЖК 163,2 мг/кг).*
Крысы получали БЖР и рационы с 0,5 и 1,0 % липосана в течение 21 дня.
В гомогенатах десны и СОПР (слизистая оболочки щеки) определяли активность эластазы, каталазы, уреазы, лизоцима и содержание МДА. По соотношению каталазы и МДА рассчитывали антиоксидантно - прооксидантный индекс (АПИ), а по соотношению уреазы и лизоцима – степень дисбиоза.
Результаты. *Ввод в корм липосана-3 снижает в десне крыс активность эластазы, а в СОПР содержание МДА (в третьей группе), что может свидетельствовать об антивоспалительном действии липосана-3. Потребление липосана-3 несколько снижает активность антиоксидантного фермента каталазы, однако не изменяет существенно индекс АПИ. У крыс, получавших корм с 0,5 % липосана-3, наблюдается в десне снижение активности лизоцима и увеличение степени дисбиоза, тогда как в СОПР активность лизоцима увеличивается и несколько снижается степень дисбиоза.*
Выводы*. Препарат «Липосан-3» оказывает противовоспалительное действие на десну, однако увеличивает в ней степень дисбиоза. На СОПР липосан-3 оказывает мукозопротекторное действие, возможно, за счет активации лизоцима.*
Ключевые слова*: ПНЖК, десна, слизистая оболочка полости рта, воспаление, дисбиоз, липосан.*

V. M. Batig
Bukovinian State University, Chernivtsi

THE EFFECT OF THE PREPARATION OF POLYUNSATURATED FATTY ACIDS "LIPOSAN-3" ON THE CONDITION OF THE TISSUES OF THE ORAL CAVITY OF RATS IN CONDITIONS OF AVITAMINOSIS F

ABSTRACT
The aim. *Determine the effect of the drug polyunsaturated fatty acids (PUFA) "Liposan-3" on the condition of the soft tissues of the oral cavity of rats under conditions of experimental avitaminosis F.*
The materials and methods. *A preparation containing about 170 mg / ml PUFA was used, of which about*

© Батіг В. М., 2019.

100 mg/ml are ω-3 PUFA. Avitaminosis F was reproduced in rats by keeping them on a semi-synthetic fat-free diet (FFD). Rats of the 2nd group received liposan-3 with food daily at a dose of 131 mg per rat (or 1092 mg/kg) in terms of 1 kg of weight. Rats of the 3rd group received liposan-3 with food daily at a dose of 193 mg (or 1569 mg/kg). In terms of PUFA, rats of the 2nd group received 184.5 mg / kg (including ω-3 PUFA 113.6 mg / kg), and rats of the 3rd group received 265.2 mg/kg PUFA (including ω-3 PUFA 163.2 mg/kg).

Rats received FFD and rations with 0.5 and 1.0 % liposan for 21 days.

The activity of elastase, catalase, urease, lysozyme, and the content of MDA were determined in the homogenates of the gums and the BM (bucal mucosa). The antioxidant-prooxidant index (API) was calculated by the ratio of catalase and MDA, and the degree of dysbiosis by the ratio of urease and lysozyme.

The findings. *Entering Liposan-3 into the diet reduces elastase activity in the gingiva of rats, and the content of MDA (in the third group) in the BM, which may indicate the anti-inflammatory effect of liposan-3. The consumption of liposan-3 slightly reduces the activity of the antioxidant enzyme catalase, but does not significantly change the API index. In rats fed with 0.5% liposan-3, there is a decrease in lysozyme activity and an increase in the degree of dysbiosis in the gums, whereas in the BM, the activity of lysozyme increases and the degree of dysbiosis decreases slightly.*

The conclusion*. The drug "Liposan-3" has an anti-inflammatory effect on the gum, but it increases the degree of dysbiosis. Liposan-3 have a mucoso-protective effect on the BM, possibly due to the activation of lysozyme.*

Key words*: PUFA, gums, bucal mucosa, inflammation, dysbiosis, liposan.*

До поліненасичених жирних кислот (ПНЖК) відносяться вищі жирні кислоти, які мають не менше двох подвійних зв’язків. В організмі людини і більшості тварин до ПНЖК відносяться лінолева ($C_{18:2}$), ліноленова ($C_{18:3}$), арахідонова ($C_{20:4}$), ейкозапентаєнова ($C_{20:5}$) і докозагексаєнова ($C_{22:6}$) кислоти [1].

Одна з важливих функцій ПНЖК – структурна, пов’язана з їх наявністю в складі мембранних ліпідів, особливо в структурі нервових клітин [2, 3].

На жаль, в організмі людини ендогенний біосинтез ПНЖК дуже обмежений [4], що обумовлює необхідність їх обов’язкового введення з їжею, подібно вітамінам. Тому часто ПНЖК називають вітаміном F [5, 6]. Дефіцит ПНЖК в дієті викликає розвиток патологічного стану (авітаміноз F) і це впливає, в першу чергу, на функціональну активність нервової системи [7-10].

Для ПНЖК важливим є положення кінцевого подвійного зв’язку: якщо він знаходиться в 6-му положенні, рахуючи з кінцевої (метильної) групи, то це ω-6 ПНЖК, а якщо він знаходиться в 3-му положенні, то це ω-3 ПНЖК.

При пероксидному окисленні ω-6 ПНЖК утворюються біологічно активні речовини (ейкозаноїди), які володіють прозапальними, тромбогенними та імуносупресивними активностями. В той же час, при пероксидному окисленні ω-3 ПНЖК утворюються ейкозаноїди, які володіють антизапальними, тромболітичними та імуностимулюючою активностями [3, 11].

Вважали, що оптимальним співвідношенням ω-6 і ω-3 ПНЖК є 4:1 [12], однак останнім часом отримані дані, які свідчать, що для деяких фізіологічних функцій (наприклад, репродуктивної [13]) необхідно мати співвідношення ω-6/ω-3 ПНЖК менше 4:1 (можливо 1:1).

Мета нашої роботи. Дослідження впливу нового препарату ПНЖК «Ліпосан-3» на стан тканин ротової порожнини в умовах авітамінозу F.

Матеріали і методи дослідження. Було використано препарат «Ліпосан-3» (співвідношення риб’ячого жиру і катом асу 1:2), виробництва НВА «Одеська біотехнологія» у відповідності до ТУ У 10.8-37420386-002:2015 [14].

Жирнокислотний склад препарату визначали газо-хроматографічним методом [15].

Авітаміноз F викликали у щурів шляхом їх утримання на безжировому полівітамінному раціоні [16].

Досліди було проведено на білих щурах лінії Вістар (самці, 3-4 місяці, початкова жива маса 94-123 г), яких було поділено на 3 рівні групі: 1-а – контроль, отримувала безжировий раціон (БЖР), 2-а – отримувала такий же раціон, але з вмістом 0,5 % препарату «Ліпосан-3» і 3-я група отримувала раціон з вмістом 1 % препарату «Ліпосан-3».

На 22-й день досліду щурів піддавали евтаназії під тіопенталовим наркозом (20 мг/кг) шляхом тотальної кровотечі із серця. Виділяли ясна і слизову оболонку порожнини рота (СОПР). В гомогенаті цих тканин визначали активність еластази [17], каталази [18], уреази [19], лізоцима [20] та вміст малонового діальдегіда (МДА) [21]. За співвідношенням активності каталази і вмісту МДА розраховували антиоксидантно - прооксидантний індекс АПІ [22], а за співвідношенням відносних активностей уреази і лізоцима – ступінь дисбіозу за А. П. Левицьким [23].

Результати дослідів піддавали стандартній статистичній обробці [24].

Результати та їх обговорення. В таблиці 1 представлено жирнокислотний склад препарату «Ліпосан-3», з якого видно, що вміст ПНЖК становить 16,9 %, з яких 6,5 % представлено ω-6 ПНЖК і 10,4 % ω-3 ПНЖК. Співвідношення ω-6/ω-3 ПНЖК дорівнює 0,62.

В таблиці 2 представлено результати визначення рівня біохімічних маркерів запально-дистрофічних процесів, а саме активність еластази та вміст МДА. З цих даних видно, що введення ліпосану-3 достовірно знижує активність еластази в яснах, а вміст МДА в СОПР, що може свідчити про його антизапальну дію.

Таблиця 1

Вміст ПНЖК в препараті «Ліпосан-3» (співвідношення риб’ячого жиру і катомасу 1:2)

ПНЖК	Скорочена формула	Вміст, %
1. Лінолева	$C_{18:2}$	6,0
2. Ліноленова	$C_{18:3}$	0,3
3. Арахідонова	$C_{20:4}$	0,5
4. Ейкозапентаєнова	$C_{20:5}$	5,0
5. Докозапентаєнова	$C_{22:5}$	1,0
6. Докозагексаєнова	$C_{22:6}$	4,1
Всього ПНЖК		16,9
Сума ω-6 ПНЖК		6,5
Сума ω-3 ПНЖК		10,4
ω-6/ω-3		0,62

Таблиця 2

Вплив препарату «Ліпосан-3» на рівень маркерів запалення в яснах і СОПР щурів, які отримували безжировий раціон (БЖР) (n=5 в усіх групах)

Показники	Групи		
	1 – БЖР	2 – +0,5 % ліпосану-3	3 – +1,0 % ліпосану-3
Ясна			
Еластаза, мк-кат/кг	139±12	84±8 p<0,01	93±3 p<0,01
МДА, ммоль/кг	36,5±3,2	39,6±1,7 p>0,3	35,1±1,1 p>0,3
СОПР			
Еластаза, мк-кат/кг	101±5	94±4 p>0,1	109±3 p>0,1
МДА, ммоль/кг	57,5±0,5	59,4±3,2 p>0,3	49,6±2,6 p<0,05

Примітка: p – показник достовірності відмінностей з групою 1 – БЖР.

Таблиця 3

Вплив препарату «Ліпосан-3» на активність каталази та індекс АПІ в яснах і СОПР щурів, які отримували безжировий раціон (БЖР) (n=5 в усіх групах)

Показники	Групи		
	1 – БЖР	2 – +0,5 % ліпосану-3	3 – +1,0 % ліпосану-3
Ясна			
Каталаза, мкат/кг	8,43±0,56	7,27±0,22 p<0,05	7,78±0,63 p>0,3
АПІ	2,31±0,20	1,84±0,17 p>0,05	2,22±0,21 p>0,5
СОПР			
Каталаза, мкат/кг	7,30±0,31	6,82±0,24 p>0,1	6,55±0,29 p>0,05
АПІ	1,27±0,14	1,15±0,12 p>0,3	1,32±0,11 p>0,3

Примітка: p – показник достовірності відмінностей з групою 1 – БЖР.

В таблиці 3 представлено результати визначення активності антиоксидантного фермента каталази та індекса АПІ. Як видно з цих даних, активність каталази і рівень індекса АПІ мало змінюється під впливом ліпосану-3, за виключенням активності каталази в яснах щурів, які отримували 0,5 % ліпосану-3 (група 2).

В таблиці 4 представлено результати визна-

чення активності уреази і лізоцима, а також ступеня дисбіозу. З цих даних видно, що у щурів, які отримували 0,5 % ліпосану-3 вдвічі знижується в яснах активність лізоцима і майже вдвічі зростає ступінь дисбіозу. В той же час в СОПР активність лізоцима зростає, а ступінь дисбіоза проявляє тенденцію до зниження.

Таблиця 4

Вплив препарату «Ліпосан-3» на активність уреази, лізоцима і ступінь дисбіозу в яснах і СОПР щурів, які отримували безжировий раціон (БЖР) (n=5 в усіх групах)

Показники	Групи		
	1 – БЖР	2 – +0,5 % ліпосану-3	3 – +1,0 % ліпосану-3
Ясна			
Уреаза, мк-кат/кг	0,58±0,04	0,55±0,03 p>0,3	0,69±0,05 p>0,05
Лізоцим, од/кг	86±7	42±9 p<0,05	95±8 p>0,3
Ступінь дисбіозу	1,00±0,15	1,94±0,25 p<0,05	1,08±0,19 p>0,5
СОПР			
Уреаза, мк-кат/кг	0,42±0,03	0,38±0,03 p>0,3	0,42±0,04 p=1
Лізоцим, од/кг	41±2	48±2 p<0,05	47±3 p>0,05
Ступінь дисбіозу	1,00±0,14	0,77±0,20 p>0,3	0,87±0,19 p>0,5

Примітка: p – показник достовірності відмінностей з групою 1 – БЖР.

Таким чином, проведені нами дослідження показали здатність препарата ПНЖК «Ліпосан-3» знижувати запалення і не впливати суттєво на стан антиоксидантно-прооксидантних систем і на ендогенну мікробіоту тканин ротової порожнини.

Враховуючи, що ліпосан-3 підвищує в ліпідах печінки і сироватки крові вміст ω-3 ПНЖК і покращує співвідношення ω-6/ω-3 ПНЖК, можна вважати, що «Ліпосан-3» здійснює органопротекторну ефективність за рахунок оптимізації жирнокислотного складу мембранних ліпідів усіх органів, в тому числі і нервової системи.

Список літератури

1. **Титов В. Н.** Жирные кислоты. Физическая химия, биология и медицина / В. Н. Титов, Д. М. Лисицын. – Тверь: Триада, 2006. – 672 с.

2. **Spector A. A.** Essentiality of fatty acids / A. A. Spector // Lipids. – 1999. – 34, suppl. S 1-3. – P. 1-3.

3. **Omega 3** fatty acids: Biological activity and effects on human health / M. La Guardia, S. Giammanco, D. Di Majo [et al.] // Panminerva med. – 2005. – v. 47, № 4. – P. 245-257.

4. **Plourde M.** Extremely limited synthesis of long chain polyunsaturates in adults: implications for their dietary essentiality and use as supplements / M. Plourde, S. C. Cunnane // Appl. Physiol. Nutr. Metab. – 2007. – v. 32, № 4. – P. 619-634.

5. **Алимова Е. К.** Эссенциальные жирные кислоты (витамин F) / Е. К. Алимова, А. Т. Аствацатурьян // В кн.: Экспериментальная витаминология (под ред. Островского Ю. М.). – Минск: Наука и техника, 1979. – С. 526-545.

6. **Lees R. S.** Omega-3 fatty Acids in Health and Disease / R. S. Lees, M. Karel. – N. Y.: Basel, 1990. – 240 p.

7. Effects of dietary n-3 or n-6 fatty acids on interleukin-1β-induced anxiety, stress, and inflammatory responses in rats / C. Song, X. Lui, B. E. Leonard [et al.] // J. Lipid Res. – 2003. – v. 44, № 10. – P. 1984-1991.

8. Food groups and fatty acids associated with self-reported depression: An analysis from the Australian National Nutrition and Health Surveys / B. J. Meyer, N. Kolanu, D. A. Griffits [et al.] // Nutrition. – 2013. – V. 29, № 7-8. – P. 1042-1047.

9. **Messamore E.** Detection and treatment of omega-3 fatty acid deficiency in psychiatric practice: Rationale and implementation / E. Messamore, R. K. McNamara // Lipids in Health and Disease. – 2016. – V. 15, № 25. – P. 1-13.

10. ω-3 fatty acids-supplementary in gestation alleviates neuroinflammation and modulates neurochemistry in rats / M. Tang, R. Dang, S. Liu [et al.] // Lipids in Health and Disease. – 2018. – V. 17, № 247. – P. 1-11.

11. **Serhan C. N.** Resolution phase of inflamination: novel endogenos antiinflaminatory and proresolving lipid mediators and pathways / C. N. Serhan // Ann. Rev. Immunol. – 2007. – V. 25, № 1. – P. 101-137.

12. Optimizing DHA levels in piglets by lowering the linolenic acid to α-linolenic acid ration / C. Blank, M. A. Neumann, M. Makrides [et al.] // J. Lipid Res. – 2002. – V. 43. – P. 1537-1543.

13. Effects of different dietary n-6/n-3 polyunsaturated fatty acid rations on boar reproduction / Y. Lin, X. Cheng, J. Mao [et al.] // Lipids in Health and Disease. – 2016. – V. 15, № 31. – P.1-10.

14. Патент на корисну модель, Україна 108571, МПК A61P 9/00. Препарат незамінних жирних кислот «Ліпосан» / Левицький А. П., Ходаков І. В., Левицький Ю. А. [та ін.]. – Опубл. 25.07.2016, Бюл. № 14.

15. **Левицкий А. П.** Методы исследования жиров и масел / А. П. Левицкий, О. А. Макаренко, И. В. Ходаков. – Одесса: КП ОГТ, 2015. – 32 с.

16. **Левицкий А. П.** Методы экспериментальной стоматологии: учебно-методическое пособие / А. П. Левицкий, О. А. Макаренко, С. А. Демьяненко. – Симферополь: Тарпан, 2018. – 78 с.

17. **Левицкий А. П.** Методы определения активности эластазы и ее ингибиторов: методические рекомендации / А. П. Левицкий, А. В. Стефанов. – К.: ГФЦ, 2002. – 15 с.

18. **Гирин С. В.** Модификация метода определения активности каталазы в биологических субстратах / С. В. Гирин // Лабораторная диагностика. – 1999. – № 4. – С. 45-46.

19. **Гаврикова Л. М.** Уреазная активность ротовой жидкости у больных с острой одонтогенной инфекцией челюстно-лицевой области / Л. М. Гаврикова, И. Т. Сегень // Стоматология. – 1996. – Спец. выпуск. – С. 49-50.

20. **Левицкий А. П.** Лизоцим вместо антибиотиков / А. П. Левицкий. – Одесса: КП ОГТ, 2005. – 74 с.

21. **Стальная И. Д.** Метод определения малонового диальдегида с помощью тиобарбитуровой кислоты / И. Д. Стальная, Т. Г. Гаришвили // В кн.: Современные методы в биохимии. – М.: Медицина, 1977. – С. 66-68.

22. Биохимические маркеры воспаления тканей ротовой полости: методические рекомендации / А. П. Левицкий, О. В. Деньга, О. А. Макаренко [и др.]. – Одесса: КП ОГТ, 2010. – 16 с.

23. Ферментативный метод определения дисбиоза полости рта для скрининга про- и пребиотиков: методические рекомендации / Левицкий А. П., Макаренко О. А., Селиванская И. А. [и др.]. – К.: ГФЦ, 2007. – 22 с.

24. **Трухачева Н. В.** Математическая статистика в медико-биологических исследованиях с применением пакета Statistica / Н. В. Трухачева. – М.: ГЭОТАР-Медиа, 2012. – 379 с.

REFERENCES

1. **Titov VN, Lisitsyn DM.** *Zhyrnye kisloty. Fizicheskaya khimiya, biologiya i meditsyna* [Fat acids. Physical chemistry, biology and medicine]. *Tver, Triada,* 2006: 672.

2. **Spector AA.** Essentiality of fatty acids. Lipids. 1999; 34(S 1-3): 1-3.

3. **Guardia M La, Giammanco S, Majo D Di. et al.** Omega 3 fatty acids: Biological activity and effects on human health. Panminerva med. 2005; 47(4):245-257.

4. **Plourde M, Cunnane SC.** Extremely limited synthesis of long chain polyunsaturates in adults: implications for their dietary essentiality and use as supplements. Appl. Physiol. Nutr. Metab. 2007; 32(4): 619-634.

5. **Alimova EK, Astvatsaturian AT.** Essential fatty acids (vitamin F). Experimental vitaminology (under the editorship of Ostrovsky Yu. M.). *Minsk, Science and technology*, 1979: 526-545.

6. **Lees RS, Karel M.** Omega-3 fatty Acids in Health and Disease. N. Y.: Basel, 1990: 240.

7. **Song C, Lui X, Leonard BE. et al.** Effects of dietary n-3 or n-6 fatty acids on interleukin-1β-induced anxiety, stress, and inflammatory responses in rats. J. Lipid Res. 2003; 44(10): 1984-1991.

8. **Meyer BJ, Kolanu N, Griffits DA. et al.** Food groups and fatty acids associated with self-reported depression: An analysis from the Australian National Nutrition and Health Surveys. Nutrition. 2013; 29(7-8): 1042-1047.

9. **Messamore E, McNamara RK.** Detection and treatment of omega-3 fatty acid deficiency in psychiatric practice: Rationale and implementation. Lipids in Health and Disease. 2016; 15(25): 1-13.

10. **Tang M, Dang R, Liu S. et al.** ω-3 fatty acids-supplementary in gestation alleviates neuroinflammation and modulates neurochemistry in rats. Lipids in Health and Disease. 2018; 17(247): 1-11.

11. **Serhan C N.** Resolution phase of inflamination: novel endogenos antiinflaminatory and proresolving lipid mediators and pathways. Ann. Rev. Immunol. 2007; 25(1): 101-137.

12. **Blank C, Neumann MA, Makrides M et al.** Optimizing DHA levels in piglets by lowering the linolenic acid to α-linolenic acid ration. J. Lipid Res. 2002; 43: 1537-1543.

13. **Lin Y, Cheng X, Mao J. et al.** Effects of different dietary n-6/n-3 polyunsaturated fatty acid rations on boar reproduction. Lipids in Health and Disease. 2016; 15(31): 1-10.

14. **Levitsky AP, Khodakov IV, Levitsky YuA. ta in.** Preparation of irreplaceable fat acids of "Liposan". Patent of Ukraine 108571. IPC A61P 9/00. Publ.: 25.07.2016. Bul. № 14.

15. **Levitsky AP, Makarenko OA, Khodakov IV.** *Metody issledovaniya zhirov i masel* **[**Methods to investigate fats and oils**].** *Odessa, KP OGT*, 2015: 32.

16. **Levitsky AP, Makarenko OA, Demyanenko SA.** Methods of experimental dentistry (teaching aid). *Simferopol, Tarpan*, 2018: 78.

17. **Levitsky AP, Stefanov AV.** *Metody opredeleniya aktivnosti elastazy i eye ingibitorov: metodicheskie rekomendatsii* [The methods of the determination of the activity of elastase and its inhibitors: method guidelines]. *Kiev, GFK,* 2002:15.

18. **Girin SV.** The modification of the method of the determination of catalase activity in biological substrates. *Laboratornaya diagnostika*. 1999; 4: 45-46.

19. **Gavrikova LM, Segen IT.** Urease activity of oral liquid in patients with acute odontogenic infection of maxillofacial part. *Stomatologiya*. 1996; The extra issue: 49-50.

20. **Levitsky AP.** *Lizotsym vmesto antibiotikov* [Lysozyme instead of antibiotics]. *Odessa, KP OGT*, 2005: 74.

21. **Stalnaya ID, Garishvili TG.** *Metod opredeleniya malonovogo dialdegida s pomoshchyu tiobarbiturovoy kisloty* [The method of revelation of malonic dialdehyde with thiobarbituric acid]. *Moskva, Meditsina*, 1977: 66-68.

22. **Levitsky AP, Denga OV, Makarenko OA. i dr.** *Biokhimicheskie markery vospaleniya tkaney rotovoy polosti: metodicheskie rekomendatsii* [Biochemical markers of inflammation of oral cavity tissue: method guidelines]. *Odessa, KP OGT*, 2010: 16.

23. **Levitsky AP, Makarenko OA, Selivanskaya IA i dr.** *Fermentativnyy metod opredeleniya disbioza polosti rta dlya skrininga pro- i prebiotikov: metodicheskie rekomendatsii* [Enzymatic methods for determination of oral dysbiosis for screening pro- and prebiotics: method guidelines]. *Kiev, GFC*, 2007: 22.

24. **Truhacheva NV.** Matematicheskaja statistika v mediko-biologicheskih issledovanijah s primeneniem paketa Statistica [Mathematical Statistics in biomedical research using application package Statistica]. *Moskva, GJeOTAR-Media*, 2012: 379.

Надійшла 19.08.19

DOI 10.35220/2078-8916-2019-33-3-12-16

УДК 616.31:616.71:579.26:616.34:577.16

[1]О. А. Макаренко, д. біол. н., [2]О. Є. Успенський, [3]Т. О. Севостьянова, [3]С. А. Шнайдер, д. мед. н.

[1]Одеський національний університет
ім. І.І. Мечникова
[2]Харківський національний медичний університет
[3]Державна установа «Інститут стоматології
та щелепно-лицевої хірургії Національної академії
медичних наук України»

СТОМАТОПРОТЕКТОРНА ЕФЕКТИВНІСТЬ КВЕРЦЕТИНУ У ЩУРІВ З ТОКСИЧНИМ ГЕПАТИТОМ НА ТЛІ ДИСБІОЗУ

***Мета** роботи – дослідження лікувально - профілактичної дії препарату «Кверцетин» на тканини*

© Макаренко О. А., Успенський О. Є., Севостьянова Т. О., Шнайдер С. А.,2019.

порожнини рота щурів при гепатиті та дисбіозі.
***Матеріали та методи**. Дослідження провели на 24 щурах, яким моделювали комбіновану патологію дисбіоз та гепатит, а також профілактику препаратом з софори японської «Кверцетин». Гепатит створювали шляхом внутрішньочеревного введення гідразину сірчанокислого 50 мг/кг двічі на тиждень протягом 5 тижнів, дисбіоз – додаванням 70 мг/кг лінкомицину в питну воду перші 5 діб. Через 30 діб в гомогенатах слизової оболонці щоки визначали активність уреази, лізоциму, ступінь дисбіозу. В кістковій тканині нижньої щелепи проводили визначення маркерів кісткового метаболізму – активності лужної і кислої фосфатаз, а також загальної протеолітичної активності.*
***Результати.** Поєднання гепатиту з дисбіозом призводить в слизовій оболонці щоки щурів посилення обсіменіння умовно-патогенної мікробіотою (підвищення активності уреази) на тлі зниження неспецифічного антимікробного захисту (зниження активності лізоциму). В кістковій тканині щелеп тварин моделювання поєднаної патології викликало запально-дистрофічні процеси у колагеновій матриці кістки (підвищення загальної протеолітичної активності), а також порушення процесів мінералізації кісткової тканини (підвищення активності кислої та зниження активності лужної фосфатази). Профілактичне введення кверцетину щурам з моделюванням комбінованої патології дисбіозу та гепатиту справило виражений стоматопротекторний ефект: знизило розвиток дисбіозу в слизової оболонці порожнини рота та сприяло нормалізації процесів мінералізації в кістковій тканині щелеп тварин.*
***Ключові слова:** слизова оболонка порожнина рота, дисбіоз, гепатит, кісткова тканина пародонта, кверцетин.*

[1]О. А. Макаренко, [2]О. Е. Успенский, [3]Т. А. Севостьянова, [3]С. А. Шнайдер

[1]Одесский национальный университет имени И.И. Мечникова
[2]Харковский национальный медицинский университет
[3]Государственное учреждение «Институт стоматологии и челюстно-лицевой хирургии Национальной академии медицинских наук Украины»

СТОМАТОПРОТЕКТОРНАЯ ЭФФЕКТИВНОСТЬ КВЕРЦЕТИНА У КРЫС С ТОКСИЧЕСКИМ ГЕПАТИТОМ НА ФОНЕ ДИСБИОЗА

***Цель работы.** Исследование лечебно - профилактического действия «Кверцетина» на ткани полости рта крыс при гепатите и дисбиозе.*
***Материалы и методы**. Исследования провели на 24 крысах, которым моделировали сочетанную патологию дисбиоз и гепатит, а также профилактику препаратом из софоры японской «Кверцетин». Гепатит моделировали путем внутрибрюшинного введения гидразина сернокислого 50 мг/кг дважды в неделю в течение 5 недель, дисбиоз – введением 70 мг/кг линкомицина в питьевую воду первые 5 дней. Через 30 дней в гомогенатах слизистой оболочки щеки определяли активность уреазы, лизоцима, степень дисбиоза. В костной ткани нижней челюсти проводили оценку маркеров костного метаболизма – активности щелочной и кислой фосфатаз, а также общей протеолитической активности.*
***Результаты.** Сочетание гепатита с дисбиозом вызывает в слизистой оболочке щеки крыс усиление контаминации условно-патогенной микробиотой (повышение активности уреазы) на фоне снижения неспецифической антимикробной защиты (снижение активности лизоцима). В костной ткани челюстей крыс моделирование сочетанной патологии вызывало воспалительно-дистрофические процессы в коллагеновой матрице кости (повышение общей протеолитической активности), а также нарушение процессов минерализации костной ткани (повышение активности кислой и снижение активности щелочной фосфатазы). Профилактическое введение кверцетина крысам с сочетанной патологией оказало выраженный стоматопротекторный эффект: снизило развитие дисбиоза в слизистой оболочке полости рта и способствовало нормализации процессов минерализации в костной ткани челюстей крыс.*
***Ключевые слова:** слизистая оболочка полости рта, дисбиоз, гепатит, костная ткань пародонта, кверцетин.*

[1]O. A. Makarenko, [2]O. E. Uspensky, [3]T. A. Sevostyanova, [3]S. A. Shnajder

[1] Odessa I.I. Mechnikov National University
[2] Kharkiv National Medical University
[3] State Establishment «Institute of Stomatology and Maxillofacial Surgery of the National Academy of Medical Sciences of Ukraine"

STOMATOPROTECTIVE EFFICACY OF QUERCETIN IN RATS WITH TOXIC HEPATITIS ON THE BACKGROUND OF DYSBIOSIS

ABSTRACT
***The aim of the work.** Investigate the therapeutic and prophylactic effect of the drug "Quercetin" on the tissue of the oral cavity of rats with a combined of hepatitis and dysbiosis modeling.*
***Materials and Methods**. In the work on 24 rats, a combined simulation of hepatitis and dysbiosis was conducted, as well as prophylaxis with the preparation "Quercetin". Hepatitis was reproduced by intraperitoneal administration of hydrazine 50 mg / kg twice a week for 5 weeks, and dysbiosis by administering lincomycin 70 mg / kg to drinking water for the first 5 days. In the mucous membrane of the cheek, the urease activity marker and the nonspecific antimicrobial protection marker, lysozyme activity, were determined by a microbial seeding marker, the degree of dysbiosis in the oral cavity was calculated by the ratio of their activities. In the jaw bone, markers of bone metabolism were determined – alkaline and acid phosphatase activity, as well as proteolytic activity.*

***Results**. The combination of hepatitis and dysbiosis leads to increased contamination by conditionally pathogenic microbiota (increased urease activity) against the background of decreased antimicrobial protection (decreased lysozyme activity) in the rat cheek mucosa. Pathology also caused inflammatory and dystrophic processes in the collagen matrix of bones (an increase in proteolytic activity), as well as a violation of bone mineralization processes. Prophylactic administration of quercetin to rats with a combined pathology of dysbiosis and hepatitis had a pronounced stomatology effect: reduced the development of dysbiosis in the oral mucosa, and also contributed to the normalization of the processes of mineralization in the jawbone of the jaws of animals.*

***Conclusion.** Studies have shown high efficacy of quercetin as an anti-dysbiosis agent, as well as a drug that stimulates bone mineralization processes, impaired liver pathology and the development of dysbiosis.*

***Keywords**: oral mucosa, dysbiosis, hepatitis, periodontal bone tissue, quercetin.*

Дисбіотичні явища видіграють важливу роль в патогенезі багатьох інфекційних і навіть неінфекційних захворювань. Не є винятком в цьому плані і стоматологічні захворювання. Встановлено, що в регуляції мікробіоценозу та усунення явищ дисбіозу (дисбактеріозу) досить значну роль відіграє печінка, яка є бар'єром на шляху проходження з кишечника бактерій і їх токсинів. Дослідження в цій області важливі, оскільки для розробки ефективних схем лікування і профілактики поєднаних захворювань печінки, кишечника і порожнини рота необхідні глибокі знання патогенезу, що відбуваються [1].

Є численні данні, які указують на перспективність застосування біофлавоноїдів в якості ефективних пребіотичних засобів. Доведено, що кверцетин з софори японської має мукозопротекторні і гепатопротекторні властивості за рахунок своєї здатності надавати виражену антиоксидантну дію, інгібувати активність таких деструктивних ферментів, які беруть участь в запальних процесах, як гіалуронідаза, коллагеназа, еластаза, фосфоліпаза A_2. Важливо, що кверцетин, як і інші біофлавоноїди є дуже ефективним капилярозміцнювальним засобом [2, 3].

Мета роботи. Дослідити лікувально-профілактичну дію препарату «Кверцетин» на тканини порожнини рота щурів на тлі сумісного моделювання гепатиту і дисбактеріозу.

Матеріали та методи дослідження. В роботі використовували 24 лабораторних щура, самці віком 12 місяців, яких поділили на три групи по 8 щурів: перша – інтактана, друга – сумісне моделювання гепатиту та дисбіозу, третя – на тлі моделювання гепатиту та дисбіозу щурам перорально вводили препарат «Кверцетин» в дозі 200 мг/кг. Токсичний гепатит відтворювали шляхом внутрішньочеревного введення гідразину сірчанокислого в дозі 50 мг/кг двічі на тиждень протягом 5 тижнів. Дисбіоз моделювали шляхом додавання 70 мг/кг лінкомицину в питну воду перші 5 діб [4].

Тварин виводили з експерименту через 30 діб під тіопенталовим наркозом. Гомогенати тканин (слизова оболонка щоки та кісткова тканина нижньої щелепи) готували з розрахунку 50 мг/мл 0,05М трис-HCl-буфера pH 7,5 і для біохімічних досліджень використовували надосадову рідину, яку отримали після центрифугування при 2500 об/хв на протязі 30 хвилин.

В слизовій оболонці щоки визначали активність уреази [5] та лізоциму [6], по співвідношенню їх відносних активностей розраховували ступінь дисбіозу в порожнини роту [6]. В кістковій тканині нижньої щелепи проводили визначення маркерів кісткового метаболізму – активності лужної (ЛФ) і кислої фосфатаз (КФ), а також загальної протеолітичної активності [7].

Результати дослідження та їх обговорення Результати дослідження біохімічних показників, які характеризують стан мікробіоценозу слизової оболонки щоки щурів (активність уреази та лізоциму) при моделюванні дисбіозу і гепатиту та впливу кверцетину наведені у таблиці 1. Отримані дані показують, що активність уреази підвищувалась при дисбіозі з гепатитом, хоча і недостовірно ($P>0,05$). Це свідчить про зростання мікробного обсіменіння порожнини рота щурів при розвитку комбінованої патології. Профілактичне введення препарату кверцетин на тлі патології дисбіозу з гепатитом сприяло зниженню активності уреази, а значить і кількості умовно-патогених бактерій, в слизовій оболонці щоки щурів, хоча $P_1>0,05$.

Моделювання поєднанної патології дисбіозу з гепатитом призводило до зниження активності антмікробного фермента лізоцима в слизовій оболонці щоки щурів – в 1,7 разів ($P < 0,01$). Профілактичне застосування кверцетину у щурів з патологіей зробило виражений профілактичний ефект на активність лізоциму – відбувалось підвищення цього показника, хоча і недостовірне ($P < 0,05$; $P_1>0,4$, табл. 1).

Ступінь дисбіозу розраховували за методом Левицького як відношення відносної активності уреази до відносної активності лізоциму. Встановили, що цей показник в слизовій оболонці щоки щурів з гепатитом і дисбіозом підвищувався в 2,4 рази ($P<0,001$). Профілактичне введення тваринам препарату кверцетин призводило до деякого зниження ступеня дисбіозу в слизовій оболонці щоки щурів з патологією, хоча і не досягло нормальних значень ($P<0,001$; $P_1>0,05$).

Загалом, результати табл. 1 свідчать про по-

рушення мікробіоценозу в порожнині рота щурів з гепатитом і кишковим дисбіозом і про профілактичну дію препарату кверцетин.

У таблиці 2 наведені результати дослідження біохімічних маркерів мінералізації кісткової тканини щелеп у спостережуваних щурів: ЛФ – маркера остеобластів, які відповідні за мінералізацію кісткової тканини, і КФ – маркера остеобластів, які приймають участь у руйнуванні кістки.

Таблиця 1

Вплив кверцетину на біохімічні показники слизової оболонки щоки щурів при моделюванні дисбіозу і гепатиту (M ± m)

Показники	Групи щурів, n=8		
	Норма	Дисбіоз + гепатит	Дисбіоз + гепатит + кверцетин
Активність уреази, мк-кат / кг	1,50 ± 0,26	2,22 ± 0,28 P > 0,05	1,69 ± 0,18 P > 0,3 P_1> 0,05
Активність лізоциму, од / кг	620 ± 57	357 ± 22 P < 0,01	391 ± 39 P < 0,01 P_1 > 0,4
Ступінь дисбіозу	1,0 ± 0,2	2,4 ± 0,2 P < 0,001	2,0 ± 0,2 P < 0,001 P_1> 0,05

Примітка: P – показник достовірності відмінностей з «Нормою»; P_1 – показник достовірності відмінностей з групою «Дисбіоз + гепатит».

Таблиця 2

Вплив кверцетину на біохімічні показники кісткової тканини альвеолярного відростка нижньої щелепи щурів з гепатитом на тлі дисбіозу (M ± m)

Показники	Контроль n=8	Дисбіоз + гепатит n=8	Дисбіоз + гепатит + кверцетин, n=8
Активність лужної фосфатази, мк-кат / кг	203,0 ± 17,3	147,9 ± 14,3 P < 0,05	191,6 ± 7,2 P > 0,5 P_1 < 0,05
Активність кислої фосфатази, мк-кат / кг	21,6 ± 2,5	29,3 ± 0,8 P < 0,01	22,9 ± 2,4 P > 0,5 P_1< 0,05
ЗПА, нкат/кг	13,6 ± 1,0	19,7 ± 1,5 P < 0,01	14,5 ± 1,3 P > 0,3 P_1 < 0,05
Індекс мінералізації ЛФ / КФ	9,40 ± 0,97	5,05 ± 0,51 P < 0,01	8,37 ± 0,74 P > 0,3 P_1 < 0,01

Примітка: P – показник достовірності відмінностей з «Контролем»; P_1 – показник достовірності відмінностей з групою «Дисбіоз + гепатит».

Як видно, в таблиці 2, активність ЛФ в кістковій тканині щелеп щурів с поєднаною патологією дисбіозу і гепатиту значно (на 27 %) зменшується по відношенню до норми (P<0,05). Це говорить про зниження інтенсивності процесів мінералізації в кістковій тканині на тлі розвитку патологічного стану. Профілактичне додавання щурам з патологією кверцетину попереджає зниження цього показника: активність ЛФ в групі щурів, які отримували кверцетин не відрізняється від нормальних значень (P>0,5; P_1 <0,05).

Активність КФ в кістковій тканині щелеп щурів з патологією збільшувалась на 36 %, що означає посилення руйнування кісткової тканини (P<0,01). Додавання щурам кверцетину на тлі моделювання гепатиту і дисбіозу сприяло зменьшенню активності КФ до рівня нормальних значень (P > 0,5; P_1 < 0,05).

ЗПА, яка свідчить про руйнування колагену кістки, збільшувалась на 45 % (P<0,01), що підтверджує посилення руйнування кісткової тканини тварин з дисбіозом і гепатитом. Можна відмітити, що профілактика за допомогою додавання кверцетину гальмувала збільшення показника деструкції кістки на тлі розвитку гепатиту і дисбіозу (P > 0,3; P_1 <0,05).

Індекс мінералізації, який розраховували як співвідношення ЛФ / КФ свідчать про його зниження по відношенню до норми у щурів з дисбіозом і гепатитом в 1,9 рази (Р <0,01). В кістковій тканині щелеп щурів, яким додавали профілактично кверцетин, індекс мінералізації значно підвищився і відповідав значенням у контрольної групі тварин (Р>0,3).

Узагальнюючи результати таблиці 2, необхідно відзначити, що поєднана патологія гепатиту і дисбіозу викликає деструкцію колагену і порушення мінералізації кісткової тканини щелеп тварин. Профілактичне введення щурам кверцетину має виражену протекторну дію і активно попереджує процеси деградації кісткової тканини, які були індуковані розвитком кишкового дисбіозу на тлі токсичного гепатиту.

Проведені дослідження свідчать про високу ефективність кверцетину як антидисбіотичного засобу, а також препарату, що стимулює процеси мінералізації кісткової тканини, які порушені патологією печінки і розвитком дисбіозу.

Список літератури

1. **Lee K. N.** Intestinal microbiota in pathophysiology and management of irritable bowel syndrome / K. N. Lee, O. Y. Lee // World J. Gastroenterol. – 2014. – V. 20, № 27. – P.1047-1055.

2. Фитоадаптогены в профилактике и лечении кариеса зубов / Левицкий А. П., Макаренко О. А., Деньга О. В. [и др.]. – Одеса: КП «Одеська міська друкарня», 2013. – 120 с.

3. Dietary quercetin inhibits bone loss without effect on the uterus in ovariectomized mice / M. Tsuji, H. Yamamoto, T. Sato [et al.] // J. Bone Miner. Metab. – 2009. – V. 27, N 6. – P. 673-681.

4. Патент на корисну модель № 31012. Спосіб моделювання дисбіозу (дисбактеріозу). Левицький А. П., Селіванська І. О., Цісельський Ю. В. [та ін.]. № u 2007 11609 від 22.10.2007. Опубл. 25.03.2008. Бюл. № 6.

5. **Гаврикова Л. М.** Уреазная активность ротовой жидкости у больных с острой и одонтической инфекцией челюстно-лицевой области / Л. М. Гаврикова, И. Т. Сегень // Стоматология. – 1996. – Спецвыпуск. – С. 49-50.

6. Ферментативный метод определения дисбиоза полости рта для скрининга про- и пребиотиков: метод. рекомендации / А.П. Левицкий, О.А. Макаренко, И.А. Селиванская [и др.]. – К.: ГФЦ МЗУ, 2007. – 22 с.

7. Экспериментальные методы исследования стимуляторов остеогенеза : метод. рекомендации / А. П. Левицкий, О. А. Макаренко, О. В. Деньга [и др.] – К.: ГФЦ МЗ Украины «Авиценна», 2005. – С. 31-38.

REFERECES

1. **Lee KN, Lee OY.** Intestinal microbiota in pathophysiology and management of irritable bowel syndrome. World J. Gastroenterol. 2014; 20(27): 1047-1055.

2. **Levitskiy AP, Makarenko OA, Denga OV, Denga AE, Lepskiy VV, Lepskiy VV.** *Fitoadaptogeny v profilaktike i lechenii kariesa zubov* [Phytoadaptogens in the prevention and treatment of dental caries]. *Odessa, KP OGT*, 2013:119.

3. **Tsuji M, Yamamoto H, Sato T. et al.** Dietary quercetin inhibits bone loss without effect on the uterus in ovariectomized mice. J. Bone Miner. Metab. 2009; 27(6): 673-681.

4. **Levitskiy AP, Selivanskaya IA, Tsiselskiy YuV. et al.** Method of modeling dysbiosis (dysbiosis). Patent of Ukraine № 31012. Publ.: 25.03.2008. Bul. № 6.

5. **Gavrikova LM, Segen IT.** Urease activity of the oral fluid of patients with acute odontogenic infection and maxillofacial. *Stomatologiya*. 1996; *spetsvypusk*: 49-50.

6. **Levitskiy AP, Makarenko OA, Selivanskaya IA, Rossachanova LN, Denga OV, Pochtar VN, Skidan KV, Goncharuk SV.** *Fermentativnyy metod opredeleniya disbioza polosti rta dlya skrininga pro- i prebiotikov: metodicheskie rekomendat*sii [Enzymatic methods for determination of oral dysbiosis for screening pro- and prebiotics: method guidelines]. *Kiev, GFC;* 2007: 22.

7. **Levitskiy AP, Makarenko OA, Denga OV, Sukmanskiy OI, Podorozhnaya RP, Rossachanova LN, Khodakov IV, Zelenina YuV.** *Eksperimentalnye metody issledovaniya stimulyatorov osteogeneza: metodicheskie rekomendatsii* [The experimental methods of the study of osteogenesis stimulators]. *Kiev, GFK;* 2005:50.

Надійшла 12.08.19

ТЕРАПЕВТИЧНИЙ РОЗДІЛ

DOI 10.35220/2078-8916-2019-33-3-17-23

УДК 616-071.001.36(001.53):616-08+616.314.163-08

S. V. Khlyebas

Shupyk National Medical Academy of Postgraduate Education

A COMPARATIVE ANALYSIS OF THE CLINICAL EFFICIENCY OF THE TREATMENT OF CHRONIC GRANULOMATOUS PERIODONTITIS USING DIFFERENT PROTOCOLS OF DRUG TREATMENT OF THE ROOT CANALS

ABSTRACT

Background. *Infectious and inflammatory processes in periapical tissues are the most common diseases of the dentition. In the structure of the provision of dental care in treatment of chronic periodontitis amounted to 30% of the total number of visits to medical institutions of the healthcare system. Promising is the further development and clinical and radiological justification for the use of new effective means for drug treatment of root canals which affect the pathogenic microflora of the infected canal and have a prolonged antibacterial and anti-inflammatory effects and contribute to the processes of reparative regeneration of bone tissue in the area of the focus of inflammation.*

Objective. *Based on a comparative analysis of the results of clinical and radiological research / treatment of chronic granulomatous periodontitis to determine the effectiveness of new drug compositions based on tetracycline and 2% chlorhexidine in the protocol for drug treatment of the root canal system.*

Materials and methods. *There have been conducted the clinical and radiological study of the effectiveness of treatment of 31 patients with chronic granulomatous periodontitis who were divided into two groups: the main and control group. Patients of the main group in the treatment protocol at the stage of instrumental treatment used the drug composition with tetracycline and at the stage of temporary obstruction - a composition with 2 % chlorhexidine in the form of a gel for 3 days under a light-polymerized dressing. After instrumental and drug treatment of the root canal the control group patients underwent temporary obstruction with calcium hydroxide for 7 days under an airtight light-polymerized dressing. The effectiveness of the treatment was evaluated on the basis of clinical and radiological data before treatment, after treatment, and after 6 and 12 months.*

Results. *According to the results of a comparative clinical and radiological study the high efficiency of the use of medicinal compositions based on tetracycline and based on 2 % chlorhexidine for patients with chronic granulomatous periodontitis ($p < 0.001$) was proved. The high clinical efficiency of the proposed treatment method is due to the sensitivity of the pathogenic microflora of the infected root canal to tetracycline and the prolonged antibacterial effect of chlorhexidine on the system of the root canals reducing inflammatory processes in the periapical tissues, which positively contributes to the process of reparative regeneration of bone tissue in the area of the root apex. According to the results of the X-ray examination a reduction in the focus of the infectious and inflammatory process in the periapical tissues, a probable decrease in the destruction area in the periapical region in the main group, where the medicinal compositions based on tetracycline and 2 % chlorhexidine in gel form: from 3.29 ± 0.11 mm^2 to 0.03 ± 0.03 mm^2 12 months after treatment, that is, 99.12 %, which is 18, 28% better, compared to the control group, where 12.8 months after treatment there was a reduction of 80.84 %: from 3.34 ± 0.11 mm^2 to 0.64 ± 0.24 mm^2 ($p < 0.001$). There were no cases of exacerbation of the process, relapses of the disease, complications or allergic reactions during treatment and during the observation period, which indicates the safety of medical compositions based on tetracycline and based on 2 % chlorhexidine.*

Conclusions. *Based on the obtained clinical and radiological results of the study of treating patients with chronic granulomatous periodontitis one can state about the effectiveness and practicability of the combined use of medicament compositions based on tetracycline and based on 2 % chlorhexidine in gel form. The offered means for drug treatment has antibacterial, anti-inflammatory properties and contribute to the process of bone tissue regeneration in the area of the apex of the root, which increases the effectiveness of endodontic treatment.*

The application of the proposed protocol for the medical treatment of infected root canals improves the treatment efficiency by 18.28 % after 12 months of observation, compared with the control group ($p < 0.001$), reduces the time for endodontic treatment, and financial costs are reduced.

Key words: *chronic granulomatous periodontitis, medical treatment of root canals, tetracycline, 2 % chlorhexidine.*

С. В. Хлєбас

Національна медична академія післядипломної освіти імені П. Л. Шупика

ПОРІВНЯЛЬНИЙ АНАЛІЗ КЛІНІЧНОЇ ЕФЕКТИВНОСТІ ЛІКУВАННЯ ХРОНІЧНОГО ГРАНУЛЕМАТОЗНОГО ПЕРІОДОНТИТУ З ЗАСТОСУВАННЯМ РІЗНИХ ПРОТОКОЛІВ МЕДИКАМЕНТОЗНОЇ ОБРОБКИ КОРЕНЕВИХ КАНАЛІВ

Актуальність. *Інфекційно-запальні процеси в періапікальних тканинах є найбільш поширеними захворюваннями зубо-щелепної системи. В структурі надання стоматологічної допомоги лікування хронічних періодонтитів складає до 30 % від загальної кількос-*

© Khlyebas S. V., 2019.

ті звернень до лікувально - профілактичних закладів системи охорони здоров’я.

Мета. *На підставі проведеного порівняльного аналізу результатів клініко-рентгенологічного дослідження лікування хронічного гранулематозного періодонтиту визначити ефективність нових медикаментозних композицій на основі тетрацикліну та 2 % хлоргексидину в протоколі медикаментозної обробки системи кореневих каналів.*

Матеріали та методи. *Проведено клініко-рентгенологічне дослідження ефективності лікування 31 пацієнта із хронічним гранулематозним періодонтитом, які були розподілені на дві групи: основну і контрольну. Пацієнтам основної групи в протокол лікування на етапі інструментальної обробки застосовували медикаментозну композицію з тетрацикліном, а на етапі тимчасової обтурації – композицію з 2 % хлоргексидином в формі гелю на 3 доби під світлополімеризовану пов’язку. Пацієнтам контрольної групи після інструментальної та медикаментозної обробки кореневого каналу проводили тимчасову обтурацію з гідроокисом кальцію на 7 діб під герметичну світлополімеризовану пов’язку. Після вказаних термінів пацієнтам обох груп із кореневих каналів вилучали тимчасові обтуранти та проводили їх постійну обтурацію. Ефективність лікування оцінювали на підставі клінічних і рентгенологічних даних до лікування, після проведеного лікування, через 6 і 12 місяців.*

Результати досліджень. *За результатами порівняльного клініко-рентгенологічного дослідження доведено високу ефективність застосування медикаментозних композицій на основі тетрацикліну та на основі 2 % хлоргексидину у хворих із хронічним гранулематозним періодонтитом (p<0,001). За результатами рентгенологічного спостереження зареєстровано редукцію вогнища інфекційно-запального процесу в периапікальних тканинах, вірогідне зменшення площі деструкції в периапікальній ділянці в основній групі: з 3,29±0,11 мм^2 до 0,03±0,03 мм^2 через 12 місяців після лікування, тобто на 99,12 %, що на 18, 28% краще, порівняно з групою контролю, де через 12 місяців після лікування відбулася редукція на 80,84%: з 3,34±0,11 мм^2 до 0,64±0,24 мм^2 (p<0,001).*

Висновки. *На підставі отриманих клініко-рентгенологічних результатів дослідження при проведенні лікування пацієнтів з хронічним гранулематозним періодонтитом можна стверджувати про ефективність та доцільність спільного застосування медикаментозних композицій на основі тетрацикліну та на основі 2 % хлоргексидину в формі гелю. Застосування запропонованого протоколу медикаментозної обробки інфікованих кореневих каналів достовірно сприяє підвищенню ефективності лікування на 18,28 % через 12 місяців спостережень, порівняно з групою контролю (p<0,001), скороченню термінів ендодонтичного лікування, фінансові витрати при цьому зменшуються.*

Ключові слова: *хронічний гранулематозний періодонтит, медикаментозна обробка кореневих каналів, тетрациклін, 2 % хлоргексидин.*

С. В. Хлебас

Национальная медицинская академия последипломного образования
имени П. Л. Шупика

СРАВНИТЕЛЬНЫЙ АНАЛИЗ КЛИНИЧЕСКОЙ ЭФФЕКТИВНОСТИ ЛЕЧЕНИЯ ХРОНИЧЕСКОГО ГРАНУЛЕМАТОЗНОГО ПЕРИОДОНТИТА С ПРИМЕНЕНИЕМ РАЗЛИЧНЫХ ПРОТОКОЛОВ МЕДИКАМЕНТОЗНОЙ ОБРАБОТКИ КОРНЕВЫХ КАНАЛОВ

Актуальность. *Инфекционно-воспалительные процессы в периапикальных тканях являются наиболее распространёнными заболеваниями зубочелюстной системы. В структуре оказания стоматологической помощи лечения хронических периодонтитов составили до 30 % от общего количества обращений в лечебно - профилактические учреждения системы здравоохранения. Перспективным есть дальнейшая разработка и клинико - рентгенологическое обоснование применения новых эффективных средств для медикаментозной обработки корневых каналов, которые влияют на патогенную микрофлору инфицированного канала и имеют пролонгированное антибактериальное и противовоспалительное действие, способствуют процессам репаративной регенерации костной ткани в участке очага воспаления.*

Цель. *На основании проведенного сравнительного анализа результатов клинико - рентгенологического исследования лечения хронического гранулематозного периодонтита определить эффективность новых медикаментозных композиций на основе тетрациклина и 2 % хлоргексидина в протоколе медикаментозной обработки системы корневых каналов.*

Материалы и методы. *Проведено клинико-рентгенологическое исследование эффективности лечения 31 пациента с хроническим гранулематозным периодонтитом, которые были разделены на две группы: основную и контрольную. Пациентам основной группы в протокол лечения на этапе инструментальной обработки применяли медикаментозную композицию с тетрациклином, а на этапе временной обтурации - композицию с 2 % хлоргексидином в форме геля на 3 суток под светополимеризованую повязку. Пациентам контрольной группы после инструментальной и медикаментозной обработки корневого канала проводили временную обтурацию с гидроокисью кальция на 7 суток под герметичную светополимеризованую повязку. Эффективность лечения оценивали на основании клинических и рентгенологических данных до лечения, после проведенного лечения и через 6 и 12 месяцев.*

Результаты исследований. *По результатам сравнительного клинико-рентгенологического исследования доказана высокая эффективность применения медикаментозных композиций на основе тетрациклина и на основе 2 % хлоргексидина у больных с хроническим гранулематозным периодонтитом (p<0,001). Высокая клиническая эффективность*

предложенного метода лечения обусловлена чувствительностью патогенной микрофлоры инфицированного корневого канала к тетрациклину и пролонгированным антибактериальным действием хлоргексидина на систему корневых канальцев, уменьшения воспалительных процессов в периапикальных тканях, что положительно способствует процессу репаративной регенерации костной ткани в участке верхушки корня. По результатам рентгенологического исследования зарегистрировано редукцию очага инфекционно - воспалительного процесса в периапикальних тканях, вероятное уменьшение площади деструкции в периапикальном участке в основной группе, где совместно применяли медикаментозные композиции на основе тетрациклина и 2 % хлоргексидина в форме геля: с 3,29±0,11 мм^2 до 0,03±0,03 мм^2 через 12 месяцев после лечения, то есть на 99,12 %, что на 18, 28% лучше, в сравнении с группой контроля, где через 12 месяцев после лечения произошла редукция на 80,84 %: с 3,34±0,11 мм^2 до 0,64±0,24 мм^2 (p<0,001). Случаев обострения процесса, рецидивов заболевания, осложнений или аллергических реакций во время лечения и в период наблюдений не зарегистрировано, что свидетельствует о безопасности медикаментозных композиций на основе тетрациклина и на основе 2 % хлоргексидина.

Выводы. *На основании полученных клинико-рентгенологических результатов исследования при проведении лечения пациентов с хроническим гранулематозным периодонтитом можно утверждать об эффективности и целесообразности совместного применения медикаментозных композиций на основе тетрациклина и на основе 2 % хлоргексидина в форме геля. Предложенные средства для медикаментозной обработки обладают антибактериальными, противовоспалительными свойствами и способствуют процессу регенерации костной ткани в участке верхушки корня, что повышает эффективность эндодонтического лечения.*

Применение предложенного протокола медикаментозной обработки инфицированных корневых каналов способствует повышению эффективности лечения на 18,28 % через 12 месяцев наблюдений, в сравнении с группой контроля (p<0,001), сокращению сроков эндодонтического лечения, финансовые затраты при этом уменьшаются.

Ключевые слова: *хронический гранулематозный периодонтит, медикаментозная обработка корневых каналов, тетрациклин, 2 % хлоргексидин.*

development of chronic periodontitis, and therefore their control plays an important role in the treatment process. Decontamination of a microbial pathogen in the treatment of chronic periodontitis requires not only modern and high-quality mechanical treatment of the infected root canals, but also new and effective means for their medical treatment.

The promising research directions include further development and clinical-radiological substantiation of the application of new effective agents for the medical treatment of root canals, which affect the pathogenic microflora of the infected canal and have prolonged antibacterial and anti-inflammatory action as well as contribute to the bone tissue reparative regeneration in the periapical tissue.

Quality and effective disinfection of the infected root canals with the root apex destruction is required to reduce microbial load within the canal. Sodium hypochlorite and chlorhexidine are most often used for the treatment of root canals. Sodium hypochlorite has an effect on the organic material, leaving the inorganic material of the root canal unaffected, and does not remove the smear layer. That is why it is recommended to use this solution with acid, for example, ethylenediaminetetraacetic acid (EDTA) [3].

2 % chlorhexidine (gel and liquid) is widely used against endodontic pathogens [4, 5]. The investigations have shown that this irrigant is more effective against Enterococcus faecalis compared to calcium hydroxide [5,6,7]. In particular, the findings of microbiological studies in vitro have demonstrated a higher efficiency of 2% chlorhexidine gel in inhibition of Enterococcus faecalis growth (100%), compared with calcium hydroxide (58.5 %). Delgado R.J. et al. also stated that 2 % chlorhexidine gel demonstrates higher antimicrobial efficacy against Enterococcus faecalis than calcium hydroxide [8].

In endodontic procedures, the antibiotic pastes are also proposed as root canal medications due to their antimicrobial effect [9]. It should be noted that the development of antibiotic resistance of the pathogenic microflora of the root canal limits their further use. However, the microorganisms found in the samples from the infected root canals appeared to be sensitive to a group of tetracycline drugs that are broad-spectrum bacteriostatic antibiotics produced by Streptomyces species. They interact with the 30 S ribosome subunit and block binding of tRNA to mRNA as well as prevent the inclusion of new amino acids into the polypeptide chain. Tetracyclines are active against gram-positive and gram-negative bacteria, as well as mycoplasma and intracellular parasites. Nowadays, biosynthetic tetracyclines have almost been substituted by semisynthetic drugs (doxycycline, minocycline). To stabilize tetracycline, an acid (citric or ascorbic acid) is introduced

into the formulations. One of the medications that contains semi-synthetic tetracycline is MTAD (Bio-Pure MTAD, Dentsply Sirona Endodontics), which demonstrates high antibacterial activity and suppresses pathogenic microflora [10].

According to the clinical protocol for the treatment of chronic periodontitis, calcium hydroxide-based medications are used for temporary obturation of the root canals [11, 12]. However, there are some difficulties in clearing the root canal from calcium hydroxide prior to permanent obturation, which significantly worsens the results of endodontic treatment in the long term [11]. Alternatively, more effective tetracycline-based and 2 % chlorhexidine gel - based drug compositions that have prolonged antimicrobial activity against pathogenic microflora, reduce pro-inflammatory cytokines and have an osteotropic effect on periodontium can be suggested. The reduction in treatment time is also of great importance: calcium hydroxide-based medications are left for a minimum of 7 days, and the duration of therapy with 2% chlorhexidine gel is 3 days. Additionally, it should be noted that these drug compositions are easily removed from the root canal with sterile water, and this does not require additional expenses.

Purpose of the study. To determine the effectiveness of new tetracycline-based and 2 % chlorhexidine gel - based drug compositions in the protocol of medical treatment of the root canal system on the basis of a comparative analysis of the results of clinical and radiological study of the treatment of chronic granulomatous periodontitis.

Research materials and methods. During 2013-2016, clinical and radiological observations of the effectiveness of treatment of destructive forms of periodontitis were performed with the application of new tetracycline-based and 2% chlorhexidine gel - based drug compositions that were developed at the clinical base of the Institute of Dentistry (NMAPE named after P.L. Shupyk). 31 individuals, mean age 34.00 ± 8.93 years, were included into the study of the clinical efficacy of the application of tetracycline-based and 2 % chlorhexidine gel - based drug compositions in two-stage endodontic treatment of chronic granulomatous periodontitis in single root teeth (incisors, canines, premolars of upper and lower jaws, excluding the first premolars). Of these, 19 were women and 12 were men. The patients were randomly placed into two groups: the main group and control group. The main group included 14 patients with a mean age of 34.0±9.50 years. The control group included 17 patients with a mean age of 34.00 ±8.35 years.

All patients underwent an index evaluation of the oral cavity as well as clinical and radiological examination. An index evaluation of the oral cavity was performed by determining the Green-Vermilion hygiene index, the papillary-marginal-alveolar index, and the DMF index (the total number of decayed, missing, filled teeth). The clinical study methods were conducted for patients in both groups, including: past medical history and history of present illness, absence or presence of pain, evaluation of hard and soft tissues in the affected area (redness, swelling in the apex projection area), palpation of the transitional fold, and a percussion test. Radiographic examinations were performed using periapical radiographs and computed tomography. On the X-ray images, the periapical index (PAI) was determined according to the modification developed by A.M. Solovyova [14], and the area affected by the periapical lesion was measured according to the method presented by P.F. Dudia. The lesion area was estimated using the standard formula for determining the area of the irregular circle $S = \pi x A x B$, where A is the smallest diameter radius, B is the largest lesion diameter, and π is 3.14. [15]. The patients underwent a comprehensive examination before treatment, after treatment, 6 and 12 months after treatment. The difference in the area of lesion in the periapical tissues between visits was also determined.

Protocol of endodontic treatment. The patients of the main and control groups were treated according to the protocols of the order No. 566 of November 23, 2004, Ministry of Health of Ukraine.

During the first dental visit, in addition to the instrumental treatment of the root canal, the patients in the main group were treated with tetracycline-based drug composition used against pathogens and as a lubricant (ascorbic acid was introduced into the composition as a tetracycline stabilizer and as a component that has an effect on the inorganic material of the root canal). A 3 % solution of sodium hypochlorite, which was activated by ultrasound, was used for irrigation after each instrument. Before temporary obturation, the root canal was dried with paper points. Then a portion of tetracycline-based drug composition was applied for 5 minutes and after that completely removed with sterile water. After the canal was dried with paper points, 2 % chlorhexidine gel - based drug composition was administered and remained there for 3 days. The cavity was thoroughly sealed with light-cured bandage. During the first dental visit, after instrumental and medical treatment, the patients in the control group underwent temporary obturation of the root canal with a calcium hydroxide medication, which was left under a sealed light-cured bandage for 7 days. After the indicated due dates, the temporary obturators were removed from the root canals of the patients of both

groups, and permanent obturation was performed with the application of cold lateral condensation of the gutta-percha. All patients underwent radiological quality control of root canal obturation. Postendodontic restoration of the crown part of the tooth was individual and depended on the initial clinical situation. The effectiveness of treatment was evaluated on the basis of clinical and radiological data after treatment, after 6 and 12 months.

Data processing and analysis were performed using the IBM SPSS Statistics 20 application package (trial version). Normality of the sampling distribution of the mean was checked using the one-sample Kolmogorov-Smirnov test. The patient age and periapical defect area are presented as M±SD. The PAI index is presented as M ± SEM. Quantitative values that did not have a normal distribution were presented as median and interquartile range (Me (IQR)). Two groups that had abnormal distribution were compared using the Student's T-test and those that did not have normal distribution using the Mann-Whitney test. Associated sample comparisons were performed using the Student's T-test for paired samples.

Results of the study and their discussion. In the study groups, the evaluation of the oral hygiene condition revealed no significant difference in the oral hygiene index between the main (1.49 [0.99, 1.99]) and the control groups (1.49 [0.99, 1.74]) (p=0.696). According to the analysis of the intensity of inflammatory processes in periodontal tissues, no significant difference in the level of PMA was found between patients of the main (14.15 [9.68, 19.33]) and control (15.00 [6.70, 27.50]) (p=0.0779) groups. No significant difference in DMF was found between patients in the main (16.00 [12.50, 19.25]) and control (16.00 [12.50, 19.00]) (p=0.996) groups.

Table

PAI level and area of periapical defect in patients with granulomatous periodontitis before treatment, 6 and 12 months after treatment, in groups

№	Indicators	Main Group	Control group	p
1	PAI before treatment, score	4.21±0,11	4.24±0,14	0,907
	PAI 6 months after treatment, score	2.14±0,23	2.47±0,24	0, 338
	PAI 12 months after treatment, score	0,09±0,03	0,59±0,28	0,021*
2	Area of periapical defect before treatment, mm^2	3,29±0,11	3,34±0,11	0,718
	Area of periapical defect 6 months after treatment, mm^2	0,58±0,026	0,98±0,32	<0,001*
	Area of periapical defect 12 months after treatment, mm^2	0,03±0,03	0,64± 0,024	<0,001*

Note: * – significant difference between groups.

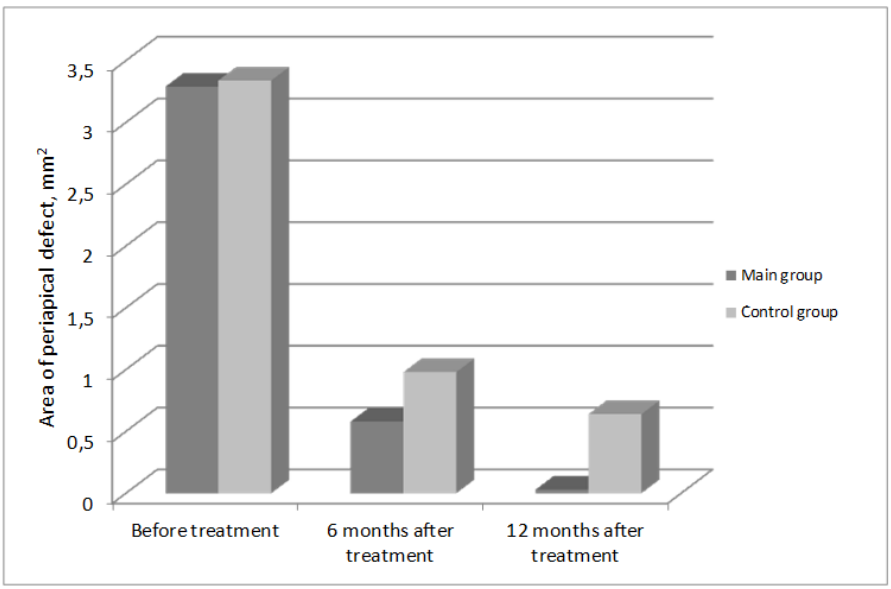

Figure 1. Dynamics of changes in the periapical defect area (S) in patients with granulomatous periodontitis before treatment, 6 and 12 months after treatment, in groups.

According to the results of clinical and radiological studies, positive changes in the periapical area were registered in patients with chronic granulomatous periodontitis. In the main group where tet-

racycline and 2 % chlorhexidine were used, the level of the PAI index decreased from 4.21±0.1 to 2.14±0.23 after 6 months and to 0.09±0.03 after 12 months, respectively. The decrease in PAI in patients in the main group was 97.88 %. In the control group where calcium hydroxide was used, the level of the PAI index decreased from 4.24±0.14 to 2.47 ± 0.24 after 6 months to 0.59±0.28 after 12 months, respectively. The results of a comparative analysis of treatment between study groups showed no significant difference (p>0.05) between PAI before treatment and 6 months after treatment (p=0.338) (Table). However, there was a significant difference (p=0.021) of PAI levels between the groups 12 months after treatment.

The results of the determination of the area of the periapical defect revealed a significant difference (p<0.001) between the areas of the periapical defect 6 and 12 months after treatment, although at the beginning of treatment there was no significant difference (p=0.718) between the groups (Table, Figure). In the main group, the area of the periapical defect decreased from 3.29±0.11 mm^2 to 0.58±0.026 mm^2 after 6 months and to 0.03±0.03 mm^2 after 12 months, i.e. by 99.12 % during the observation period. In the control group, the area of the periapical defect decreased from 3.34 ± 0.11 mm^2 to 0.98±0.32 mm^2 after 6 months and to 0.64±0.024 mm^2 after 12 months, i.e. by 80.84 % over the same observation period.

The cases of exacerbation, disease recurrence, complications or allergic reactions were not reported over the treatment and follow-up periods, giving evidence of the safety of tetracycline-based and 2 % chlorhexidine-based drug compositions.

Thus, in patients treated with a combination of the suggested by the present study drug compositions including tetracycline administration at the stage of the root canal instrumentation and 2% chlorhexidine gel application for temporary obturation, the area of periapical defect decreased by 99.12 % after 12 months after treatment, that is 18.28% more (p<0.001) than in patients who received traditional treatment for temporary obturation with calcium hydroxide (the area of destruction decreased by 80.84 %), thus improving efficiency and reducing the time and cost of endodontic treatment.

The high clinical effectiveness of the suggested method of treatment is observed due to the sensitivity of the pathogenic microflora of the infected root canal to tetracycline, prolonged antibacterial action of chlorhexidine on the root canal system as well as reduction of inflammatory processes in the periapical tissues. All these positive effects promote the bone tissue reparative regeneration in the periapical tissue.

Conclusions. The clinical and radiological findings of the study that were obtained over the period of treatment of patients with chronic granulomatous periodontitis give evidence of the feasibility of including the application of tetracycline-based drug compositions at the stage of the root canal instrumentation performed by both hand and rotary dental instruments and 2 % chlorhexidine gel for temporary obturation in the treatment protocol. The suggested approach increases the effectiveness and reduces the time and cost of endodontic treatme.

Список літератури

1. **Вороненко Ю. В.** Стоматологічна допомога в Україні: основні показники діяльності за 2008 – 2018 роки: довідник / Вороненко Ю. В., Павленко О. В., Мазур І. П. – Кропивницький: Поліум. – 2018. – 212 с.

2. **Батіг В. М.** Ефективність лікування хронічного періодонтиту з використанням депофорезу / В. М. Батіг, О. В. Іваніцька, А. В. Борисенко, О. В. Линовицька // Буковинський медичний вісник. – 2017. – Т. 21, № 1. – С. 16-20.

3. Effect of ethylenediaminetetraacetic acid and sodium hypochlorite irrigation on Enterococcus faecalis biofilm colonization in young and old human root canal dentin: In vitro study / H.O. Ozdemir, H.D. Buzoglu, S. Calt [et al.] // J. Endod. – 2010. – Vol. 36. – P. 842–846.

4. Chlorhexidine in endodontics/ B.P. Gomes, M.E. Vianna, A.A. Zaia [et al.] // Braz Dent J. – 2013. – Vol. 24(2). – P. 89-102.

5. Ghabraei S. Comparison of Antimicrobial Effects of Triple Antibiotic Paste and Calcium Hydroxide Mixed with 2 % Chlorhexidine as Intracanal Medicaments Against Enterococcus faecalis Biofilm / S. Ghabraei, B. Bolhari, M.M. Sabbagh, M.S. Afshar // J Dent (Tehran). – 2018. – Vol. 15(3). – P. 151-160.

6. Almyroudi A. The effectiveness of various disinfectants used as endodontic intracanal medications: An in vitro study / A. Almyroudi, D. Mackenzie, S. McHugh, W.P. Saunders // J Endod. – 2002. – Vol. 28. – P. 163-167.

7. **Krithikadatta J.** Disinfection of dentinal tubules with 2 % chlorhexidine, 2 % metronidazole, bioactive glass when compared with calcium hydroxide as intracanal medicaments / J. Krithikadatta, R. Indira, A.L. Dorothykalyani // J Endod. – 2007. – Vol. 33(12). – P. 1473-6.

8. Antimicrobial effects of calcium hydroxide and chlorhexidine on Enterococcus faecalis / R.J. Delgado, T.H. Gasparoto, C.R. [et al.] // J Endod. – 2010. – Vol. 36(8). – P. 1389-93.

9. **Bansal R.** Overview on the Current Antibiotic Containing Agents Used in Endodontics / Ramta Bansal, Aditya Jain // N Am J Med Sci . – 2014. – Vol. 6(8). – P. 351-358.

10. Evaluation of antimicrobial efficacy of herbal alternatives (Triphala and green tea polyphenols), MTAD, and 5 % sodium hypochlorite against Enterococcus faecalis biofilm formed on tooth substrate: an in vitro study / J. Prabhakar, M. Senthilkumar, M.S. Priya [et al.] // J Endod. – 2010. – Vol. 36(1). – P. 83-6.

11. **Скібіцька О. О.** Результати анонімного анкетування стоматологів України з розділу ендодонтії / О. О. Скібіцька, Д. Ф. Хеннаві, М. О. Крупич // Современная стоматология. – 2018.– № 3 (92). – С. 22–25

12. **Борисова И. В.** Результаты лечения деструктивных форм периодонтита с применением кальцийсодержащих материалов и профилактика осложнений в отдаленные сроки наблюдения / И. В. Борисова, С. В. Черкащина// Современная стоматология. – 2010. – №5. – С. 18-21

13. **Мазур І. П.** Обгрунтування вибору методу тривимірної обтурації кореневих каналів в залежності від методу активації іригаційного розчину на етапі очистки і дезінфекції / І. П. Мазур, І. Г. Чайковський // Інновації в стоматології. –2014. – №4. – С. 42–48.

14. **Соловьева А. М.** Применение модифицированного периапикального индекса PAI для оценки результатов эндодонтического лечения постоянных зубов с незавершенным формированием корней / А. М. Соловьева // Пародонтология. – 1999. – № 3 (13). – С. 48-50.

15. **Дудій П. Ф.** Способи рентгенологічної діагностики репаративних процесів періапікальних тканин після лікування верхівкових періодонтитів / П. Ф. Дудій // Променева діагностика, променева терапія. – 2012. – № 2-3. – С. 18–22.

REFERENCES

1. **Voronenko JuV, Pavlenko OV, Mazur IP**. *Stomatologichna dopomoga v Ukrai'ni: osnovni pokaznyky dijal'nosti za 2008 – 2018 roky: dovidnyk* [Dental care in Ukraine: main indicators of activities for 2008 – 2018: a Handbook] – *Kropyvnyc'kyj: Polium;* 2018:212. (in Ukrainian).

2. **Batig VM, Ivanic'ka OV, Borysenko AV, Lynovyc'ka OV.** The effectiveness of treatment of chronic periodontitis using depoforez. *Bukovyns'kyj medychnyj visnyk*. 2017. – 21(1):16-20. (in Ukrainian).

3. **Ozdemir HO, Buzoglu HD, Calt S, Stabholz A, Steinberg D.** Effect of ethylenediaminetetraacetic acid and sodium hypochlorite irrigation on Enterococcus faecalis biofilm colonization in young and old human root canal dentin: In vitro study.J. Endod. 2010;36:842–846.

4. **Gomes BP, Vianna ME, Zaia AA, Almeida JF, Souza-Filho FJ, Ferraz CC.** Chlorhexidine in endodontics. Braz Dent J. 2013;24(2):89-102.

5. **Ghabraei S, Bolhari B, Sabbagh MM, Afshar MS.** Comparison of Antimicrobial Effects of Triple Antibiotic Paste and Calcium Hydroxide Mixed with 2 % Chlorhexidine as Intracanal Medicaments Against Enterococcus faecalis Biofilm. J Dent (Tehran). 2018;15(3):151-160.

6. **Almyroudi A, Mackenzie D, McHugh S, Saunders WP.** The effectiveness of various disinfectants used as endodontic intracanal medications: An in vitro study. J Endod. 2002; 28:163-167.

7. **Krithikadatta J., Indira R, Dorothykalyani AL**. Disinfection of dentinal tubules with 2% chlorhexidine, 2% metronidazole, bioactive glass when compared with calcium hydroxide as intracanal medicaments. J Endod. 2007;33(12):1473-6.

8. **Delgado RJ, Gasparoto TH, Sipert CR, Pinheiro CR, Moraes IG, Garcia RB, Bramante CM, Campanelli AP, Bernardineli N.** Antimicrobial effects of calcium hydroxide and chlorhexidine on Enterococcus faecalis. J Endod. 2010;36(8): 1389-93.

9. **Bansal R, Aditya J.** Overview on the Current Antibiotic Containing Agents Used in Endodontics. N Am J Med Sci . 2014; 6(8):351-358.

10. **Prabhakar J, Senthilkumar M, Priya MS, Mahalakshmi K, Sehgal PK, Sukumaran VG.** Evaluation of antimicrobial efficacy of herbal alternatives (Triphala and green tea polyphenols), MTAD, and 5 % sodium hypochlorite against Enterococcus faecalis biofilm formed on tooth substrate: an in vitro study. J Endod. 2010;36(1):83-6.

11. **Skibic'ka OO, Hennavi D F, Krupych MO.** Results of anonymous survey of dentists of Ukraine from the section of endodontics. *Sovremennaja stomatologija*. 2018;3(92):22–25. (in Ukrainian).

12. **Borisova IV, Cherkashhina SV.** Results of treatment of destructive forms of periodontitis with the use of calcium-containing materials and prevention of complications in the long-term follow-up. *Sovremennaja stomatologija*. 2010;5:18-21. (in Ukrainian).

13. **Mazur IP, Chajkovs'kyj IG.** Justification of the choice of the method of three-dimensional obturation of root canals depending on the method of activation of irrigation solution at the stage of cleaning and disinfection. I*nnovacii' v stomatologii'*.2014;4:42–48. (in Ukrainian).

14. **Solov'eva A. M.** Application of modified periapical index RAI to evaluate the results of endodontic treatment of permanent teeth with incomplete root formation. *Parodontologija*. 1999;3(13):48-50. (in Russian).

15. **Dudij P. F.** Methods of x-ray diagnostics of reparative processes of periapical tissues after treatment of apical periodontitis. *Promeneva diagnostyka, promeneva terapija*. 2012;2-3:18–22. (in Ukrainian).

The article was received 07.08.19

DOI 10.35220/2078-8916-2019-33-3-23-28

УДК 616-08+616.314.17-008.1:616.72-002.77

О.А. Глазунов, д.мед.н, Д.В. Фесенко, *С. А. Шнайдер, д. мед. н.

Державний заклад «Дніпропетровська медична академія Міністерства охорони здоров’я України», Дніпро, Україна

*Державна установа «Інститут стоматології та щелепно-лицевої хірургії Національної академії медичних наук України»

ЕФЕКТИВІНСТЬ КОМПЛЕКСНОГО ЛІКУВАННЯ ПАРОДОНТА У ХВОРИХ НА РЕВМАТОЇДНИЙ АРТРИТ

Мета *дослідження. Вивчення ефективності застосування препаратів Імудон та Квертігіал у складі комплексного лікування ХГП у хворих на РА.*

Матеріли та методи дослідження. *Проведено стоматологічне обстеження та лікування 80 хворих на РА віком від 24 до 66 років, яким діагностовано ХГП 2 стадії. В залежності від застосованої схеми лікування всі пацієнти розподілені на 4 групи. Пацієнтам групи 1 до традиційної схеми лікування ХГП, призначали Імудон, групи 2 – аплікації гелю Квертгіал, групи 3 – комбінацію препаратів Імудон та Квертігіал. Пацієнти групи 4 отримували традиційну терапію ХГП.*

Результати дослідження та їх обговорення. *Аналіз отриманих даних виявив, що провідними факторами, які впливають на стан тканин пародонту безпосередньо після лікування хворих на РА є наявний бактеріальний фон та показники місцевого імунітету. Найбільш ефективною серед досліджуваних схем лікування ХГП на фоні РА виявився комплекс, що включає комбінацію препаратів Імудон та Квертігіал.*

Ключові слова: *ревматоїдний артрит, пародонтит.*

© Глазунов О. А., Фесенко Д. В., Шнайдер С. А.,2019.

О.А. Глазунов, Д.В. Фесенко, С. А. Шнайдер

ГУ «Днепропетровская медицинская академия МЗ Украины », Днепр, Украина
Государственное учреждение «Институт стоматологии и челюстно-лицевой хирургии Национальной академии медицинских наук Украины»

ЭФФЕКТИВНОСТЬ КОМПЛЕКСНОГО ЛЕЧЕНИЯ ПАРОДОНТА У БОЛЬНЫХ РЕВМАТОИДНЫМ АРТРИТОМ

Цель исследования. *Изучение эффективности применения препаратов Имудон и Квертигиал в составе комплексного лечения ХГП у больных РА.*
Материли и методы исследования. *Проведено стоматологическое обследование и лечение 80 больных РА в возрасте от 24 до 66 лет, которым диагностирован ХГП 2 стадии. В зависимости от примененной схемы лечения все пациенты разделены на 4 группы. Пациентам группы 1 к традиционной схеме лечения ХГП, назначали Имудон, группы 2 - аппликации геля Квертгиал, группы 3 - комбинацию препаратов Имудон и Квертигиал. Пациенты группы 4 получали традиционную терапию ХГП.*
Результаты исследования и их обсуждение. *Анализ полученных данных выявил, что ведущими факторами, влияющими на состояние тканей пародонта непосредственно после лечения у больных РА, является имеющийся бактериальный фон и показатели местного иммунитета. Наиболее эффективной среди исследуемых схем лечения ХГП на фоне РА оказался комплекс, включающий комбинацию препаратов Имудон и Квертигиал.*
Ключевые слова: *ревматоидный артрит, пародонтит.*

O.A. Glazunov, D.V. Fesenko, S. A. Shnajder

State Establishment "Dnipropetrovsk Medical Academy of the Ministry of Health of Ukraine", Dnipro, Ukraine
State Establishment «The Institute of Stomatology and Maxillo-Facial Surgery National Academy of Medical Science of Ukraine»

EFFECT OF COMPLEX PERIODONTAL TREATMENT IN PATIENTS WITH RHEUMATOID ARTHRITIS

The aim *was to study the effectiveness of sublingual Imudon and Quertigial applications in the complex treatment of chronic generalized periodontitis in patients with rheumatoid arthritis.*
Materials and methods. *Dental examination and treatment of 80 patients aged 24 to 66 years with rheumatoid arthritis and concomitant 2nd stage of chronic generalized periodontitis had been performed. Patients were divided into 4 groups: group 1 used sublingual Imudon in addition to the standard treatment, group 2 – applications of Quertgial gel with standard therapy, group 3 – a combination of sublingual Imudon and Quertigial applications with standard treatment, group 4 patients – traditional therapy for chronic generalized periodontitis alone.*
Research results and discussion. *The major factors that influence the condition of periodontal tissues immediately after treatment of periodontitis in patients with rheumatoid arthritis are the existing bacterial flora and local immunity markers. The most effective treatment regimen for second stage of chronic generalized periodontitis in patients with rheumatoid arthritis was the combination of sublingual Imudon and Quertigial applications in addition to standard treatment.*
Key words: *rheumatoid arthritis, periodontitis, treatment, Imudon, Quertigeal.*

Аналіз сучасної літератури виявив, що пацієнти з ревматоїдним артритом (РА) мають підвищений ризик розвитку пародонтиту порівняно з відносно здоровими людьми [1, 2], а також висунута гіпотеза про зв'язок між хронічною інфекцією пародонту та ризиком розвитку РА. [3]. Взаємозв'язки між пародонтитом та РА включають подібні патологічні механізми хронічного запалення та руйнування кісткової тканини [4], збільшене вироблення цитокінів, простагландинів і ферментів, що руйнують кістковий матрикс, а також загальні фактори ризику, серед яких найбільш яскраво виділяється тютюнопаління [5]. Хронічне запалення, що призводить до руйнування структур, що оточують зуб ініціюється пародонтопатогенами та дисбіотичною мікробною спільнотою, що оточує пародонт [6].

Дослідження показали, що лікування пародонтиту покращує ендотеліальну функцію та знижує біомаркери артеросклеротичної хвороби. Патогенез хронічного генералізованого пародонтиту (ХГП) і РА подібні порушенням регуляції запальних процесів в організмі людини. [7]

Мета дослідження. Вивчити ефективність застосування препаратів Імудон та Квертігіал у складі комплексного лікування ХГП у хворих на РА.

Матеріали та методи дослідження. Дослідження включало пацієнтів з РА в стадії ремісії з ХГП. Набір пацієнтів, їх обстеження та лікування проводили на базі кафедри стоматології факультету післядипломної освіти ФПО ДЗ «Дніпропетровська медична академія МОЗ України».

Всього у дослідженні приймали участь 80 пацієнтів, чоловіки та жінки, віком від 24 до 66 років. Усі учасники дослідження відповідали наступним критеріям включення: ХГП 2 стадії; РА у стадії ремісії; активність РА за шкалою DAS28≥ 2,2; ≥ 10 зубів у ротовій порожнині; пацієнт приймає призначені препарати для лікування РА протягом 8 тижнів без змін; пацієнт надав інформовану добровільну згоду на проведення діагностики та лікування ХГП. Критеріями виключення вважалися: наявність інших систем-

них захворювань, окрім РА, що можуть впливати на стан пародонта та його лікування (ВІЛ/СНІД, діабет 1 та 2 типів, інфекційні захворювання, захворювання серця та печінки); пацієнти, які проходять променеву терапію; пацієнти які отримували пародонтальне лікування протягом останніх 12 місяців; прийом системних або місцевих антибактеріальних препаратів протягом попередніх 3 місяців до початку дослідження; прийом препаратів, що можуть впливати на стан пародонта (імуносупересанти, протиепілептичні препарати, блокатори кальцієвих каналів), вагітність або лактація; тютюнопаління. Усі досліджувані хворі перебували на обліку у лікаря-ревматолога міського ревматологічного центру м. Кривий Ріг на базі КЗ «Криворізька міська лікарня №9» КМР». Діагностика та лікування РА проводилась попередньо відповідним спеціалістом згідно критеріїв Американського Коледжу Ревматології.

Дослідження проводилось згідно Гельсінської декларації (1964, перегляд 2008) та затверджена Комісією з питань біомедичної етики ДЗ Дніпропетровська медична академія МОЗ України» Дніпропетровська медична академія МОЗ України» (протокол №1 від 16.01.2017).

Клінічне дослідження включало з’ясування історії хвороби, огляд порожнини рота, індексну оцінка стану тканин пародонта та твердих тканин зубів. Додатково проводили забір зразків вмісту пародонтальних кишень для мікробіологічного дослідження та нестимульованої змішаної слини для біохімічного дослідження. Для підтвердження діагнозу ХГП проводили оцінку ортопантомограм. Індексна оцінка стану тканин пародонта включала наступні індекси: індекс гігієни (ГІ) за Федоровим-Володкіною, індекс кровоточивості зубоясенної борозни (SBI) за Muhellman, папілярно-маргінально-альвеолярний індекс (PMA), комунальний пародонтальних індекс потреби в лікуванні (CPITN). Обстеження пацієнтів проводилось до початку пародонтальної терапії та через 20 днів після початку лікування.

Таблиця 1

Зміни пародонтальних індексів відносно початкового рівня безпосередньо після лікування ХГП у обстежених хворих, Me (95 % ДІ)

Індекс	Група				p
	1	2	3	4	
ІГ, бали	-1,0 (-1,1 – -0,92)	-1,1 (-1,1 – -0,90)	-1,0 (-1,1 – -1,0)	-1,0 (-1,1 – -1,0)	p=0,998
SBI, бали	-1,8 (-1,9 – -1,5)	-2,5 (-2,5 – -2,4)	-2,7 (-2,7 – -2,5)	-1,7 (-1,8 – -1,5)	p<0,001 p_{I-II}<0,001 p_{I-III}<0,001 p_{II-IV}<0,001 p_{III-IV}<0,001
PMA, %	-40,35 (-42,47–-38,23)	-54,02 (-56,67–-51,37)	-53,12 (-54,76–-51,48)	-41,4 (-43,85–-38,94)	p<0,001* p_{I-II}<0,001 p_{I-III}<0,001 p_{II-IV}<0,001 p_{III-IV}<0,001
PI, бали	-1,32 (-1,48–-1,16)	-1,53 (-1,63–-1,43)	-1,56 (-1,68–-1,45)	-1,38 (-1,49–-1,26)	p=0,011* p_{I-III}=0,023
CPITN, бали	-1,29 (-1,44–-1,13)	-1,46 (-1,56–-1,36)	-1,45 (-1,55–-1,34)	-0,95 (-1,09–-0,82)	p<0,001* p_{I-IV}<0,001 p_{II-IV}<0,001 p_{III-IV}<0,001

Примітки: p – розбіжності між групами за непараметричним дисперсійним аналізом Краскела-Уолліса (KW-H);
p*– розбіжності між групами за одно факторним дисперсійним аналізом ANOVA;
При виявленні розбіжностей за дисперсійним аналізом, проведено попарні порівняння:
p_{I-II} – між 1-ю та 2-ю групою;
p_{I-III}– між 1-ю та 3-ю групою;
p_{I-IV} – між 1-ю та 4-ю групою;
p_{II-IV} – між 2-ю та 4-ю групою;
p_{III-IV} – між 3-ю та 4-ю групою.

Забір зразків вмісту пародонтальних кишень проводили за наступної методикою: стерильну ватну турунду з досліджуваним матеріалом, виділеним з пародонтальних кишень, розміщували в контейнер з транспортним середовищем для аеробних та анаеробних бактерій; в бактеріологічній лабораторії для подальшого дослідження суспензували в 1 мл цистеїн-рінгеровського роз-

чину (в розведені – 1 : 9); після 10-кратного серійного розведення досліджений матеріал кількісно висівали на живильні середовища; виділені мікроорганізми інкубували в термостаті протягом 24-96 годин в аеробних та анаеробних умовах в залежності від групи досліджуваних мікроорганізмів. Родову та видову ідентифікацію проводили на підставі вивчення морфологічних, культуральних та біохімічних властивостей виділених мікроорганізмів.

Забір нестимульованої змішаної слини всім хворим проводили вранці натщесерце, після чищення зубів. Зразки слини витримували при 4 ° С протягом ночі в 750 мкл фізіологічного розчину, захищеного фосфатом. Рівень SIgA визначали за допомогою набору реагентів для імуноферментного визначення SIgA у біологічних рідинах (Xema Co.Ltd., Київ, Україна) згідно інструкції виробника. Вміст лізоциму слини визначали за методикою Мотавкіної Н.С. (1979) [8].

Усі хворі отримували лікування за затвердженим протоколом, наведеним у додатку до наказу МОЗ № 566 від 23.11.2004, за шифром МКХ-10 К. 05.31, генералізований пародонтит. В залежності від додаткових лікувально-профілактичних заходів з приводу ХГП усіх пацієнтів розподілено на 4 групи. До групи 1(20 осіб) увійшли пацієнти, яким, разом з традиційною терапією ХГП, призначали Імудон по 6 таблеток на добу протягом 20 днів, група 2 (20 осіб) – разом з традиційною терапією ХГП, призначали аплікації гелю Квертгіал тричі на день протягом 20 днів,група 3 (20 осіб) – разом з традиційною терапією ХГП, призначали комбінацію препаратів Імудон та Квертігіал, групу 4 (20 осіб) склали пацієнти, які отримували тільки традиційну терапію ХГП.

Отримані результати. Зміни усіх досліджених стоматологічних індексів (табл. 1) безпосередньо після лікування ХГП по відношенню до початкового дотерапевтичного рівня зазнали високостатистичного зменшення (p<0,001).

До початку лікування та безпосередньо після лікування не було виявлено розбіжностей між групами за рівнем ІГ (p=0,998). Через 20 днів після лікування порівняно з початковим рівнем ІГ зменшився серед усіх обстежених на -1,0 (-1,1 – -1,0) бали (Me, 95 % ДІ) без статистично значущих розбіжностей між групами (p=0,082).

Таблиця 2

Зміни показників місцевого імунітету порожнини рота відносно початкової медіани після проведеного лікування ХГП у обстежених хворих, %

Показник	Група				*p*
	1	2	3	4	
Лізоцим	210,3 %	123,3 %	215,8 %	108,7 %	p<0,001
sIg A слини	283,5 %	109,5 %	397,5 %	77,2 %	p<0,001

П р и м і т к а : *p* – розбіжності з показником до лікування за критерієм Вілкоксона (Т).

За індексом кровоточивості SBI, який не відрізнявся у групах до лікування (p=0,656), спостерігалися розбіжності між групами після 20 днів терапії. Після лікування виявлено статистично значущі розбіжності показника 2 і 3 груп порівняно з індексом у 1-й та 4-й групах де він був суттєво вищим (p<0,001). Якщо на початковому етапі до лікування SBI оцінювався як середній ступінь запалення, то через 20 днів у 97,5 % усіх обстежених визначається відсутність запалення, у решти – легкий ступінь. Треба відзначити що випадки запалення фіксувались лише в І та IV групах лікування.

Індекс РМА через 20 днів після лікування статистично суттєво зменшився у всіх групах (p<0,001), найбільшою мірою у групах 2 та 3: відповідно -54,02 (-56,67 – -51,37) та -53,12 (-54,76 – -51,48) відсотків, що перевищувало як динаміку зменшення так і отримані результати у групах 1 та 4 (p<0,001). Якщо до лікування спостерігався переважно тяжкий та середній ступінь тяжкості гінгівіту, то у 100 % обстежених після проведеного лікування визначався лише легкий ступінь тяжкості захворювання (p<0,001).

РІ статистично суттєво змінився у динаміці порівняно з початковим рівнем. РІ через 20 днів був найменшим у групі 3 – 2,2 (0,06) бали, що мало статистично значущі розбіжності порівняно з усіма іншими групами (p<0,05). Зміна показника через 20 днів у групі 3 статистично значуще відрізнялася від 1-ї (p=0,023).

CPITN через 20 днів лікування характеризувався найбільш високим рівнем показника та найменшими темпами зменшення у групі 4 порівняно з іншими (p<0,001).

Лізоцим нестимульованої змішаної слини через 20 днів лікування (табл. 2) у всіх обстежених підвищився на 0,5 (0,4 – 0,6) мкг/мл або 163,7 % (p<0,001). Більшою мірою він підвищувався у групах 1 та 3 (збільшення в 2,1 та 2,2 рази відповідно). Однак показник у групі 3 статистично суттєво перевищував рівень значень у групі

1 (p=0,044) та інших групах (p<0,001).

Рівень SIg A слини через 20 днів після лікування (табл. 2) зріс (p<0,001) різними темпами у групах (від 77,2 % у групі 4 до 97,5 % у 3-й – *p<0,001*) і був найбільшим у групі 3 – 1,1 (1,1 – 1,1) г/л, що було статистично суттєво вище (*p<0,05*) порівняно з іншими групами. Якщо до лікування практично у всіх обстежених (96,25 %) SIg A слини був нижче норми, то після лікування через 20 днів у всіх групах він досяг нормативних значень.

У всіх групах у динаміці відбувалося статистично значуще зменшення рівня бактерій (p<0,001), окрім Bacteroides fragilis у групі 4 (рис. 1).

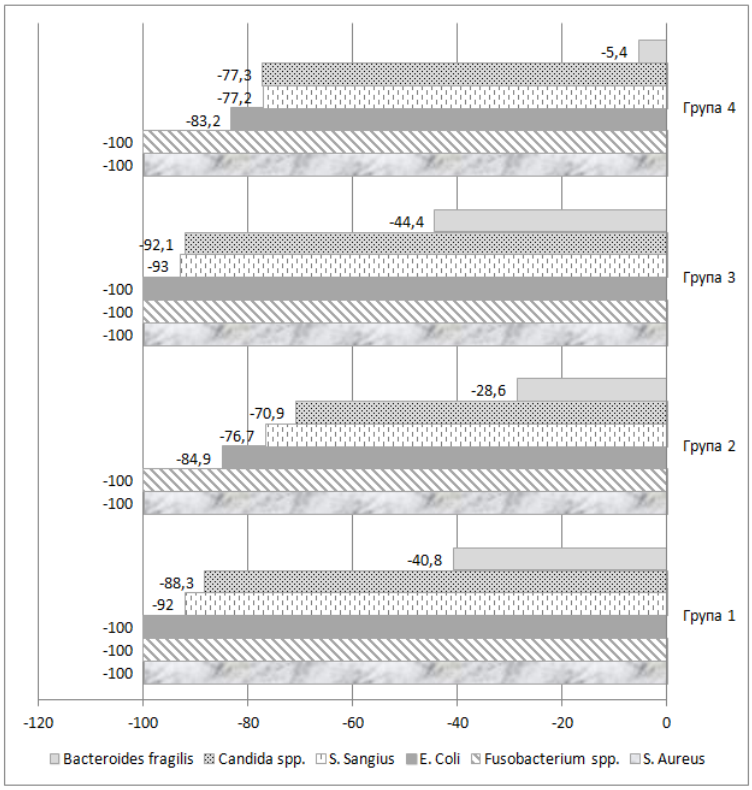

Рис. 1. Зменшення вмісту бактерій пародонтальних карманів у показниках наочності (у %) відносно початкової середньої арифметичної величини прийнятої за 100 % через 20 днів лікування.

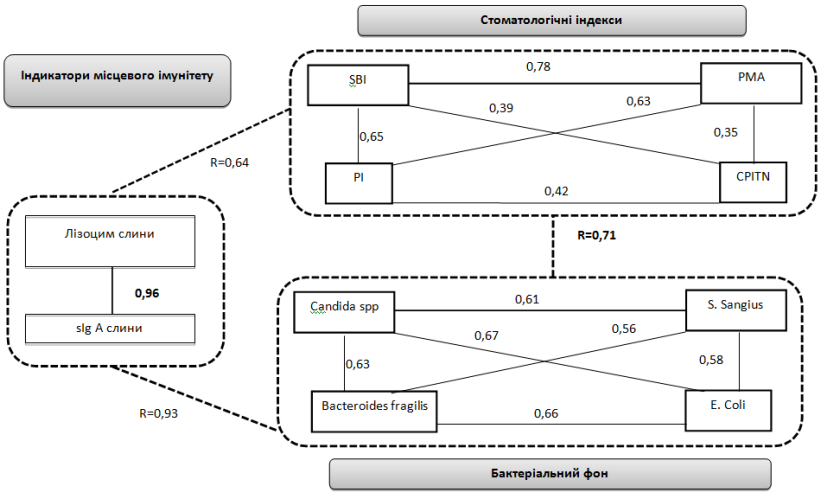

Рис. 2. Кореляційна плеяда взаємозв’язку між стоматологічними індексами та бактеріологічними, імунологічними показниками на 20-й день лікування (представлені коефіцієнти лінійної кореляції Пірсона; R – коефіцієнти канонічної кореляції; рівень значущості коефіцієнтів кореляції – p<0,05).

За даними кореляційного аналізу встановлено взаємозв’язок між клінічними проявами ХГП у вигляді стоматологічних індексів та імунологічними і бактеріологічними показниками у хво-

рих на ревматоїдний артрит.

Між самими групами показників – бактеріологічними та імунологічними теж визначається наявність кореляційних зв’язків, що призводить до формування комплексу різних чинників впливу на клінічні прояви генералізованого пародонтиту у хворих на РА (рис. 2).

Зв’язок імунологічних показників слини та бактеріального фону ротової порожнини підтверджується наявністю канонічного (групового) кореляційного зв’язку між даними групами показників (R=0,93; p<0,001). Також між самими індикаторами місцевого імунітету існує прямий сильний зв’язок (r=0,96; p<0,001). Причому треба відзначити, що до лікування такий зв’язок не простежувався, він з’явився тільки після лікування (r=0,82; p<0,001).

Висновки. За показником ІГ усі використані підходи до лікування були успішними. За впливом на рівень індексів SBI, PMA та CPITN переважали схеми лікування, застосовані у групах 2 та 3. За динамікою показника PI найбільш вдалою виявилася схема лікування, застосована у групі 3, найменш – у групі 4.

Найбільш ефективною лікувальною стратегією за впливом на місцевий імунітет порожнини рота виявився підхід використаний у групі 3.

За мікробіологічним фоном після лікування та темпами зменшення рівня бактерій, найбільш ефективними виявилися підходи до лікування у групах дослідження 1 та 3.

Провідними факторами, що впливають на стан тканин пародонту безпосередньо після лікування хворих на РА є наявний бактеріальний фон (коефіцієнт канонічної кореляції R=0,71; p<0,001) та показники місцевого імунітету (R=0,64; p<0,001).

Згідно даних нашого дослідження, за комплексом впливу на динаміку змін показників місцевого імунітету порожнини рота, стоматологічних індексів, мікробіології пародонтальних кишень у хворих з ХГП на фоні РА, найбільш ефективною можна вважати схему лікування, застосовану у групі 3, проміжну позицію займають 1-ша та 2-га схеми лікування і найменш вдалою виявляється 4-та рутинна терапевтична стратегія.

Список літератури

1. **Fuggle N.R.** Hand to Mouth: A Systematic Review and Meta-Analysis of the Association between Rheumatoid Arthritis and Periodontitis / N.R. Fuggle, T.O. Smith, A. Kaul, N. Sofat // Front Immunol. – 2016. – №7. – P. 80.

2. **Мазур І. П.** Оцінка факторів несприятливого перебігу генералізованого пародонтиту в пацієнтів з ревматоїдним артритом / І. П. Мазур, І. І. Білозецький // Современная стоматология. – 2015. – № 1. – С. 12-17.

3. **Leech, M.T.; Bartold, P.M.** The association between rheumatoid arthritis and periodontitis. Best Pract. Res. Clin. Rheumatol. 2015. – №29. – P. 189–201.

4. **Janssen, K.M.; Vissink, A.; de Smit, M.J.; Westra, J.; Brouwer, E.** Lessons to be learned from periodontitis. Curr. Opin. Rheumatol. – 2013. – №25. – P. 241–247.

5. **Rutger Persson G.** Rheumatoid arthritis and periodontitis–Inflammatory and infectious connections. Review of the literature. // J. Oral Microbiol. – 2012. – 4. doi: 10.3402/jom.v4i0.11829. Epub 2012 Feb 13.

6. **Hajishengallis, G.** Periodontitis: From microbial immune subversion to systemic inflammation. Nat. Rev. Immunol. – 2015. – №15. – P. 30–44.

7. **Kaur S, Bright R, Proudman SM, Bartold PM.** Does periodontal treatment influence clinical and biochemical measures for rheumatoid arthritis?.A systematic review and meta- analysis. Semin Arthritis Rheum. – 2014. – №44. – P. 113-22.

8. **Мотавкина Н.С.** Микрометод количественного определения лизоцима / Н.С. Мотавкина, В.М. Ковалев, А.С. Шаронов // Лабораторное дело. – 1979. – № 12. – С. 722–724.

REFERENCES

1. **Fuggle, N.R.; Smith, T.O.; Kaul, A.; Sofat, N.** Hand to Mouth: A Systematic Review and Meta-Analysis of the Association between Rheumatoid Arthritis and Periodontitis. Front Immunol. 2016, 7, 80.

2. **Mazur I. P., Bilozetskyi I. I.** Assessment of factors of adverse course of generalized periodontitis in patients with rheumatoid arthritis. *Sovremennaya stomatologiya*. 2015;1:12-17.

3. **Leech, M.T.; Bartold, P.M.** The association between rheumatoid arthritis and periodontitis. Best Pract. Res. Clin. Rheumatol. 2015; 29:189–201.

4. **Janssen, K.M.; Vissink, A.; de Smit, M.J.; Westra, J.; Brouwer, E.** Lessons to be learned from periodontitis. Curr. Opin. Rheumatol. 2013; 25:241–247.

5. **Rutger Persson, G.** Rheumatoid arthritis and periodontitis–Inflammatory and infectious connections. Review of the literature. J. Oral Microbiol. 2012, 4. doi: 10.3402/jom.v4i0.11829. Epub 2012 Feb 13.

6. **Hajishengallis, G. Periodontitis:** From microbial immune subversion to systemic inflammation. Nat. Rev. Immunol. 2015; 15:30–44.

7. **Kaur S, Bright R, Proudman SM, Bartold PM.** Does periodontal treatment influence clinical and biochemical measures for rheumatoid arthritis?.A systematic review and meta- analysis. Semin Arthritis Rheum. 2014;44:113-22.

8. **Motavkina N. S.,** Kovalev V.M., Sharonov A.S. Micromethod of quantitative determination of lysozyme. *Laboratornoe delo.* 1979;12:722–724.

Надійшла 22.08.19

"Вісник стоматології", № 3, Т 33 - 2019

ОРТОДОНТИЧНИЙ РОЗДІЛ

DOI 10.35220/2078-8916-2019-33-3-29-34

УДК: 616.314.26-089.843-039.74-035

B. M. Mirchuk, MD, *Y. V. Maksymov

Lviv National Medical University named after Danila Galitsky
*Zaporizhzhya State Medical University

THE JUSTIFICATION FOR THE USE OF TEMPORARY DENTAL IMPLANTS AS A SKELETAL SUPPORT DURING ORTODONTIC TREATMENT OF PATIENTS WITH SECONDARY DEFORMATIONS OF DENTAL ROWS

Purpose of research. *The use of dental implants as an anchorage for orthodontic treatment causes the highest stresses in the bone tissue with a horizontal load compared to a vertical one. It is the horizontal load that can cause mobility and disintegration of the implant, cause resorption or necrosis of the bone around the implant. In the case of using a dental implant only for orthodontic treatment, it is better to use a one-stage technique. Then the implant can be loaded immediately after its installation, invasive procedures are reduced and aesthetic requirements are not taken into account.*

Materials and methods*. Since the intraosseous design and characteristics of OMG orthodontic mini-implants and VKtemp temporary dental implants are comparable, and the biomechanical characteristics of the bone-implant model should not differ significantly, in this regard, studies of the mechanical endurance of bones and implants under power load were carried out. There were 4 stages of experimental research: installation of implants at an angle of 15-20 degrees and 90 degrees to the plane of the body of the pig's rib and 1 kilogram-force (kgf) (9.8 N) and 2 kilogram-force (19.6 N) were used with horizontal and vertical load. 2 weeks after application of the load, visual inspection of the ribs (examination was carried out under an increase of 2.5 and 3.5 times) revealed no changes in the bone around the implants.*

Summary*. The implants did not change their initial position, were motionless and stable. A comparative analysis of x-ray images of the bone tissue of the investigated rib samples made before and after loading did not reveal any morphological changes in the bone around the implants.*

Key words: *orthodontic mini-implant, temporary dental implant, secondary deformations of dental rows.*

Б. М. Мірчук, д. мед. н., *Я. В. Максимов

Львівський національний медичний університет імені Данила Галицького
*Запорізький державний медичний університет

ОБГРУНТУВАННЯ ВИКОРИСТАННЯ ТИМЧАСОВИХ ДЕНТАЛЬНИХ ІМПЛАНТАТІВ В ЯКОСТІ СКЕЛЕТНОЇ ОПОРИ ПІД ЧАС ОРТОДОНТИЧНОГО ЛІКУВАННЯ ПАЦІЄНТІВ ІЗ ВТОРИННИМИ ДЕФОРМАЦІЯМИ ЗУБНИХ РЯДІВ

Мета*. Використання дентальних імплантатів, в якості анкоражу при ортодонтичному лікуванні, викликає найбільш високі напруження в кістковій тканині під час горизонтального навантаження, в порівнянні з вертикальним. Саме горизонтальне навантаження може викликати рухомість і дезінтеграцію імплантату, спричинити резорбцію або некроз кістки навколо імплантату. У випадку використання дентального імплантату лише для ортодонтичного лікування, краще застосовувати одноетапну методику. Тоді імплантат можна навантажувати відразу після його встановлення, зменшуються інвазивні втручання і не враховуються естетичні вимоги.*

Матеріали і методи. *Оскільки внутрішньокістковий дизайн і характеристики ортодонтичних мініімплантатів OMG і тимчасових дентальних імплантатів VKtemp порівняльні і біомеханічні характеристики моделі «кістка-імплантат» суттєво не повинні відрізнятись, тому були проведені дослідження механічної витривалості кістки і імплантатів при силовому навантажені. Було проведено 4 етапи експериментального дослідження: встановлення імплантатів під кутом 15-20 градусі і 90 градусів до площини тіла ребра свині і використані 1 кілограм-сили (кгс) (9.8 Н) і 2 кілограм-сили (19,6 Н) при горизонтальному і вертикальному навантажені. Через 2 тижні, після прикладання навантаження, при візуальному огляді ребер (огляд проводився під збільшенням у 2,5 і 3,5 разів) не виявлено змін кістки навколо імплантатів.*

Висновки*. Імплантати не змінили свого початкового положення, були нерухомі і стабільні. Порівняльний аналіз рентгенівських знімків кісткової тканини досліджуваних зразків ребер, зроблених до і після навантаження, морфологічних змін кістки навколо імплантатів не виявив.*

Ключові слова: *ортодонтичний мініімплантат, дентальний тимчасовий імплантат, вторинні деформації зубних рядів.*

© Mirchuk B. M., Maksymov Y. V., 2019.

Б. Н. Мирчук, *Я. В. Максимов

Львовский национальный медицинский университет имени Данила Галицкого
*Запорожский государственный медицинский университет

ОБОСНОВАНИЕ ИСПОЛЬЗОВАНИЯ ВРЕМЕННЫХ ДЕНТАЛЬНЫХ ИМПЛАНТАТОВ В КАЧЕСТВЕ СКЕЛЕТНОЙ ОПОРЫ ВО ВРЕМЯ ОРТОДОНТИЧЕСКОГО ЛЕЧЕНИЯ ПАЦИЕНТОВ С ВТОРИЧНЫМИ ДЕФОРМАЦИЯМИ РЯДОВ

Цель. Использование дентальных имплантатов, в качестве *анкоража при ортодонтическом лечении, вызывает наиболее высокие напряжения в костной ткани при горизонтальной нагрузке, по сравнению с вертикальной. Именно горизонтальная нагрузка может вызвать подвижность и дезинтеграцию имплантата, вызвать резорбцию или некроз кости вокруг имплантата. В случае использования дентального имплантата только для ортодонтического лечения, лучше применять одноэтапную методику. Тогда имплантат можно нагружать сразу после его установки, уменьшаются инвазивные вмешательства и не учитываются эстетические требования.*

Материалы и методы. *Поскольку внутрикостный дизайн и характеристики ортодонтических миниимплантатов OMG и временных дентальных имплантатов VKtemp сравнимы, и биомеханические характеристики модели «кость-имплантат» существенно не должны отличаться, в связи с этим были проведены исследования механической выносливости кости и имплантатов при силовой нагрузке. Было проведено 4 этапа экспериментального исследования: установка имплантатов под углом 15-20 градусов и 90 градусов к плоскости тела ребра свиньи и использованы 1 килограмм-силы (кгс) (9.8 Н) и 2 килограмм-силы (19,6 Н) при горизонтальной и вертикальной нагрузке. Через 2 недели после приложения нагрузки, при визуальном осмотре ребер (осмотр проводился под увеличением в 2,5 и 3,5 раза) не выявлено изменений кости вокруг имплантатов.*

Выводы*. Имплантаты не изменили своего первоначального положения, были неподвижны и стабильны. Сравнительный анализ рентгеновских снимков костной ткани исследуемых образцов ребер, сделанных до и после нагрузки, морфологических изменений кости вокруг имплантатов не обнаружил.*

Ключевые слова: *ортодонтические миниимплантаты, временные дентальные имплантаты, вторичные деформации зубных рядов.*

Introduction. Analysis of scientific publications shows that the overall success of the use of mini-implants as an additional skeletal support during orthodontic treatment of dental malformations and deformities ranges from 70.0% to 87.0%, and the largest amount of loss of the mini-screws (90%) occurred during the first four months of their use. Loss or rejection of the orthodontic mini-implant does not cause irreversible changes, predominantly a different implant is installed, which does not require changing the treatment plan [1-10].

However, the use of dental implants as anchorage in orthodontic treatment causes the highest stresses in bone tissue during horizontal loading compared to vertical. Horizontal loading can cause mobility and disintegration of the implant, cause bone resorption or necrosis around the implant. [11, 12]. When using a dental implant only for orthodontic treatment, it is better to use a one-step technique. Then the implant can be loaded immediately after its installation, invasive procedures are reduced and aesthetic requirements are not taken into account [13].

The aim of the research. To study the endurance of the bone under the effect of horizontal and vertical loading using temporary dental implants as an additional skeletal support in the orthodontic treatment of secondary deformities caused by defects of the dental rows.

Materials and methods. The comparative assessment of the designs of domestic orthodontic mini-implants "OMG" and temporary dental implants VKtemp. Raw pig ribs were used to evaluate bone endurance (fig.1). Four stages of the experimental study were conducted. At the I stage, two temporary dental VKtemp implants with a diameter of 2.5 mm and a length of 10 mm were installed on the upper surface of the body (corpus costae) of the raw pig rib, at an angle of 15-20 degrees to the plane of the rib body.

At the II stage a temporary VKtemp dental implant with a diameter of 2.5 mm and a length of 10 mm was installed on the upper surface of the body (corpus costae) of the raw rib of the pig, at an angle of 90 degrees to the plane of the rib body:

At the III stage on the upper surface of the body (corpus costae) of the raw pig rib, at an angle of 15-20 degrees to the plane of the rib body were installed two mini- implants “OMG” with a diameter of 1.8 mm and a length of 10 mm.

At stage IV, a temporary dental implant of 1.8 mm diameter and 10 mm length was installed on the upper surface of the body (corpus costae) of the raw pig rib, at an angle of 90 degrees to the plane of the rib body.

In stages I and III, implants on one side of the rib were attached with floss to the tripod. On the opposite side, a 1 kg weight was attached to the implants. Thus, lateral “pulling out” force acted on one implant, and lateral “dislocating” force acted on the other. For 2 weeks, the raw pig rib was in the hanging position, attached to the tripod by implants, withstanding a load of 1 kilogram (9.8 N).

In the II and IV stages, the pig rib with the implant with the help of dental floss is suspended horizontally from below the tripod. A 2 kg weight is attached to the implant, which is located in the middle of the lateral surface of the rib body. Within 2 weeks, the rib was in a horizontal position and the implant was subjected to a vertical force of 2 kilograms (19.6 H).

To prevent bone overheating during drilling, the speed of rotation of the boron was limited from 800 to 1000 rpm. When using temporary dental implants VKtemp a drill with a diameter of 2.0 mm was used. For the installation of OMG mini-implants - drill 1.0 mm.

Results and discussion. The domestic system of orthodontic mini-implants “OMG” includes several types of mini-implants and tools for their installation [14].

Mini-implant "OMG" consists of intraosseous, gingival (neck) and supragingival (head) parts. The intraosseous part has a diameter of 1.3 mm, 1.6 mm or 1.8 mm and a length of 6, 8 or 10 mm (fig. 1.).

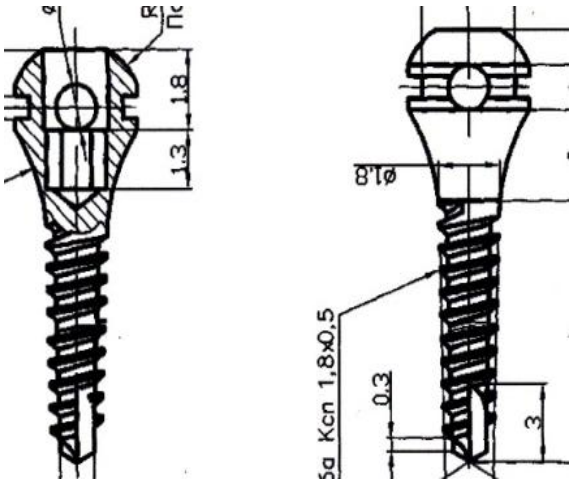

Fig. 1. Scheme of the OMG mini-implant (Rivis O.M.).

The shape of the mini-implant, starting from the neck, is trapezoidal with a tilt angle of 15°. The microporous (9-12 micron) surface of the threaded part provides partial osteointegration, which helps to improve the stability of the mini-implant throughout its period of use. The possibility of choosing the length and diameter of the intraosseous part makes it possible to install mini-implants in almost any part of the alveolar ridge or between the roots of adjacent teeth. A special screwdriver and standard quadrilateral drill with a thickness of 1.0 mm are used to install the mini-implant. Mini-implants are in sterile packaging and do not require pre-sterilization [16].

VKtemp dental implant is a temporary single-component implant with an external tetrahedron from the national manufacturer VITAPLANT®. This implant is used to support temporary cementitious structures at the stages of waiting for osseointegration of permanent implants (fig. 2).

Fig. 2. Implant VKtemp VITAPLANT®.

The method of processing the entire surface of the implant: acid etching. The root-shaped implant and the 15-degree angle of the thread ensure uniform distribution of the functional load vectors. The biconcave neck contributes to the displacement of the wound channel of the mucosa in relation to the bone. The diameter is 2.5 mm and the length is 10 mm, 12 mm, 14 mm or 16 mm. Depending on the type of bone, pilot drills with a diameter of 2.0 mm and 1.5 mm are used, both classical implantation and transgingival (without an incision) are possible.

Thus, comparing the characteristics of OMG orthodontic mini implants and temporary one-component dental implants VKtemp**:** implant shape, diameter (OMG - 1.3-1.8 mm; VKtemp - 2.5 mm), thread angle (same - 15 degrees), length (OMG - 6.0-10.0 mm; VKtemp – 10.0 – 16.0 mm) we assumed that VKtemp implants could be successfully used as skeletal support in the area of prematurely lost teeth during orthodontic treatment of secondary dentition deformities (table).

Table

Comparative characteristics of OMG orthodontic mini-implants and VKtemp temporary dental implants

Implants	Form of implants	The diameter of the implants, mm	Implant thread angle	Implant length, mm
OMG	Root-shaped	1.3, 1.6, 1.8	15°	6, 8, 10
VKtemp	Root-shaped	2.5	15°	10, 12, 14, 16

Rivis O. Yu. [15] in order to study the biomechanical characteristics of the OMG mini-implant, comparing it with other mini-implants under orthodontic load, substantiating the location and direction of the mini-implant placement to ensure movement of the teeth, used mathematical modeling methods (finite element method). To conduct the study, a simulation computer model of the bone-mini-implant biomechanical system was developed.

By the method of mathematical modeling, it was found that under the force load of the "bone-mini-implant" biomechanical system, the stress concentration zone is located in the cortical plate region and does not depend on the type of mini-implant design. The greater the thickness of the cortical bone layer, the greater the load the mini-implant can withstand. The maximum supportability of bone tissue to the orthodontic load is observed for a tilt angle of mini-implants of 90° to the surface of the cortical plate (Rivis O. Yu., 2017 [15]).

Since the intraosseous design and characteristics of OMG mini-implants and VKtemp temporary dental implants are comparative, we assumed that the biomechanical characteristics of the bone-mini-implant model should not differ significantly, therefore, studies of the mechanical endurance of bones and implants under force-load.

To conduct research on the possibility of using temporary dental implants VKtemp as a skeletal support, during the orthodontic treatment of secondary deformations of the dentition, raw pig ribs were used. (fig. 3).

We carried out 4 stages of experimental research: the installation of implants at an angle of 15-20 degrees and 90 degrees to the plane of the rib body and the use of 1 kilogram-force (kgf) (9.8 N) and 2 kilogram-force (19.6 N). An implant surgeon performed pilot openings and implant placement (fig. 4). To prevent bone overheating during drilling, the speed of rotation of the boron was limited from 800 to 1000 rpm. When using temporary dental VKtemp implants, a drill with a diameter of 2.0 mm was used. 1.0 mm drill bit for OMG implant placement. At I and III stages, 1 kilogram-force (9.8 N) was applied for 2 weeks, at II and IV stages for 2 weeks - 2 kilogram-force (19.6 N).

Fig. 3. Raw pig ribs are prepared for implant placement.

At stage I, on the upper surface of the body (corpus costae) of a raw pig rib, at an angle of 15-20 degrees to the plane of the rib body, two temporary VKtemp dental implants with a diameter of 2.5 mm and a length of 10 mm were installed.

At the II stage, a temporary dental implant VKtemp with a diameter of 2.5 mm and a length of 10 mm is installed on the upper surface of the body (corpus costae) of a raw pig rib, at an angle of 90 degrees to the plane of the rib body:

In stage III, two OMG mini implants with a diameter of 1.8 mm and a length of 10 mm were in-

stalled on the upper surface of the body (corpus costae) of a raw pig rib, at an angle of 15-20 degrees to the plane of the rib body.

At stage IV, a temporary OMG implant with a diameter of 1.8 mm and a length of 10 mm is installed on the upper surface of the body (corpus costae) of a raw pig rib, at an angle of 90 degrees to the plane of the rib body

а б

Fig. 4. Temporary dental implants (a) placement in pilot openings (b).

At stages I and III, the implants on one side of the rib were tied with dental floss to a tripod. On the opposite side, a weight of 1 kg was tied to the implants (Fig. 5, a). Thus, lateral “pulling out” force acted on one implant, and lateral “dislocating” force acted on the other. For 2 weeks, the raw pig rib was in the hanging position, attached to the tripod by implants, withstanding a load of 1 kilogram (9.8 N).

In stages II and IV, the pig rib with the implant is horizontally suspended from the tripod using dental floss. A weight of 2 kg is tied to the implant, which is installed in the middle of the lateral surface of the rib body, (Fig. 5, b). For 2 weeks, the rib was in a horizontal position, and a vertical force of 2 kilogram-force (19.6 N) acted on the implant.

a b

Fig. 5. Application of force with vertical (a - 1 kgf) and horizontal (b - 2 kgf) position of the rib.

2 weeks after application of the load, visual examination of the ribs (the inspection was conducted under an increase of 2.5 and 3.5 times) revealed no changes in the bone around the implants. The implants did not change their initial position and were motionless and stable.

A comparative analysis of x-ray images of the bone tissue of the investigated rib samples made before and after load did not reveal morphological changes in the bone around the implants.

We decided to continue the experiment for another 2 weeks, increasing the load to 2 kilogram-forces (19.6 N) with vertical load and up to 2.5 kilogram-forces (24.5 N) with horizontal load. Both visual examination and x-ray of the pig ribs showed no changes around the implants.

Findings. Given that the intraosseous design and characteristics of OMG mini-implants and VKtemp temporary dental implants are the same, except for the diameter (2.5 mm - VKtemp, 1.3-1.8 mm - OMG), we believe that VKtemp temporary dental implants can be used as an additional skeletal support during orthodontic treatment of secondary dentition deformities. The studies of mechanical endurance of the bone (raw pig ribs) and implants with horizontal and vertical load forces (9.8N, 19.9N and

24.5N) confirmed the stability of the implants and the integrity of the bone around them.

Conflict of interest: none.

Список літератури

1. **Рівіс О. Ю.** Застосування скелетної опори на мініімплантати при лікуванні зубощелепних аномалій (огляд літератури) / О. Ю. Рівіс, А. М. Потапчук // Вісник стоматології. – 2013. – №3(84). – С. 100-102.

2. **Бабов Е. Д.** Сравнение функционирования микроимплантов и минипластин для временного скелетного анкоража на протяжении ортодонтического лечения / Е. Д. Бабов, Т. Б. Херсонская, Н. А. Борченко // Современная ортодонтия. – 2015. – №1(39). – С. 22-23.

3. **Куцевляк В. И.** Аппаратурно-хирургическое лечение пациентов с аномалийным положением зубов в постоянном прикусе / В. И. Куцевляк, Ю. Г. Данилова // Актуальні проблеми сучасної медицини. – 2015. – Т. 15. – № 3 (51). – С. 22-28.

4. **Gautam P.** Implants for anchorage. / P. Gautam, A. Valiathan // Am J Orthod Dentofacial Orthop. – 2006. – №2 (129). – P. 174.

5. **Moon C.** Factors associated with the success rate of orthodontic miniscrews placed in the upper and lower posterior buccal region / C. Moon // Angle Orthodontist. – 2008. – V. 78. – P. 101-106.

6. **Reynders R.** Mini-implants in orthodontics: a systematic review of the literature / R. Reynders, L. Ronchi, S. Bipat // Am J Orthod Dentofacial Orthop. – 2009. – №5(135). – P. 564.e1-19.

7. **Nienkemper M.** Mini-implant stability at the initial healing period: a clinical pilot study / M. Nienkemper, B. Wilmes, A. Pauls, D. Drescher // Angle Orthodontist. – 2014. – Vol. 84(1). – P. 127-133.

8. **Garg K.K.** Assessment of stability of orthodontic mini-implants under orthodontic loading: A computed tomography study / K.K. Garg, M. Gupta // Indian J Dent Res. – 2015. – №3 (26). – P. 237-43.

9. Failure of Orthodontic Mini-implants by Patient Age, Sex, and Arch; Number of Primary Insertions; and Frequency of Reinsertions After Failure: An Analysis of the Implant Failure Rate and Patient Failure Rate / J.W. Kim, N.K. Lee, H.Y. Sim [et al.] // Int J Periodontics Restorative Dent. – 2016. – №4 (36). – P. 559-65.

10. **Huang L.H.** Dental implants for orthodontic anchorage / L.H. Huang, J.L. Shotwell, H.L. Wang // Am J Orthod Dentofacial Orthop. – 2005. – №6(127). – P. 713-22.

11. Numerical/experimental analysis of the stress field around miniscrews for orthodontic anchorage / A. Gracco, A. Cirignaco, M. Cozzani [et al.] // European Journal of Orthodontics. – 2009. – V. 31. – P. 12–20.

12. Factors affecting stresses in cortical bone around miniscrew implants. A three-dimensional finite element study / R. Duaibis, B. Kusnoto, R. Natarajan [et al.] // Angle Orthodontist. – 2012. – V. 82. – P. 875 – 880.

13. **Carano A.** Clinical applications of the Mini-Screw-Anchorage-System (M.A.S.) in the maxillary alveolar bone / A. Carano, S. Velo, C. Incorvati // Prog Orthod. – 2004. – V. 5. – P. 212-235.

14. Патент на корисну модель № 85222, Україна, МПК (2013.01) A61C 8/00. Ортодонтичний імплантат / Міщенко О. М., Рівіс О. Ю. – № u 2013 06936; Заяв. 03.06.2013; опубл. 11.11.2013 – Бюл. № 21.

15. **Рівіс О. Ю.** Апаратурно-хірургічне лікування зубощелепних аномалій та деформацій з використанням скелетної опори на мініімплантанти (експериментально-клінічне дослідження) : дис ... канд. мед. наук 14.01.22 "Стоматологія" – О. Ю. Рівіс. – Ужгород, 2017. – 178 с.

REFERENCES

1. **Rivis OY, Potapchuk AM.** Application of skeletal support on the mini implant during the treatment of dental anomalies (looking around the literature). *Visnyk stomatologii'*. 2013;3(84):100-102.

2. **Babov E D, Khersonskaya TB, Borchenko NA**. Comparison of the functioning of microimplants and miniplates for temporary skeletal anchorage during orthodontic treatment. *Sovremennaja ortodontija*. 2015;1(39):22-23.

3. **Kutsevlyak VI, Danilova Y G**. Instrumental-surgical treatment of patients with abnormal position of teeth in a permanent bite. *Aktual'ni problemy suchasnoi' medycyny*. 2015; 15. 3 (51):22-28.

4. **Gautam P, Valiathan A.** Implants for anchorage. Am J Orthod Dentofacial Orthop. 2006; 2(129):174.

5. **Moon C.** Factors associated with the success rate of orthodontic miniscrews placed in the upper and lower posterior buccal region. Angle Orthodontist. 2008;78:101-106.

6. **Reynders R, Ronchi L, Bipat S.** Mini-implants in orthodontics: a systematic review of the literature. Am J Orthod Dentofacial Orthop. 2009;5(135): 564.e1-19.

7. **Nienkemper M, Wilmes B, Pauls A, Drescher D.** Mini-implant stability at the initial healing period: a clinical pilot study. Angle Orthodontist. 2014;84(1):127-133.

8. **Garg KK, Gupta M.** Assessment of stability of orthodontic mini-implants under orthodontic loading: A computed tomography study. Indian J Dent Res. 2015;3(26):237-43.

9. **Kim JW, Lee NK, Sim HY, Yun PY, Lee JH.** Failure of Orthodontic Mini-implants by Patient Age, Sex, and Arch; Number of Primary Insertions; and Frequency of Reinsertions After Failure: An Analysis of the Implant Failure Rate and Patient Failure Rate. Int J Periodontics Restorative Dent. 2016;4(36):559-65.

10. **Huang LH, Shotwell JL, Wang HL.** Dental implants for orthodontic anchorage. Am J Orthod Dentofacial Orthop. 2005;6(127):713-22.

11. **Gracco A, Cirignaco A, Cozzani M et al.** Numerical / experimental analysis of the stress field around miniscrews for orthodontic anchorage. European Journal of Orthodontics. 2009;31:12–20.

12. **Duaibis R, Kusnoto B, Natarajan R et al.** Factors affecting stresses in cortical bone around miniscrew implants. A three-dimensional finite element study. Angle Orthodontist. 2012; 82:875 - 880.

13. **Carano A, Velo S, Incorvati C.** Clinical applications of the Mini-Screw-Anchorage-System (M.A.S.) in the maxillary alveolar bone. Prog Orthod. 2004; 5:212-235.

14. **Mishchenko O M, Rivis O Y.** Patent for cinnamon, model No. 85222, Ukraine, IPC (2013.01) A61C 8/00. Orthodontic implant, No. u 2013 06936; Application 06/03/2013; publ. 11/11/2013 - Bull. Number 21.

15. **Rivis O. Y.** *Aparaturno-hirurgichne likuvannja zuboshhelepnyh anomalij ta deformacij z vykorystannjam skeletnoi' opory na miniimplantanty (eksperymental'no-klinichne doslidzhennja)*[Hardware-surgical treatment of tooth-abnormal abnormalities and deformity of the skeletal bearing on the minor implantation (experimental-clinical examination)]: Dissertation of candidate of medical sciences. *Uzhhorod*; 2017:178.

The article was received 14.08.19

DOI 10.35220/2078-8916-2019-33-3-35-38

УДК 616.314-089.23+616.31-08.-039.71

Ю. В Горохивская., Э. М. Деньга, к. ф-м. н., С. А. Шнайдер, д. мед.н.

Государственное учреждение «Институт стоматологии и челюстно-лицевой хирургии Национальной академии медицинских наук Украины»

БИОФИЗИЧЕСКИЕ ПОКАЗАТЕЛИ ТВЁРДЫХ ТКАНЕЙ ЗУБОВ И ТКАНЕЙ ПАРОДОНТА У ДЕТЕЙ В ПРОЦЕССЕ ОРТОДОНТИЧЕСКОГО ЛЕЧЕНИЯ СЪЁМНЫМИ АППАРАТАМИ

Съёмные ортодонтические аппараты используются, в основном, в молочном и сменном прикусе, оказывая при этом негативное влияние на твёрдые ткани зубов и ткани пародонта.

Целью *исследования была оценка влияния на твёрдые ткани зубов и ткани пародонта разработанного лечебно-профилактического комплекса сопровождения ортодонтического лечения съёмными аппаратами у детей со средним кариесом зубов.*

Материалы и методы. *Спектроколориметрические исследования проницаемости десны и степени её воспаления, а также степени минерализации твёрдых тканей зубов у детей 6-7 лет проводились с помощью модернизированного спектроколориметра «Пульсар» и прибора ЭД-01 «ДентЭст». Лечебно - профилактический комплекс состоял из адаптогена «Леквин», набора витаминов и микроэлементов «Пиковит плюс» и местного применения на ночь геля «Квертулидон».*

Результаты и выводы. *Показано, что разработанный лечебно - профилактический комплекс обладает выраженным противовоспалительным и минерализующим действием при использовании съёмных ортодонтических аппаратов. При этом улучшились показатели проницаемости десны, степени её воспаления, увеличились кислотоустойчивость эмали зубов и её электрическое сопротивление.*

Ключевые слова: *дети, ортодонтическое лечение, съёмные аппараты, лечебно - профилактический комплекс.*

Ю. В. Горохівська, Е. М Дєньга, С. А. Шнайдер

Державна установа «Інститут стоматології та щелепно-лицевої хірургії Національної академії медичних наук України»

БІОФІЗИЧНІ ПОКАЗНИКИ ТВЕРДИХ ТКАНИН ЗУБІВ І ТКАНИН ПАРОДОНТУ У ДІТЕЙ В ПРОЦЕСІ ОРТОДОНТИЧНОГО ЛІКУВАННЯ ЗНІМНИМИ АПАРАТАМИ

Знімні ортодонтичні апарати використовуються, в основному, в молочному і змінному прикусі, надаючи при цьому негативний вплив на тверді тканини зубів і тканини пародонту.

Метою *дослідження була оцінка впливу на тверді тканини зубів і тканини пародонту розробленого лікувально-профілактичного комплексу супроводу ортодонтичного лікування знімними апаратами у дітей із середнім карієсом зубів.*

Матеріали та методи. *Спектроколориметричні дослідження проникності ясен і ступеня їх запалення, а також ступеня мінералізації твердих тканин зубів у дітей 6-7 років проводилися за допомогою модернізованого спектроколориметру «Пульсар» і приладу ЕД-01 «ДентЕст». Лікувально-профілактичний комплекс складався з адаптогена «Леквін», набору вітамінів і мікроелементів «Піковіт плюс» і місцевого застосування на ніч гелю «Квертулідон».*

Результати та висновки. *Показано, що розроблений лікувально - профілактичний комплекс має виражену протизапальну і мінералізуючу дію при використанні знімних ортодонтичних апаратів. При цьому покращилися показники проникності ясен, ступеня їх запалення, збільшилися кислоторезистентність емалі зубів і її електричний опір.*

Ключові слова: *діти, ортодонтичне лікування, знімні апарати, лікувально - профілактичний комплекс.*

Y. V. Gorokhivskaya, E. M. Denga, S. A. Shnajder

State Establishment «The Institute of Stomatology and Maxillo-facial Surgery NAMS of Ukraine»

HARD DENTAL TISSUES AND PERIODONTIC TISSUES OF CHILDREN BIOPHYSICAL INDICATORS IN THE PROCESS OF ORTHODONTIC TREATMENT WITH REMOVABLE APPLIANCES

ABSTRACT

Removable orthodontic appliances are used mainly in the milk and removable dentition, while having a negative effect on a hard tissues of teeth and periodontal tissues.

The aim of the study was to assess effect on hard tissues of teeth and periodontal tissues of the developed treatment and prophylactic complex for supporting orthodontic treatment with removable appliances in children with median tooth decay.

Materials and methods. Spectrocolorimetric studies of gums permeability and degree of inflammation, as well as the degree of hard tooth tissues mineralization in children 6-7 years old, were carried out using the upgraded Pulsar spectrocolorimeter and the ED-01 "DentEst" device. Treatment and prophylactic complex consisted of the "Lekvin" adaptogen, the "Pikovit Plus" vitamins and microelements, and topical application of "Quertulidon" gel for the night.

Results and conclusions. It is shown that developed treatment and prophylactic complex has a pronounced anti-inflammatory and mineralizing effect during treatment by removable orthodontic appliances. At the same time, gum permeability and degree of inflammation have improved, acid resistance of tooth enamel and its electrical resistance have increased.

Key words: children, orthodontic treatment, removable appliances, treatment and prophylactic complex.

© Горохивская Ю.В., Деньга Э.М., Шнайдер С. А., 2019.

Съёмные ортодонтические аппараты используются, в основном, в молочном и сменном прикусе. В то же время применение съёмных ортодонтических аппаратов оказывает негативное влияние на ткани пародонта и состояние гигиены полости рта у детей [1]. Съёмный аппарат вызывает нефизиологические механические нагрузки на пародонт и осложняет уход за полостью рта. Эта конструкция является длительным раздражителем, результат влияния которого на ткани пародонта определяется состоянием неспецифической резистентности огранизма. Ситуация значительно усугубляется наличием кариозных зубов и воспалительного процесса в полости рта [2].

Цель данного исследования. Оценка влияния на твёрдые ткани зубов и ткани пародонта разработанного лечебно-профилактического комплекса (ЛПК) сопровождения ортодонтического лечения съёмными аппаратами у детей со средним кариесом зубов.

Материалы и методы. В работе было проведено спектроколориметрическое исследование изменений под действием лечебно - профилактических мероприятий проницаемости десны и степени её воспаления, а также степени минерализации твёрдых тканей зубов у детей 6-7 лет в процессе ортодонтического лечения зубочелюстных аномалий (ЗЧА) во временном прикусе.

Перед фиксацией ортодонтической аппаратуры у детей группы сравнения (22 человека) и основной группы (25 человек) были проведены санация полости рта и профилактическая гигиена.

Кроме того, дети основной группы после проведенной санации полости рта и профилактической гигиены перед фиксацией съёмного аппарата в течение 2-х недель 2 раза в году получали по инструкции ЛПК, состоявший из адаптогена «Леквин», набора витаминов и микроэлементов «Пиковит плюс» и местного применения на ночь геля «Квертулидон», обладающего антиоксидантными свойствами, регулирующего микробиоценоз в полости рта. В течение дня дети ополаскивали рот эликсиром «Лизодент» (2 ч.л. на ¼ стакана воды).

После фиксации аппарата дети обеих групп два раза в день утром и вечером чистили зубы зубной пастой «Lacalut 4-8».

Таблица 1

Относительные изменения коэффициента отражения света десной у детей под действием раствора Ш-П коротковолнового (460 нм) и длинноволнового (660 нм) участка видимого спектра в процессе ортодонтического лечения зубов съёмными аппаратами, $R_{ср}$ %

Сроки наблюдения	Группы / Длина волны	Группа сравнения n=22	Основная группа n=25
Исходное состояние	460 Нм	62%	61%
	660 Нм	74%	72%
Через 6 месяцев	460 Нм	59%	83%
	660 Нм	72%	90%
Через 1 год	460 Нм	60%	85%
	660 Нм	74%	92%

Примечание: 100 % – отсутствие прокрашивания десны.

Исследования биофизических показателей десны и твёрдых тканей зубов проводились в исходном состоянии, через 6 месяцев и 1 год после начала лечения. В процессе исследования с помощью модернизированного спектроколориметра «Пульсар» оценивались влияние ЛПК на проницаемость слизистой десны детей для красителя раствора Шиллера-Писарева (Ш-П) и степень воспаления в ней [3], кислоторезистентность эмали зубов [4]. Кроме того, оценивался также электрометрический показатель (ЭП) твёрдых тканей зубов, характеризующий степень их минерализации [5].

Результаты и их обсуждение. В таблице 1 приведены результаты спектроколориметрических исследований проницаемости для раствора Шиллера-Писарева десны детей со средним кариесом зубов в процессе ортодонтического лечения с использованием съёмной аппаратуры.

Приведенные данные свидетельствуют о значительном уменьшении прокрашивания десны под действием раствора Ш-П через 6 месяцев и через 1 год в основной группе детей, получавших в процессе ортодонтического лечения комплексную профилактику. Причём уменьшение прокрашивания десны в области 460 нм свидетельствует об улучшении её барьерной защиты, определяемой системой гиалуроновая кислота – гиалуронидаза, а уменьшение прокрашивания десны в длинноволновой области спектра (660 нм) свидетельствует об уменьшении в ней степени воспалительного процесса [3].

В таблице 2 приведены усредненные по группе результаты оценки в процессе ортодонтического лечения состояния эмали зубов детей по цветовой насыщенности окраски зубов при ТЭР-тесте, а также по их электрометрическому показателю.

Таблица 2

Спектроколориметрическая оценка цветовой насыщенности окраски зубов при ТЭР-тесте и электрометрического показателя в процессе ортодонтического лечения зубов съёмными аппаратами, отн. ед.

Группы / Сроки наблюдения	Группа сравнения, n = 22		Основная группа, n = 25	
	Цветовая насыщенность, S	Электрометрический показатель, ЭП	Цветовая насыщенность, S	Электрометрический показатель, ЭП
Исходное состояние	19,52±1,15	12,8±1,2	17,10±1,21 p < 0,005	11,7±1,0 p > 0,1
Через 6 месяцев	24,32±1,32	16,7±2,1	15,01±1,47 p < 0,001	7,1±1,5 p < 0,005
Через 1 год	27,12±1,37	24,3±2,0	15,25±1,31 p < 0,001	8,15±1,52 p < 0,001

Примечание: p – показатель достоверности отличий от группы сравнения.

Из приведенных данных видно, что показатели ТЭР-теста и электрометрии твердых тканей зубов детей достоверно лучше на всех этапах лечения в основной группе, где, начиная с подготовительного этапа, использовался ЛПК, включавший адаптогены, набор витаминов и микроэлементов, препараты антиоксидантного свойства и регулирующие микробиоценоз в полости рта. Усредненный по группе результат свидетельствует о том, что через 6 месяцев активного лечения ЗЧА с помощью съёмных аппаратов цветовая насыщенность окраски зубов метиленовой синью после протравливания 0,1 N раствором HCl в группе сравнения была в 1,62 раза выше, чем в основной группе, а через 1 год – в 1,8 раза. Электрометрический показатель зубов (их электрическая проводимость) был в группе сравнения выше, чем в основной группе через 6 месяцев в 2,35 раза, а через 1 год – в 2,98 раз. Приведенные результаты свидетельствуют о повышении кислоторезистентности эмали зубов и её электрического сопротивления у детей основной группы в процессе ортодонтического лечения. В то же время в группе сравнения эти показатели в процессе лечения уменьшались (табл. 2).

Полученные результаты свидетельствуют о достаточно высокой эффективности ЛПК, использованного в процессе лечения ЗЧА с помощью съёмной аппаратуры у детей в сменном прикусе.

Таким образом, при ортодонтическом лечении ЗЧА у детей со средним кариесом зубов с помощью съёмной аппаратуры применение 2 раза в году ЛПК улучшает в течение всего периода лечения барьерную защиту десны, снижает степень воспаления в ней, улучшает минерализацию зубов и кислотоустойчивость эмали зубов.

Выводы. Проведенные исследования показали, что разработанный ЛПК, включавший адаптоген «Леквин», набор витаминов и микроэлементов «Пиковит плюс», гель «Квертулидон» и зубной эликсир «Лизодент», при лечении ЗЧА у детей 6-7 лет со средним кариесом зубов с использованием съёмных аппаратов обладает выраженным противовоспалительным и минерализующим действием. При этом у детей основной группы за 1 год наблюдений достоверно улучшились по сравнению с исходным состоянием и группой сравнения показатели проницаемости десны для красителя раствора Ш-П и, следовательно, микроорганизмов, степени воспаления в десне, а также увеличились кислотоустойчивость эмали зубов и её электрическое сопротивление.

Список литературы

1. **Репужинский И. М.** Влияние съемной и несъемной ортодонтической аппаратуры на гигиену полости рта и состояние тканей пародонта у детей: автореф. дисс. на соискание учен. степени канд. мед. наук : спец. 14.00.21 «Стоматология» / Репужинский И. М. – Одесса, 2002. – 20 с.

2. **Горохивская Ю. В.** Биохимические показатели ротовой жидкости детей в динамике ортодонтического лечения съёмными аппаратами / Ю.В. Горохивская, О.В. Деньга, О.А. Макаренко // Инновации в стоматологии. – 2019. – № 1. – С. 29-34.

3. Патент № 46671 Україна, МПК A61N 5/00, A61K 8/00, u2009 09531. Спосіб кількісної оцінки запалення у тканинах пародонту / Дєньга О.В., Дєньга Е.М., Дєньга А.Е.; опубл. 25.12.09, Бюл. № 24

4. Патент № 18735 Україна, МПК. Апаратурний спектроколориметричний спосіб визначення колірної насиченості і фарбування зубів / О. В. Дєньга, Е. М. Дєньга.– № 200606009; заявл. 15.11.06; опубл. 15.11.06, Бюл. № 11.

5. **Леонтьев В. К.** Электрометрическая диагностика начального, фиссурного рецидивного кариеса и других поражений твердых тканей зубов с законченной минерализа-

цией эмали : [метод. рекомендации] / В. К. Леонтьев, Г. Г. Иванова, Т. Н. Жорова. – Омск, 1988.– 17 с.

REFERENCES

1. **Repuzhinskiy I. M.** *Vliianie sieemnoi i nesieemnoi ortodonticheskoi apparatury na gigienu polosti rta i sostoianie tkanei parodonta u detei* [Influence of removable and non-removable orthodontic equipment on oral hygiene and the condition of periodontal tissues in children]. Abstract of a candidate's thesis of medical sciences. *Odessa*; 2002:20.
2. **Gorokhivskaya Y. V. Denga O. V., Makarenko O. A.** Biochemical parameters of children's oral liquid in dynamics of orthodontic treatment with removable appliance. *Innovatsii v stomatologii*. 2019;1:29-34.
3. **Denga O. V., Denga E. M., Denga A. E.** Patent № 46671 Ukraine, MPK A61N 5/00, A61K 8/00, u2009 09531. *Method for quantitative evaluation of inflammation in periodontal tissues*; publ. 25.12.09, Bul. №24
4. **Denga O. V., Denga E. M.** Patent № 18735 Ukraine, MPK № 200606009. *Apparatus spectrocolorimetric method for determining the color saturation and staining of teeth;* publ. 15.11.06, Bul. №11.
5. **Leont'yev V. K., Ivanova G. G., Zhorova T. N.** *Elektrometricheskaya diagnostika nachal'nogo, fissurnogo retsidivnogo kariyesa i drugikh porazheniy tverdykh tkaney zubov s zakonchennoy mineralizatsiyey emali* [Electrometric diagnosis of initial, fissure recurrent caries and other lesions of hard tissues of teeth with complete mineralization of enamel]. *Omsk*;1988:17.

Поступила 01.08.19

DOI 10.35220/2078-8916-2019-33-3-38-42

УДК 616.314-007-053.6(477.87)

В.С. Мельник, к.мед.н., Л.Ф. Горзов, к.мед.н.

Ужгородський національний університет, Ужгород

ПОШИРЕНІСТЬ І СТРУКТУРА ЗУБОЩЕЛЕПНИХ АНОМАЛІЇ У ДІТЕЙ ТА ПІДЛІТКІВ РАЙОННИХ ЦЕНТРІВ ЗАКАРПАТТЯ

У статті представлені результати стоматологічного обстеження 1350 дітей і підлітків Закарпатської області. Результати проведеного дослідження свідчать, що поширеність зубощелепних аномалій у оглянутих складала 77 %. Із загального числа виявлених зубощелепних аномалій 47 % склали діти і підлітки з аномаліями прикусу. Найнижчі показники частоти аномалій окремих зубів спостерігаються у дітей в період змінного прикусу – 14,3 %. Вивчення частоти та поширеності зубощелепних аномалій дозволять розробити комплекс заходів, спрямованих на вдосконалення ортодонтичної допомоги дітям.

Мета дослідження. *Визначити поширеність і структуру зубощелепних аномалій та потребу в ортодонтичному лікуванні у дітей і підлітків районних центрів Закарпаття.*

Матеріали та методи. *Проведено стоматологічне обстеження у дітей та підлітків районних центрів Закарпаття. Об'єктами обстеження були діти у віці 8-15 років. Дані клінічних спостережень фіксували в картах обстеження стану ротової порожнини. Всього було обстежено 1350 дітей та підлітків районних центрів Закарпаття, 612 хлопців (45,3 %) і 738 дівчат (54,7 %).*

Результати дослідження та їх обговорення. *Поширеність зубощелепних аномалій у оглянутих дітей і підлітків висока (77,19±3,24 %) і характеризується віковою варіабельністю. Найнижчий рівень частоти зубощелепних аномалій характерний для періоду змінного прикусу.*

При вивченні частоти зубощелепних аномалій серед дітей та підлітків встановлено, що з віком змінюється не тільки кількість аномалій, але і їх види.

При вивченні частоти зубощелепних аномалій серед дітей та підлітків встановлено, що з віком змінюється не тільки кількість аномалій, але і їх види.

Ключові слова: *діти, поширеність, зубощелепні аномалії, прикус.*

В.С. Мельник, Л.Ф. Горзов

Ужгородский национальный университет, Ужгород

РАСПРОСТРАНЕННОСТЬ И СТРУКТУРА ЗУБОЧЕЛЮСТНЫХ АНОМАЛИЙ У ДЕТЕЙ И ПОДРОСТКОВ РАЙОННЫХ ЦЕНТРОВ ЗАКАРПАТЬЯ

В статье представлены результаты стоматологического обследования 1350 детей и подростков Закарпатской области. Результаты проведенного исследования свидетельствуют, что распространенность зубочелюстных аномалий у осмотренных составляла 77 %. Из общего числа выявленных зубочелюстных аномалий 47 % составили аномалии прикуса. Самые низкие показатели частоты аномалий отдельных зубов наблюдаются у детей в период сменного прикуса - 14,3 %. Изучение частоты и распространенности зубочелюстных аномалий позволят разработать комплекс мероприятий, направленных на совершенствование ортодонтической помощи детям.

Цель исследования. *Определить распространенность и структуру зубочелюстных аномалий и потребность в ортодонтическом лечении у детей и подростков районных центров Закарпатья.*

Материалы и методы. *Проведено стоматологическое обследование у детей и подростков районных центров Закарпатья. Объектами исследования были дети в возрасте 8-15 лет. Данные клинических наблюдений фиксировали в картах обследования состояния ротовой полости. Всего было обследовано 1350 детей и подростков районных центров Закарпатья, 612 ребят (45,3 %) и 738 девушек (54,7 %).*

Результаты исследования и их обсуждение. *Распространенность зубочелюстных аномалий у осмотренных детей и подростков высока (77,19±3,24 %) и характеризуется возрастной вариабельностью.*

© Мельник В.С., Горзов Л.Ф., 2019.

Самый низкий уровень частоты зубочелюстных аномалий характерен для периода сменного прикуса.
При изучении частоты зубочелюстных аномалий среди детей и подростков установлено, что с возрастом меняется не только количество аномалий, но и их виды.
При изучении частоты зубочелюстных аномалий среди детей и подростков установлено, что с возрастом меняется не только количество аномалий, но и их виды.
Ключевые слова: *дети, распространенность, зубочелюстные аномалии, прикус.*

V.S. Melnyk, L.F. Horzov

Uzhhorod National University, Dental faculty

PREVALENCE AND STRUCTURE OF DENTOGNATHIC ANOMALIES IN CHILDREN AND ADOLESCENTS OF TRANSCARPATHIAN REGIONAL CENTERS

ABSTRACT
*The **aim** of the study to determine the prevalence and structure of dentognathic anomalies and the need for orthodontic treatment in children and adolescents of the Transcarpathian regional centers.*
***Materials and Methods**. The objects of the survey were children aged 8-15 years' old who study in general educational institutions. The examination of children and adolescents was conducted in three age groups: 8-10 years – the period of changing bite; 11-13 years – the period of formation of constant bite; 14-15 years – a period of constant bite. Were examined 1350 children and adolescents from the district centers of Transcarpathia, 612 boys (45.3 %) and 738 girls (54.7 %).*
***Results.** The prevalence of dentognathic anomalies in examined children and adolescents is high (77.19±3.24 %). The lowest level of dentognathic anomalies is characteristic for the period of alternating bite – 68.83±3.27 %. 46.95 % of the total number of dentognathic anomalies we identified were children and adolescents with bite anomalies. Anomalies of bite in children during the period of occlusive bite occur in 37,22 % of cases. The total abnormality of the position of individual teeth and tooth rows was recorded at 17.8 %. When studying the frequency of dentognathic anomalies among children and adolescents, it is established that with age changes not only the number of anomalies, but also their species. The most significant etiological factors of dentognathic anomalies: bad habits of sucking a finger (24.45 %), infantile swallowing type (21.17 %) and oral respiration (5.12 %).*
***Conclusions:** preventive measures for the stimulation of self-regulation of dentognathic anomalies should be performed in children during temporary occlusion, as well as in a group of junior pupils, to eliminate anomalies without orthodontic equipment.*
***Keywords:** children, prevalence, dentognathic anomalies, bite.*

Дана робота є фрагментом комплексної теми науково-дослідної роботи кафедри дитячої стоматології стоматологічного факультету ДВНЗ «Ужгородський національний університет» «Профілактика, діагностика, лікування основних стоматологічних захворювань у дітей Закарпаття» (номер державної реєстрації 0116U003555).

Вступ. Аналіз даних епідеміологічних досліджень вітчизняних і зарубіжних авторів свідчить про високий рівень поширеності зубощелепних аномалій у дітей і підлітків, а також тенденції до їх подальшого зростання [1, 2, 3].

Зубощелепні аномалії у дітей і підлітків сприяють погіршенню стоматологічного здоров'я в майбутньому, завдаючи медичний, соціальний та економічний збиток суспільству [4].

Проблема надання ортодонтичної допомоги дітям та підліткам залишається актуальною, оскільки у зв'язку з розширенням уявлень про взаємозв'язок зубощелепних аномалій із загальними порушеннями в організмі потрібний якісно новий підхід до організації ортодонтичної допомоги.

Для вирішення завдань планового ортодонтичного лікування і профілактики крім даних про поширеність зубощелепних аномалій, необхідні дані про частоту окремих нозологічних форм, що визначає обсяг лікувально-профілактичних заходів в досліджуваному регіоні [5].

Мета дослідження. Визначити поширеність і структуру зубощелепних аномалій та потребу в ортодонтичному лікуванні у дітей і підлітків районних центрів Закарпаття.

Матеріали і методи дослідження. Для досягнення поставленої мети в грудні 2018 року проведено стоматологічне обстеження у дітей та підлітків районних центрів Закарпаття. Стоматологічне обстеження проводили співробітники кафедри дитячої стоматології стоматологічного факультету УжНУ разом зі студентами 5 курсу під час проходження ними виробничої практики. Лікарі та студенти, які брали участь в стоматологічному огляді, попередньо пройшли курс навчання (калібровки) для забезпечення стандартного підходу в діагностиці зубощелепних аномалій та видів прикусу.

Об'єктами обстеження були діти у віці 8-15 років, які навчаються у загальноосвітніх навчальних закладах. Тільки діти та підлітки, чиї батьки підписали інформовану згоду на обстеження були включені до вибірки. Критеріями виключення були: не підписання інформованої згоди та дітей з особливими потребами. Обстеження дітей та підлітків було проведено у трьох вікових групах, згідно періодів, що відповідають станам формування прикусу: 8-10 років – період змінного прикусу; 11-13 років – період формування постійного прикусу; 14-15 років – період постійного прикусу.

Стоматологічне обстеження проводилося відповідно до рекомендацій ВООЗ за традиційною схемою з поглибленим вивченням ортодонтичного статусу в умовах стоматологічного кабінету з урахуванням основних положень Гельсінської декларації з біомедичних досліджень (Сеул, 2008) [6].

Дані клінічних спостережень фіксували в картах обстеження стану ротової порожнини. Всього було обстежено 1350 дітей та підлітків районних центрів Закарпаття, 612 хлопців (45,3 %) і 738 дівчат (54,7 %). Що стосується їх віку, то середнє значення становило 11,84 (±3,16) років з числа практично здорових дітей, що постійно проживають в даній місцевості.

Для верифікації діагнозу ЗЩА використовували класифікацію Калвеліса Д.А. [7]. Для оцінки потреби в ортодонтичному лікуванні використали клінічний індекс – Index Of Treatment Need – (IOTN) описаний Brook and Shaw (1989) і модифікований Richmond (1990), який поєднує в собі естетичні компоненти (AC) та компоненти стоматологічного здоров'я (DHC), призначений для визначення наявності та оцінки вираженості зубощелепних аномалій безпосередньо при огляді пацієнта [8, 9].

Статистичну обробку результатів проводили з використанням пакету комп'ютерної програми Microsoft Excel 2010. Результати опрацьовані статистично з використанням критерію Стьюдента (t) [10].

Таблиця

Поширеність та види зубощелепних аномалій у дітей та підлітків Закарпаття (%)

Регіон	Вік (р)	n	Без ЗЩА	ЗЩА	Аномалії		
					окремих зубів	зубних рядів	прикусу
Ужгород	8-10	74	24,88±3,24	75,12±3,24	14,27±2,33	24,66±2,34	39,73±3,12
	11-13	67	21,59±4,03	78,41±4,03	16,42±3,07	37,22±3,11	44,13±3,27
	14-15	71	19,82±3,24	80,18±3,24	15,31±3,15	52,46±3,24	53,26±3,31
	Всього	212	22,09±3,15	77,91±3,15	15,33±2,85	38,11±2,90	45,70±3,23
Мукачево	8-10	81	22,69±3,05	77,31±3,05	18,22±3,31	26,31±2,35	37,32±3,29
	11-13	73	20,86±3,17	79,14±3,17	15,46±3,24	53,43±3,21	41,46±3,24
	14-15	64	18,78±3,21	81,22±3,21	16,31±3,35	62,13±4,17	54,51±3,43
	Всього	218	20,79±4,04	79,21±4,04	16,66±3,30	47,29±3,24	44,43±3,32
Берегово	8-10	57	27,57±3,27	72,43±3,27	21,11±3,05	33,18±2,52	41,22±3,42
	11-13	61	22,37±2,44	77,63±2,44	19,34±3,17	51,38±3,29	56,45±3,29
	14-15	59	19,55±2,29	80,45±2,29	18,42±3,21	73,37±3,56	60,15±3,31
	Всього	177	23,17±2,34	76,83±2,34	19,62±3,14	52,64±3,12	52,60±3,34
Хуст	8-10	68	30,47±3,27	69,53±3,27	20,23±3,12	31,24±3,22	38,13±3,62
	11-13	63	24,57±2,44	75,43±2,44	18,13±2,25	48,23±3,31	44,63±3,53
	14-15	71	20,65±2,29	79,35±2,29	16,26±3,34	55,64±3,51	52,46±3,44
	Всього	202	25,27±2,34	74,73±2,34	18,21±2,90	45,03±3,35	45,07±3,53
Іршава	8-10	58	29,87±3,27	70,13±3,27	18,22±3,26	30,73±3,28	37,22±3,45
	11-13	65	26,27±2,44	73,73±2,44	15,46±3,21	52,43±3,42	44,41±3,27
	14-15	62	20,15±2,29	79,85±2,29	16,31±3,22	63,31±3,26	52,32±3,35
	Всього	185	25,47±2,34	74,53±2,34	16,63±3,23	48,82±3,32	44,65±3,36
Свалява	8-10	62	31,17±3,27	68,83±3,27	19,12±3,22	39,27±3,61	40,18±3,12
	11-13	57	23,19±2,44	76,81±2,44	17,26±3,44	51,43±3,26	47,13±3,28
	14-15	48	20,55±2,29	79,45±2,29	16,21±3,15	70,16±3,28	54,42±3,35
	Всього	167	24,97±2,34	75,03±2,34	17,53±3,27	53,62±3,38	47,24±3,25
Тячів	8-10	72	22,37±3,27	77,63±3,27	22,42±3,41	43,25±3,39	42,21±3,24
	11-13	63	19,67±2,44	80,33±2,44	19,36±3,17	61,44±3,33	48,43±3,31
	14-15	54	16,55±2,29	83,45±2,29	20,34±3,28	72,29±3,41	56,33±3,38
	Всього	189	19,57±2,34	80,43±2,34	20,71±3,29	58,99±3,38	48,99±3,31
Разом		1350	22,81±3,24	77,19±3,24	17,81±3,14	49,21±2,76	46,95±3,33

Результати дослідження та їх обговорення. Поширеність зубощелепних аномалій у оглянутих дітей і підлітків висока (77,19±3,24 %) і характеризується віковою варіабельністю (табл.). Найнижчий рівень частоти зубощелепних аномалій характерний для періоду змінного прикусу – 68,83±3,27 %. Нами встановлено, що на етапі формування постійного прикусу, коли в результаті різниці швидкості процесів росту щелеп, виникають тимчасові диспропорції в їх розмірах, а також в послідовності і порядку прорізування зубів, даний показник зростає з 73,73±2,44 % до 80,33±2,44 %. У період постійного прикусу відзначається тенденція до зниження показника

поширеності зубощелепних аномалій (74,73±2,34 %), що можна пояснити процесами саморегуляції, які відбуваються в зубощелепній системі організму. Однак, вираженого зниження даного показника ми не спостерігали, що можливо пов'язано з низьким рівнем раніше проведеного ортодонтичного лікування. Аналіз даних щодо наявності в порожнині рота ортодонтичної апаратури показав вкрай низький її рівень в кожній віковій групі: в 8-10 років – 3,22 %; в 11-13 років – 5,15 %; в 14-15 років – 7,29 %; що багато в чому пов'язано з низькою поінформованістю батьків і дітей в питаннях доцільності своєчасного ортодонтичного лікування і відсутністю необхідної кількості лікарів-ортодонтів в обстежених нами районах.

Із загального числа виявлених нами ЗЩА 46,95 % склали діти і підлітки з аномаліями прикусу. Аномалія прикусу у дітей в період змінного прикусу (8-10 років) зустрічається в 37,22 % випадків. У міру зростання і розвитку дітей поширеність аномалій прикусу збільшується, і в період постійного прикусу становить 60,15 %. На нашу думку зростання поширеності ЗЩА у дітей і підлітків з віком пов`язане як з відсутністю ортодонтичного лікування, так і з сповільненням або відсутністю процесів саморегуляції. За нашими даними, дистальна оклюзія зустрічається у 24,36 % обстежуваних дітей, у 24,42 % – глибокий прикус, у 3,28 % – відкритий прикус, найрідше зустрічається мезиальная оклюзія і перехресний прикус – у 2,73 % і 2,54 % відповідно.

Загальна кількість аномалії положення окремих зубів і зубних рядів зареєстровано в 17,81±3,14 % та 49,21±2,76 % випадках, аномалії прикусу в 46,95±3,33 % випадках. Достовірно встановлено, що у значної кількості обстежених дітей є поєднання аномалій окремих зубів, аномалій зубних рядів з патологією прикусу, а так само наявність декількох видів аномалій одночасно, проте завдання не стояло вивчити поширеність поєднаних зубощелепних аномалій.

При вивченні частоти зубощелепних аномалій серед дітей та підлітків встановлено, що з віком змінюється не тільки кількість аномалій, але і їх види. Результати проведеного дослідження свідчать, що найнижчі показники частоти аномалій окремих зубів спостерігаються у дітей в період змінного прикусу і становить 14,27±2,33 %, та до кінця формування постійного прикусу даний показник зростає до 20,34±3,28 %.

Аномалія положення окремих зубів часто зустрічається серед інших видів зубощелепних аномалій, але з огляду на те, що вони рідко зустрічаються ізольовано, то відсоток частоти в загальній картині поширеності зубощелепних аномалій незначний, ми спостерігали у 17,81±3,14 дітей від загального числа обстежених.

В ході дослідження розглянуті найбільш значущі етіологічні чинники зубощелепних аномалій. Найбільша поширеність серед досліджуваних нами етіологічних чинників пов'язана з наявністю шкідливих звичок. Серед них найчастіше зустрічаються шкідливі звички смоктання пальця (24,45 %), інфантильний тип ковтання (21,17 %) і ротове дихання (5,12%). При цьому спостерігається загальна тенденція щодо зниження поширеності шкідливих звичок у міру дорослішання дітей

Аномалії прикріплення вуздечки верхньої (нижньої) губи та язика також займають вагоме місце в ортодонтичній практиці. Вони є морфологічними передумовами, які сприяють розвитку зубощелепних аномалій. Виходячи з цього, при проведенні обстеження осіб, що мають патологію прикріплення м'яких тканин лицевої ділянки та відсутності інших зубощелепних аномалій не включили в групу осіб, які мають ортодонтичні захворювання. Вкорочення вуздечки верхньої губи спостерігали у 46 дітей (3,43 %), вкорочення вуздечки нижньої губи у 28 дитини (2,07 %), вкорочена вуздечки язика у 22 обстежених (1,64 %), мілкий присінок порожнини рота у – 15 (1,09 %).

Висновки. Результати досліджень показали високу частоту поширеності зубощелепних аномалій (77,19±3,24 %) у обстежених дітей районних центрів Закарпаття. Отримані дані свідчать про доцільність проведення планових оглядів у школах і дитячих дошкільних установах та більш активне виявлення дітей і підлітків, які потребують ортодонтичного лікування, що знизить відсоток переходу патології у важкі форми. Ми вважаємо, що профілактичні заходи з метою стимуляції саморегуляції зубощелепних аномалій повинні проводитися у дітей в період тимчасового прикусу, а також в групі молодших школярів, для усунення аномалій без ортодонтичної апаратури. Слід також розширити санітарно - просвітню роботу серед населення і в засобах масової інформації (радіо, телебачення, преса) з пропаганди здорового способу життя, своєчасного виявленню та лікування зубощелепних аномалій.

Список літератури

1. **Лучинський М. А.** Частота зубощелепних аномалій та деформацій у дітей різних адаптивних типів Прикарпаття / М. А. Лучинський // Вісник соціальної гігієни та організації охорони здоров'я України. – 2013. – № 1. – С. 31-34.

2. **Міськів А.Л.** Структура зубощелепних аномалій у дітей Львівської області / А.Л. Міськів, Е.В. Безвушко // Acta medica Leopoliensia. – 2015. – Т. 21, № 2. – С. 10-13.

3. **Костенко Є.Я.** Поширеність та структура зубощелепних аномалій у дітей Закарпатської області / Є.Я.Костенко, В.С.Мельник // Науковий вісник Ужгородсь-

кого університету. Сер. : Медицина. – 2016. – Вип. 1. (53) – С. 102-105.

4. Розповсюдженість зубощелепних аномалії та деформацій, а також дефектів зубів та зубних рядів серед дітей шкільного віку м. Києва / С.І. Дорошенко, Є.А. Кульгінський, Ю. [та ін.] // Вісник стоматології. – 2009. – № 2. – С. 76-81.

5. **Каськова Л.Ф.** Поширеність зубощелепних аномалій та стан твердих тканин зубів і тканин пародонта в дітей 11-16 років / Л.Ф. Каськова, Н.М. Тараненко // Український стоматологічний альманах. – 2005. – №1. – С. 51- 54.

6. Бюллетень ВОЗ «Стоматологическое обследование, основные методы». 3-е изд. – Женева, 1989. — *21с.*

7. Ортодонтія. Зубо-щелепні аномалії та деформації [Dentognathic Anomalies and Deformation]. / [Фліс П.С., Леоненко Г.П., Філоненко В.В., Дорошенко Н.М.] – К.: ВСВ «Медицина», 2015. – 176 с.

8. **Grainger R. M.** Orthodontic Treatment Priority Index, Public Health Service Publication 1967. No. 1000, Series 2, No. 25, US Government Printing Office, Washington DC.

9. **Daniels C.** The development of the index of complexity, outcome and need (ICON). / C. Daniels, S. Richmond // J Orthod. – 2000 Jun; – 27(2). – P. 149-62.

10. **Стентон Г.** Медико-биологическая статистика / Г. Стентон. – Москва, Практика. – 1999. – С. 459.

REFERENCES

1. **Luchyns'kyy MA.** Frequency of dental abdominal anomalies and deformations in children of different adaptive types of Precarpathia. *Visnyk sotsial'noyi hihiyeny ta orhanizatsiyi okhorony zdorov"ya Ukrayiny*. 2013; 1: 31-34.

2. **Mis'kiv AL, Bezvushko EV.** The structure of the teeth anomalies in children Lviv region. Acta medica Leopoliensia. 2015; 21 (2): 10-13.

3. **Kostenko YeYa, Mel'nyk VS.** Prevalence and structure of tooth-abdominal anomalies in children of the Transcarpathian region. *Naukovyy visnyk Uzhhorods'koho universytetu. Ser.: Medytsyna*. 2016; 1. (53): 102-105.

4. **Doroshenko SI, Kulhinskyi YeA ta in.** The prevalence of dentognathic anomalies and deformations, and defects in teeth and dentition among children of school age in Kyiv. *Visnyk stomatolohii*. 2009; 2:76-81.

5. **Kaskova LF, Taranenko NM**. The prevalence of dentognathic anomalies and the state of hard teeth tissues and periodontal tissues in children 11-16 years old. *Ukrainskyi stomatolohichnyi almanakh*. 2005; 1:51-54.

6. WHO bulletin «Dental examination, basic methods» Zheneva. 1989; 3:21.

7. **Flis PS., Leonenko HP, Filonenko VV., Doroshenko NM**. *Ortodontiia. Zuboshchelepni anomalii ta deformatsii* – [Dentognathic Anomalies and Deformation]. *K.: VSV «Medytsyna».* 2015; 176.

8. **Grainger R M.** Orthodontic Treatment Priority Index, Public Health Service Publication 1967. No. 1000, Series 2, No. 25, *US* Government Printing Office, Washington DC.

9. **Daniels C, Richmond S.** The development of the index of complexity, outcome and need (ICON). J Orthod. 2000 Jun; 27(2):149-62.

10. **Stenton G.** *Mediko-biologicheskaia statistika* [Biomedical statistics]. *Moskva, Praktika.* 1999; 459.

Надійшла 06.08.19.

ОРТОПЕДИЧНИЙ РОЗДІЛ

DOI 10.35220/2078-8916-2019-33-3-43-46

УДК:616.314-089.23-77

П. В. Іщенко*, к. мед. н.,
В. А. Борисенко, д. мед. н.

*Донецький Національний медичний університет
МОЗ України.
Національний медичний університет
ім. О.О. Богомольця

АНАЛІЗ РЕЗУЛЬТАТІВ ЗАСТОСУВАННЯ НОВИХ КОНСТРУКЦІЙ ШИН У ФРОНТАЛЬНІЙ ДІЛЯНЦІ ІЗ СУЧАСНИХ АРМУЮЧИХ МАТЕРІАЛІВ У ПАЦІЄНТІВ З ДЕФЕКТАМИ ЗУБНОГО РЯДУ У БІЧНІЙ ДІЛЯНЦІ, ЩО МАЮТЬ ГЕНЕРАЛІЗОВАНИЙ ПАРОДОНТИТ У СТАДІЇ СТАБІЛІЗАЦІЇ ЗА ПОКАЗНИКОМ ДЕНСИТОМЕТРІЇ

Актуальність. *Патологія пародонту займає великий відсоток серед стоматологічних захворювань, що спонукає лікарів-стоматологів та науковців більш активно займатися даною проблемою. Ортопедичне втручання за допомогою шинуючих конструкцій у фронтальній частині дуже важливе при функціональному відновленні цілосності зубного ряду у пацієнтів з дефектами зубного ряду у бічних ділянках з генералізованим пародонтитом у стадії стабілізації.*

Нами для лікування генералізованого пародонтиту з боку ортопедичної складової запропоновані заявлені інтердентальні шини, які використовувались при ортопедичному лікуванні пацієнтів з даною патологією поряд з традиційними. Дефекти у бічних ділянках невілювалися мостоподібними конструкціями.

Мета. *З'ясувати клінічно, які з використаних у дослідженні шин більш фізіологічні для спровокованого пародонту в зоні їх відповідальності за допомогою денситометрії.*

Матеріали та методи. *Дане клінічне дослідження проведене на групі з 60 хворих генералізованим пародонтитом у стадії стабілізації. Попередньо їм було проведено комплексне лікування генералізованого пародонтита. У досліджуваній групі зі станом пародонта в стадії стабілізації перебувало 30 людей – група із заявленими досліджуваними шинами. І група із шинами відомими традиційними – у кількості 30 людей у групі.*

Результати. *При проведенні дослідження встановлено, що через 18 місяців значення показника денситометрії у хворих з дефектами зубного ряду де використовувались шини та мостоподібні протези в групі контролю зросло, у середньому, на 29,1±0,9 %, а в групі дослідження – лише на 9,3±0,4 % (p<0,001).*

За весь період дослідження в групі з дефектами зубного ряду, де використовувались шини та мостоподібні ортопедичні конструкції, динаміка розвитку зниження щільності кістки в досліджуваній групі більш стримана в порівнянні з контролем. Поліпшення у відсотковому співвідношенні склало за 18 місяців 19,8±1,0 %.

Висновки*: Проведені дослідження у групах пацієнтів з дефектами зубних рядів у бічних ділянках виявили перевагу в застосуванні нових шинуючих конструкцій при застосуванні їх у фронтальній ділянці при генералізованому пародонтиті у стадії стабілізації перед традиційним шинуванням за показником проведеної денситометрії.*

Ключові слова*: генералізований пародонтит у стадії стабілізації, денситометричні показники, зубне шинування.*

****П. В. Ищенко, В. А. Борисенко***

*Донецкий Национальный медицинский университет
МОЗ Украины
Национальный медицинский университет
им. А.А. Богомольца

АНАЛИЗ РЕЗУЛЬТАТОВ ПРИМЕНЕНИЯ НОВЫХ КОНСТРУКЦИЙ ШИН ВО ФРОНТАЛЬНОМ УЧАСТКЕ ИЗ СОВРЕМЕННЫХ АРМИРУЮЩИХ МАТЕРИАЛОВ У ПАЦИЕНТОВ С ДЕФЕКТАМИ ЗУБНОГО РЯДА В БОКОВОМ УЧАСТКЕ, ИМЕЮЩИХ ГЕНЕРАЛИЗОВАННЫЙ ПАРОДОНТИТ В СТАДИИ СТАБИЛИЗАЦИИ ПО ПОКАЗАТЕЛЮ ДЕНСИТОМЕТРИИ

Актуальность. *Патология пародонта занимает большой процент среди стоматологических заболеваний, которая заставляет врачей-стоматологов и учёных более активно заниматься данной проблемой. Ортопедическое вмешательство очень важно при функциональном восстановлении целостности зубного ряда у пациентов с дефектами зубного ряда в боковом участке с генерализованным пародонтитом в стадии стабилизации.*

Нами для лечения генерализованного пародонтита со стороны ортопедической составляющей предложены заявленные интердентальные шины, которые использовались при ортопедическом лечении пациентов с данной патологией наряду с традиционными. Дефекты в боковых участках нивелировались мостовидными конструкциями.

Цель. *Выяснить клинически, какие из применяемых в исследовании шин более физиологичны для спровоцированного пародонта в зоне их ответственности с помощью денситометрии.*

Материалы и методы. *Данное клиническое исследование проведено на группе из 60 больных генерализованным пародонтитом, в стадии стабилизации. Предварительно им было проведено комплексное лечение генерализованного пародонтита. В исследуемой группе с состоянием пародонта в стадии стабилизации находилось 30 человек – группа с заявленными исследуемыми шинами. И группа с шинами известными традиционными – в количестве 30 человек в группе.*

© Іщенко П.В., Борисенко В.А., 2019.

Результаты. *При проведении исследования установлено, что через 18 месяцев значения показателя денситометрии у больных с дефектами зубного ряда, где использовались шины и мостовидные протезы, в группе контроля возросло, в среднем, на 29,1±0,9 %, а в группе исследования – лишь на 9,3±0,4 % (p<0,001).*
За весь период исследования в группе с дефектами зубного ряда, где использовались шины и мостовидные ортопедические конструкции, динамика развития снижения плотности кости в исследуемой группе более сдержанная в сравнении с контролем. Улучшение в процентном соотношении составило за 18 месяцев 19,8±1,0 %.
Выводы*. Проведенные исследования в группах пациентов с дефектами зубных рядов в боковых участках показали преимущество в применении новых шинирующих конструкций при использовании их во фронтальном участке при генерализованном пародонтите в стадии стабилизации перед традиционным шинированием по показателю проведенной денситометрии.*
Ключевые слова*: генерализованный пародонтит в стадии стабилизации, денситометрические показатели, зубное шинирование.*

****P. V.Ishchenko, A. V. Borisenko***

*Donetsk National Medical University of the Ministry of Health of Ukraine
National Medical University named after. O.O. Bogomolets

ANALYSIS OF THE RESULTS OF THE APPLICATION OF NEW TIRE DESIGNS IN THE FRONTAL SECTION OF MODERN REINFORCING MATERIALS IN PATIENTS WITH DEFECTS IN THE LATERAL SECTION OF THE TOOTH HAVING GENERALIZED PERIODONTITIS IN THE STAGE OF DENSITOMETRY STABILIZATION

ABSTRACT
Topicality. *Periodontal pathology occupies a large percentage of dental diseases, which encourages dentists and scientists to more actively engage in this problem. periodontitis in the stage of stabilization.*
For the treatment of generalized periodontitis by the orthopedic component, we have proposed the claimed interdental tires, which were used in the orthopedic treatment of patients with this pathology in addition to the traditional ones. Defects in the lateral areas were not encircled by bridged structures.
Objective. *To find out clinically which of the tires used in the study are more physiological for provoked periodontal surgery in the area of their responsibility using densitometry.*
Materials and Methods. *This clinical study was conducted in a group of 60 patients with generalized periodontitis undergoing stabilization. Previously, they had undergone comprehensive treatment for generalized periodontitis. In the study group with periodontal condition in the stage of stabilization were 30 people - the group with the declared tested tires. And the group with the famous traditional tires - 30 people in the group.*
Results. *The study found that after 18 months the value of densitometry in patients with defects in the dentition where the tires and bridges were used in the control group increased, on average, by 29.1 ± 0.9 %, and in the study group - only by 9.3 ± 0.4 % (p <0.001).*
During the whole study period in the group with defects in the dentition, where the tires and bridging orthopedic structures were used, the dynamics of development of bone density reduction in the study group was more restrained compared to the control. The percentage improvement was 18.8 ± 1.0 % in 18 months.
Conclusions: *Studies in groups of patients with defects in the lateral areas revealed an advantage in the use of new suture structures when applied in the frontal area with generalized periodontitis in the stage of stabilization before traditional splinting on the basis of performed densitometry.*
Key words: *generalized periodontitis in the stage of stabilization, densitometric parameters, dental splinting.*

Актуальність. Патологія пародонту в Україні займає великий відсоток серед стоматологічних захворювань, що спонукає науковців та лікарів більш активно займатися даною проблемою [1-5]. Ортопедичне втручання як невід'ємна частка комплексного підходу в лікуванні враженого пародонту дуже важлива на тлі функціонального та анатомічного відновлення цілісності зубного ряду у пацієнтів з дефектами зубного ряду, що страждають генералізованим пародонтитом у стадії стабілізації [6].

Нами для лікування генералізованого пародонтиту з боку ортопедичного напрямку запропоновані заявлені інтердентальні шини у фронтальній ділянці [7,8], які використовувались при ортопедичному лікуванні пацієнтів з даною патологією поряд з традиційними.

Мета. З'ясувати клінічно, які з використаних у дослідженні шин більш фізіологічні для спровокованого пародонту в зоні їх відповідальності за допомогою показників денситометрії.

Матеріали та методи. Дане клінічне дослідження проведене на групі з 60 хворих генералізованим пародонтитом у стадії стабілізації. Попередньо їм було проведено комплексне лікування генералізованого пародонтита. У досліджуваній групі зі станом пародонта в стадії стабілізації перебувало 30 людей – група із заявленими досліджуваними шинами. І група із шинами відомими традиційними – у кількості 30 людей у групі. При цьому бічні дефекти зубного ряду виправлялись конструкціями мостоподібних протезів. При дослідженні заявлених фронтальних шин застосовувалися незнімні конструкції для зубних рядів у групі з бічними дефектами: зубна шина (пат. 49999) та зубна шина

(пат.49996). При цьому фронтальні зуби, які підлягають шинуванню-повинні бути якісно депульповані. Шини відрізняються тільки за способом фіксації. У контрольній групі пацієнтів були використані наступні шини: ковпачкова, шина Мамлока та коронкова.

Розподіл хворих за віком і діагнозом захворювання в обох групах було ідентичним і порівнянним.

Отримані результати. Проведений аналіз результатів за денситометрією дав наступні показники (табл.).

Таблиця

Група пацієнтів з дефектами зубного ряду у бічній ділянці

Група	$\overline{X}$ ±m			
	до лікування	6 місяців	12 місяців	18 місяців
Контроль (n=30)	0,366±0,005	0,396±0,004	0,435±0,005	0,473±0,006
Дослідження (n=30)	0,368±0,004	0,372±0,004	0,389±0,004	0,402±0,004
Рівень значимості відмінності між групами, p	0,79	<0,001*	<0,001*	<0,001*

Примітка: * – відмінність між групами є статистично значимою, p<0,05.

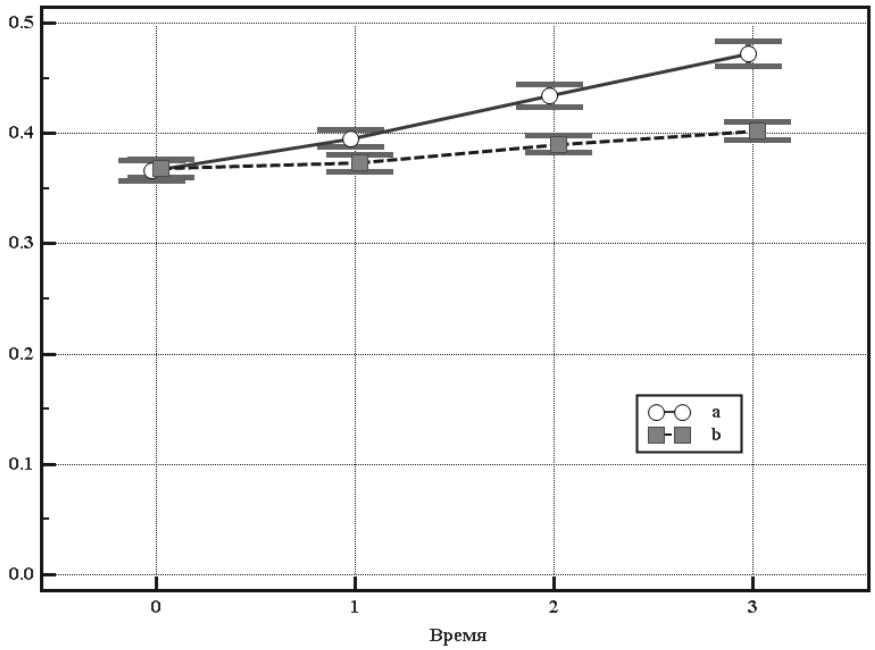

Мал. Динаміка зміни показника денситометрії для хворих з дефектом зубного ряду в групі контролю (a) і групі дослідження (b), наведено середнє значення й 95% ДІ. Так: 0 – показник до лікування, 1 – через 6 місяців, 2 – через 12 місяців, 3 – через 18 місяців.

При проведенні аналізу встановлено, що до проведення лікування середнє значення показника денситометрії для хворих с дефектом зубного ряду в групі контролю (0,366±0,005) і групі дослідження (0,368±0,004) статистично значимо не відрізняються (p=0,79). Виявлено статистично значиму відмінність (p<0,001) середнього значення показника денситометрії через 6 місяців після закінчення лікування для хворих з дефектом зубного ряду: у групі контролю (0,396±0,004) і групі дослідження (0,372±0,004). Через 12 місяців після закінчення лікування середнє значення показника денситометрії в групі контролю (0,435±0,005) статистично значимо (p<0,001) вище, чим у групі дослідження (0,389±0,004). Через 18 місяців після закінчення лікування середнє значення показника денситометрії в групі контролю (0,473±0,006) так само вище (p<0,001), чим у групі дослідження (0,402±0,004).

У групі пацієнтів з дефектами зубного ряду при дослідженні заявлених конструкцій для відновлення цілісності зубного ряду була виявлена перевага в стримуванні зниження щільності кістки (остеопорозу) у порівнянні з контрольною групою, де використовувалися традиційні ортопедичні конструкції. Виявлені відмінності (p<0,05) від значень групи контролю в 6, 12 і 18 місяців. На момент 6 місяців досліджувана група дала показник 0,372±0,04, а контрольна

0,396±0,004. На момент 12 місяців контроль склав 0,435±0,005, а в групі дослідження 0,389±0,004. На момент 18 місяців контроль склав 0,473±0,006, а в групі дослідження 0,402±0,004. Динаміка росту зниження щільності кістки за 18 місяців у досліджуваній групі становить 0,034 одиниці, а в контрольній за такий же проміжок часу 0,107 одиниць приросту, що підтверджує кращу динаміку збереження структури кістки при використанні заявлених ортопедичних конструкцій.

На малюнку наведена динаміка зміни показника денситометрії для хворих з дефектом зубного ряду в групі контролю й групі дослідження. Для виявлення лінійного тренда був використаний дисперсійний аналіз для повторних вимірів (використане логарифмічне перетворення), виявлене підвищення показника денситометрії з часом у групі контролю ($p<0,001$) і в групі дослідження ($p<0,001$).

При проведенні аналізу встановлено, що через 18 місяців значення показника денситометрії у хворих з дефектом зубного ряду в групі контролю зросло, у середньому, на 29,1±0,9 %, а в групі дослідження – лише на 9,3±0,4 % ($p<0,001$).

За весь період дослідження в групі без дефектів зубного ряду динаміка розвитку зниження щільності кістки в досліджуваній групі більш стримана в порівнянні з контролем. Це підтверджує доцільність застосування заявлених конструкцій у даній групі пацієнтів. Покращення у відсотковому співвідношенні склало за 18 місяців 19,8±1,0 %.

Висновки. За результатами проведеної роботи виявлено перевагу запропонованих інтердентальних шин у фронтальній ділянці при шинуванні зубного ряду у хворих на генералізований пародонтит у стадії стабілізації з дефектами зубного ряду у бічних ділянках за показником денситометрії.

Список літератури

1. **Борисенко А.В.** Заболевания пародонта / Борисенко А. В. – К.: «Медицина», 2013. – 456 с.
2. **Грудянов А.И.** Заболевания пародонта / Грудянов А.И. – М.: «МИА», 2009. – 336 с.
3. **Грудянов А.И.** Планирование лечебных мероприятий при заболеваниях пародонта / А.И. Грудянов, И.Ю. Александровская. – М: «МИА». – 2010. – 56 с.
4. **Данилевский Н.Ф.** Заболевания пародонта / Н.Ф. Данилевский, А.В. Борисенко. – К.: Здоров'я, 2000. – 462 с.
5. **Ковалевский А.М.** Лечение пародонтита / Ковалевский А.М. – М.: «МИА», 2010. – 160 с.
6. **Копейкин В.Н.** Ортопедическое лечение заболеваний пародонта / Копейкин В. Н. – М.:«Триада-Х», 1998. – 176 с.
7. **Іщенко П.В**. Зубна шина / Іщенко П.В., Кльомін В.А. Деклараційний патент на корисну модель U200910547 № 49996 A61C8/02, заявлено 19.10.2009, опубліковано 25.05.2010. Бюл. № 10.
8. **Іщенко П.В.** Зубна шина / Іщенко П.В., Кльомін В.А., Гаврилов О.Є. Деклараційний патент на корисну модель U200910584 № 49999 A61C8/02, заявлено 19.10.2009, опубліковано 25.05.2010. Бюл. № 10.

REFERENCES

1.**Borisenko A.V.** *Zabolevanija parodonta* [Periodontal disease] K.: «*Medicina*», 2013;456.

2.**Grudjanov A.I.** *Zabolevanija parodonta* [Periodontal disease] M.: «MIA»;2009:336.

3. **Grudjanov A.I., Aleksandrovskaja I.Ju.** *Planirovanie lechebnyh meroprijatij pri zabolevanijah parodonta*. [Planning of treatment measures for periodontal diseases]. M: «*MIA*»;2010:56.

4. **Danilevskij N.F., Borisenko A.V.** *Zabolevanija parodonta* [Periodontal disease] K.: *Zdorov'ja*; 2000:462.

5.**Kovalevskij A.M**. *Lechenie parodontita* [The treatment of periodontitis] M.: «MIA»; 2010:160.

6. **Kopejkin V.N.** Ortopedicheskoe lechenie zabolevanij parodonta [Orthopedic treatment of periodontal diseases]. *M.:«Triada-H»;* 1998:176.

7. **Ishchenko P.V., Klomin V.A.** *Zubna shyna* [Dental splint]. Declarative patent for utility model № 49996 A61S8/02, stated 19.10.2009, published 25.05.2010. Biul. №10.

8. **Ishchenko P.V., Klomin V.A., Havrylov. O.Y.** Zubna shyna [Dental splint]. Declarative patent for utility model № 49999A61S8/02 stated 19.10.2009, published 25.05.2010. Biul. №10.

Надійшла 09.08.19

ХІРУРГІЧНИЙ РОЗДІЛ

DOI 10.35220/2078-8916-2019-33-3-47-53

УДК 616. 314-007.13-08

П. С. Фліс, д. мед. н., Л. О. Бродецька

Національний медичний університет
імені О.О.Богомольця

АНАЛІЗ РЕНТГЕНОЛОГІЧНИХ ОСОБЛИВОСТЕЙ РОЗТАШУВАННЯ РЕТЕНОВАНИХ ЗУБІВ У ОБСТЕЖЕНИХ ПАЦІЄНТІВ

Актуальність. *У алгоритмі обстеження пацієнтів із ретенованими зубами обов'язковим є встановлення положення вісі ретенованого зуба в щелепі та по відношенню до вісі сусідніх зубів, стан альвеолярної кістки, вік пацієнтів та їх загальносоматичний статус. Успіх лікування залежить безпосередньо від визначення постановки діагнозу та кваліфікації лікаря.*

Мета дослідження. *Проаналізувати рентгенологічні особливості розміщення ретенованих зубів для визначення необхідного комплексу діагностичних та лікувальних заходів у разі виявлення ретенованих зубів.*

Матеріали та методи. *Загалом було обстежено 109 пацієнтів віком від 9 до 35 років. Віковий розподіл відповідає гендерному відсотку населення. Рентгенологічні методи включали дентальну внутрішньоротову рентгенографію, ортопантомографію, комп’ютерну томографію.*

Результати дослідження та їх обговорення. *При визначенні глибини розташування ретенованих зубів (в постійному та змінному прикусі) встановлено, що більшість із них розташовані на I і II рівнях. Виявлено топографічне розташування ретенованих зубів залежно від їх анатомії (щічне або оральне). Так, для ретенованих центральних різців вестибулярне положенння достовірно перевищує піднебінне (81,3±9,4; 18,7±2,2; p<0,01), для ікол характерно достовірне превалювання вестибулярного положення (81,3±9,4; 18,7±2,2; p<0,01), перші (20,0±1,9; 80,0±7,5; p>0,01) та другі премоляри (38,1±3,5; 61,9±9,2; p>0,05) розміщені у достовірно більшому відсотковому співставленні орально. При визначенні кутів нахилу ретенованих зубів виявлено, що більшість зубів розташовувалися під медіальним кутом до оклюзійної площини – 59 (52,2±7,5 %) виявлених на верхній щелепі. Розподіл за типом ретенції виявив, що вертикальне положення ретенованого зуба тобто I тип – характерний для більшості пацієнтів 30,2±3,5 % зубів.*

Висновки. *Даний розподіл ретенованих зубів за описаними типами полегшує планування необхідного комплексу діагностичних та лікувальних заходів і може бути основою алгоритмів лікувальних заходів у разі виявлення ретенованих зубів.*

Ключові слова: *ретеновані зуби, змінний прикус, постійний прикус, ортопантомографія.*

П. С. Флис, Л. А. Бродецкая

Национальный медицинский университет
имени А.А. Богомольца

АНАЛИЗ РЕНТГЕНОЛОГИЧЕСКИХ ОСОБЕНОСТЕЙ РАСПОЛОЖЕНИЯ РЕТЕНИРОВАНЫХ ЗУБОВ У ОБСЛЕДУЕМЫХ ПАЦИЕНТОВ

Актуальность. *В алгоритме обследования пациентов с ретенированными зубами обязательным является установление положения оси ретенированного зуба в челюсти по отношению к оси соседних зубов, состояние альвеолярной кости, возраст пациентов и их общесоматический статус. Успех лечения зависит непосредственно от определения постановки диагноза и квалификации врача.*

Цель исследования. *Проанализировать рентгенологические особенности размещения ретенированных зубов для определения необходимого комплекса диагностических и лечебных мероприятий в случае выявления ретенированных зубов.*

Материалы и методы. *Всего было обследовано 109 пациентов в возрасте от 9 до 35 лет. Возрастное распределение соответствует гендерным процентам населения. Рентгенологические методы включали дентальную внутриротовую рентгенографию, ортопантомографию, компьютерную томографию.*

Результаты исследования и их обсуждение. *При определении глубины расположения ретенированных зубов (в постоянном и сменном прикусе) установлено, что большинство из них расположены на I и II уровнях. Выявлено топографическое расположение ретенированных зубов в зависимости от их анатомии (щечное или оральное). Так, для ретенированных центральных резцов вестибулярное положение достоверно превышает небное (81,3±9,4; 18,7±2,2; p <0,01), для клыков характерно достоверное преобладание вестибулярного положения (81,3±9,4; 18,7±2,2; p<0,01), первые (20,0±1,9; 80,0±7,5; p> 0,01) и вторые премоляры (38,1±3, 5, 61,9±9,2; p<0,05) размещены в достоверно большем процентном сопоставлении орально. При определении углов наклона ретенированных зубов выявлено, что большинство зубов располагались под медиальным углом к окклюзионной плоскости – 59 (52,2±7,5 %) выявленных на верхней челюсти. Распределение по типу ретенции выявило, что вертикальное положение ретенированного зуба, а именно I тип – характерен для большинства пациентов 30,2±3,5 % зубов.*

Выводы. *Данное распределение ретенированных зубов с описанными типами облегчает планирование необходимого комплекса диагностических и лечебных мероприятий и может быть основой алгоритмов лечебных мероприятий в случае выявления ретенированных зубов.*

© Фліс П. С., Бродецька Л. О., 2019.

Ключевые слова: *ретенированные зубы, сменный прикус, постоянный прикус, ортопантомографии.*

P. S. Flis, L.O. Brodetska

O.O. Bogomolets National medical university (NMU)

ANALYSIS OF X-RAY FEATURES OF THE LOCATION OF IMPACTED TEETH IN THE EXAMINED PATIENTS

ABSTRACT

Introduction. *In the algorithm of examination of patients with impacted teeth, it is mandatory to determine the position of the axis of the impacted tooth in the jaw and relative to the axis of adjacent teeth, the state of the alveolar bone, the age of patients and their somatic status. The success of treatment depends directly on determining the diagnosis and qualification of the doctor.*

The purpose of the study. *To analyze the x-ray features of location of the impacted teeth to determine the necessary complex of diagnostic and treatment measures in case of the detection of the impacted teeth.*

Materials and methods. *A total of 109 patients between the ages of 9 and 35 were examined. Age distribution corresponds to the gender percentage of the population. X-ray techniques included dental intra-oral radiography, orthopantomography, CT.*

Results of the study and their discussion. *When determining the depth of location of the impacted teeth (in permanent and mixed dentition) it was found that most of them are located at the I and II levels. The topographic location of the impacted teeth depending on their anatomy (buccal or oral) was revealed. Thus, for the impacted central incisors the vestibular position significantly exceeds the palatine (81.3±9.4; 18.7±2.2; p<0.01); for the canines the vestibular position (81.3±9.4); 18.7±2.2; p<0.01), first (20.0±1.9; 80.0±7.5; p>0.01) and second premolars (38.1±3, 5; 61.9±9.2; p>0.05) are placed in a significantly higher percentage of orally. When determining the inclination angles of the impacted teeth, it was found that the majority of the teeth were located at the medial angle to the occlusal plane – 59 (52.2±7.5 %) found on the upper jaw. The distribution by type of retention revealed that the vertical position of the impacted teeth, that is type I, is typical for most patients of 30.2±3.5 % of teeth.*

Conclusions. *This distribution of impacted teeth according to the described types relieve the planning of the necessary complex of diagnostic and treatment measures and can be the basis of algorithms for therapeutic measures in the case of detection of impacted teeth.*

Key words: *impacted teeth, mixed dentition, permanent dentition, orthopantomography.*

Актуальність. Ретеновані зуби – досить поширена патологія у осіб молодого віку, яка потребує виваженого підходу до проведення діагностики та вибору методу лікування, адже правильне ведення таких пацієнтів призводить до позитивного результату, що призводить до відновленні цілісності зубних рядів, та відповідно повноцінної естетики та функціонування зубощелепного апарату [4, 6, 10, 15]. У алгоритмі обстеження обов'язковим є встановлення положення вісі ретенованого зуба в щелепі та по відношенню до вісі сусідніх зубів, стан альвеолярної кістки, вік пацієнтів та їх загальносоматичний статус [8, 9, 11-12, 14]. Вибір методу лікування: ортодонтичне, хірургічне та комбіноване, з додатковим використанням пародонтальної хірургії та фізіотерапевтичного лікування повинен проходити індивідуально з подальшим моніторингом та диспансерним наглядом. Успіх лікування залежить безпосередньо від визначення постановки діагнозу та кваліфікації лікаря [16-19].

Мета дослідження. Проаналізувати рентгенологічні особливості розміщення ретенованих зубів для визначення необхідного комплексу діагностичних та лікувальних заходів у разі виявлення ретенованих зубів.

Матеріали та методи. Загалом було обстежено 109 пацієнтів віком від 9 до 35 років. З них: 62 дітей 9–12-ти річного віку (42 – 67,7 % дівчинки та 20 – 32,3 % хлопчиків), 47 пацієнтів 12 – 35-ти річного віку (27 – 57,4 % жінок та 20 – 42,6 % чоловіків). Для визначення поширеності ретенованих зубів відповідно до групової приналежності було взято 62 пацієнти віком 9-12 років, згідно рекомендацій ВООЗ це період змінного прикусу. Відбір пацієнтів з 9 річного віку продиктований визначенням поняття ретенції – зуби, які частково чи повністю не прорізалися через 2 роки після фізіологічного терміну прорізування. Віковий розподіл відповідає гендерному відсотку населення. Всього діагностовано 89 ретенованих зубів, з яких 70 зубів (78,7 %) були ретенованими на верхній щелепі, та 19 (21,3 %) – на нижній. Було відібрано 47 пацієнтів в період постійного прикусу віком від 12 до 35 років, ретенованими в даній віковій групі були 83 зуби, з яких у жінок були ретеновані 47 зубів, зокрема 24 на верхній щелепі, та 23 зубів на нижній щелепі; у чоловіків – 36 зубів, з яких 19 на верхній щелепі, та 17 зубів на нижній щелепі.

Рентгенологічне дослідження дозволяє об'єктивно оцінити місце розташування і глибину залягання ретенованого зуба в товщі альвеолярного відростка. Вищезазначені методи дослідження включали дентальну внутрішньоротову рентгенографію, ортопантомографію, комп'ютерну томографію, які здійснювали за загальноприйнятими методиками та рекомендаціями. В разі необхідності, уточнення діагнозу здійснювали за допомогою 3D комп'ютерного томографа SkyView 9" (MyRay, Італія).

Основним методом дослідження був рентгенологічний – ортопантомографія, за якою визначали: топографію розміщення зуба, нахил поздо-

вжньої осі ретенованого зуба на верхній щелепі, рівень симетрії та відповідності розмірів бічних, передніх і фронтальних сегментів щелеп із наявними ретенованими зубами [1-3, 5, 13].

Ортопантомограми щелеп отримували на ортопантомографі “Sirona” (Німеччина) з укладанням пацієнтів за рекомендаціями Н.А. Рабухиной (1997). Для аналізу ортопантомограм щелеп за основну відправну площину прийнято серединну площину обличчя (МЕ). Для визначення топографії розташування та кутів нахилу ретенованого зуба застосовано методику Ю.И. Жигурта модифіковану Н.В.Пилипів (2003) [3]. Тип ретенції визначали за методикою Пилипів Н.В., 2013 [7]. Типи ретенції I тип – ретенція зуба, розташованого вертикально, з кутом нахилу його осі в секторі 85-95˚ до оклюзійної площини: а – з достатньою кількістю місця в зубному ряді; б – з дефіцитом місця в зубному ряді; II тип – ретенція зуба з відхиленням його осі медіально (35-85˚) або дистально (95-135˚) та зміщенням вестибулярно чи орально не більше 2 мм: а – з достатньою кількістю місця в зубному ряді; б – з дефіцитом місця в зубному ряді; III тип – ретенція зуба з відхиленням його осі медіально (35-85˚) або дистально (95-135˚) та зміщенням вестибулярно або орально більше 2 мм: а – з достатньою кількістю місця в зубному ряді; б – з дефіцитом місця в зубному ряді; IV тип – горизонтальне або протилежне до напрямку прорізування розташування ретенованого зуба; V тип – ретенція зуба, спричинена наявністю надкомплектного зуба (зубів); VI тип – ретенція зуба внаслідок транспозиції.

Статистичну обробку результатів проводили за допомогою пакету програм SPSS 11,0. Кореляційний аналіз проводили з використанням коефіцієнту кореляції (r) за Спірменом. Для оцінки якісних показників застосовували рангові критерії Манна-Уїтні та Крускала-Уоліса. Вірогідність відмінностей розглядали в якості значущих при $p<0,05$.

Результати дослідження та їх обговорення. При визначенні глибини розташування ретенованих зубів встановлено, що більшість із них розташовані на I і II рівнях. Так, на першому рівні розташовані 27 зубів (30,3 %), з яких 8 різців (33,3 %), 12 ікол (26,1 %) та 7 премолярів (36,8 %), на другому – 45 ретенованих зубів (50,6 %), з яких 11 різців (45,9 %), 27 ікол (58,7 %) та 7 премолярів (36,8 %). Отже на двох перших рівнях розташовано 72 зуби, що складає 80,9 % загальної кількості всіх виявлених ретенованих зубів у змінному прикусі.

Таблиця 1

Розподіл виявлених ретенованих зубів за рівнем їх розташування у пацієнтів в період змінного прикусу

Рівень розташування	Різці (п=24)		Ікла (п=46)		Премоляри (п=19)		Всього (п=89)	
	п	%	п	%	п	%	п	%
I рівень	8	33,3	12	26,1	7	36,8	27	30,3
II рівень	11	45,9	27	58,7	7	36,8	45	50,6
III рівень	5	20,8	7	15,2	4	21,1	16	18,0
IV рівень	-	-	-	-	1	5,3	1	1,1
Всього	24	100	46	100	19	100	89	100

На третьому рівні виявлено 16 зубів (18,0 %), з яких 5 різців (20,8 %), 7 ікол (15,2 %), та 4 премоляри (21,1 %), один випадок розташування ретенованого премоляра на IV рівні 5,3 % (табл. 1).

У постійному прикусі також встановлено превалювання розташування на I і II рівнях. Зокрема, на першому рівні розташовані 23 зуби (27,7 %), з яких 3 центральні різці (3,6 %), 5 бічних різців (6,0 %), 5 ікол (6,0 %), 3 перших премоляри (3,6 %), 1 другий премоляр (1,2 %), 6 третіх молярів (7,2 %), на другому – 43 ретеновані зуби (51,8 %), з яких 2 центральні різці (2,4 %), 6 бічних різців (7,2 %), 9 ікол (10,8 %), 7 перших премолярів (8,4 %), 3 другі премоляри (3,6 %), 1 другий моляр (1,2 %), 15 третіх молярів (18,0 %), Отже на двох перших рівнях розташовано 66 зубів, що складає 79,5 % загальної кількості всіх виявлених ретенованих зубів у постійному прикусі.

На третьому рівні виявлено 13 зубів (15,7 %), з яких 1 центральний різець (1,2 %), 3 бічних різців (3,6 %), 4 ікла (4,8 %), 2 перші премоляри (2,4 %), 1 другий моляр (1,2%), 4 третіх молярів (4,8 %), та 2 третіх моляри (2,4 %) на IV рівні (табл. 2).

Топографічне розташування ретенованих зубів залежно від їх анатомії має характерні ознаки. Розміщення ретенованих центральних різців вестибулярно достовірно перевищує піднебінне розміщення (81,3±9,4; 18,7±2,2; $p<0,01$), для бічних різців показник не достовірний (42,9±5,5; 57,1±3,1; $p>0,05$), для ікол характерно достовірне превалювання вестибулярного розміщення (81,3±9,4; 18,7±2,2; $p<0,01$), перші (20,0±1,9; 80,0±7,5; $p>0,01$) та другі премоляри (38,1±3,5; 61,9±9,2; $p>0,05$) розміщені у достовірно біль-

шому відсотковому співставленні орально, розміщення третіх молярів не відрізняється, з недостовірним превалюванням щічного розміщення (55,6±8,3; 44,4±2,4; p<0,05) (табл. 3).

При визначенні кутів нахилу ретенованих зубів виявлено, що більшість зубів розташовувалися під кутом до оклюзійної площини. Так, на верхній щелепі 59 (52,2±7,5 %) зі 113 виявлених ретенованих зубів розташовувались із медіальним до оклюзійної площини нахилом, 29 зубів (25,7±4,1 %) були розміщені вертикально. Горизонтальний нахил діагностувався у 13 зубах (11,5±0,3 %), дистальний – у 12 ретенованих зубів (10,6±0,2 %). Отже, загалом 77,9±6,3 % – 88 ретенованих зубів на верхній щелепі мали сприятливі умови для переміщення в зубну дугу (табл. 4).

Таблиця 2

Розподіл виявлених ретенованих зубів за рівнем їх розташування у пацієнтів в період постійного прикусу

Зуб / Рівень розташування		I рівень	II рівень	III рівень	IV рівень	Всього
Центральний різець	абс	3	2	1	-	6
	%	3,6	2,4	1,2	-	7,2
Бічний різець	абс	5	6	3	-	14
	%	6,0	7,2	3,6	-	16,8
Ікло	абс	5	9	4	-	18
	%	6,0	10,8	4,8	-	21,8
Перший премоляр	абс	3	7	2	-	12
	%	3,6	8,4	2,4	-	14,7
Другий премоляр	абс	1	3	1	-	5
	%	1,2	3,6	1,2	-	5,7
Другий моляр	абс	-	1	-	-	1
	%	-	1,2	-	-	1,2
Третій моляр	абс	6	15	4	2	27
	%	7,2	18,0	4,8	2,4	32,6
Разом (n=83)	абс	23	43	13	4	83
	%	27,7	51,8	15,7	4,8	100

Таблиця 3

Розподіл ретенованих зубів за їх топографічним розташуванням у альвеолярному відростку верхньої щелепи

	Перші різці (п =16)		Другі різці (п = 28)		Ікла (п = 64)		Перші премоляри (п = 15)		Другі премоляри (п = 21)		Другі моляри (п =1)		Треті моляри (п =27)	
	абс	%	абс	%	абс	%	абс	%	абс	%	абс	%	абс	%
Вестибулярне /щічне розміщення	13	81,3 ±9,4	12	42,9 ±5,5	54	84,4 ±12,1	3	20,0 ±1,9	8	38,1 ±3,5	-	-	15	55,6 ±8,3
Піднебінне/ лінгвальне розміщення	3	18,7 ±2,2	16	57,1± 3,1	10	15,6± 2,5	12	80,0 ±7,5	13	61,9 ±9,2	1	10 0	12	44,4± 2,4
Вірогідність	<0,01		>0,05		<0,01		>0,01		>0,05		-		<0,05	

Таблиця 4

Розподіл виявлених ретенованих зубів на верхній щелепі за кутом розташування відносно оклюзійної площини

Зуб / Розташування		Горизонтальне 0-35°	Медіальне 35-85°	Вертикальне 85-95°	Дистальне 95-135°	Всього
1		2	3	4	5	6
Центральні різці	абс	3	7	4	-	14
	%	2,7±0,4	6,2±2,4	3,5±0,9	-	12,5±2,5
Бічні різці	абс	1	9	5	4	19
	%	0,9±0,1	8,0±1,3	4,4±0,9	3,5±0,9	16,8±3,1
Ікла	абс	7	25	14	5	51
	%	6,2±2,4	22,1±3,9	12,4±3,7	4,4±0,9	45,2±7,6

Продовження таблиці 4

1		2	3	4	5	6
Перші премоляри	абс	-	7	1	2	10
	%	-	6,2±2,4	0,9±0,1	1,8±0,5	8,8±1,5
Другі премоляри	абс	2	6	2	-	10
	%	1,8±0,5	5,3±1,1	1,8±0,5	-	8,8±1,5
Треті моляри	абс	-	5	3	1	9
	%	-	4,4±0,9	2,7±0,4	0,9±0,1	7,9±1,3
Разом	абс	13	59	29	12	113
	%	11,5±0,3	52,2±7,5	25,7±4,1	10,6±0,2	100±0,0

Водночас 13 зубів (11,5±0,3 %) розташовувались у горизонтальному і 12 (10,6±0,2 %) – у дистальному або оберненому положенні відносно оклюзійної площини, тобто в несприятливому для переміщення в зубний ряд положенні. Отже, можна стверджувати, що частка ретенованих зубів на верхній щелепі, які мали сприятливі для переміщення в зубну дугу умови, достовірно ($p<0,01$) більша частка зубів без них.

На нижній щелепі 29 (49,1±8,4 %) зі 59 виявлених ретенованих зубів розташовувались із медіальним до оклюзійної площини нахилом, 23 зуби (39,0±7,6 %) були розміщені вертикально. Горизонтальний нахил не діагностувався, а дистальний – у 7 ретенованих зубів (11,9±2,1 %). Отже, загалом 88,1±9,3% - 52 ретенованих зуби на нижній щелепі мали сприятливі умови для переміщення в зубну дугу (табл. 5).

Таблиця 5

Розподіл виявлених ретенованих зубів на нижній щелепі за кутом розташування відносно оклюзійної площини

Розташування / Зуб		Горизонтальне 0-35°	Медіальне 35-85°	Вертикальне 85-95°	Дистальне 95-135°	Всього
Центральні різці	абс	-	2	-	-	2
	%	-	3,4±0,8	-	-	3,4±0,8
Бічні різці	абс	-	6	3	-	9
	%	-	10,2±1,6	5,1±1,2	-	15,3±3,6
Ікла	абс	-	7	6	-	13
	%	-	11,9±2,1	10,2±1,6	-	22,0±4,3
Перші премоляри	абс	-	1	4	-	5
	%	-	1,7±0,4	6,8±1,9	-	8,5±2,4
Другі премоляри	абс	-	6	4	1	11
	%	-	10,2±1,6	6,8±1,9	1,7±0,4	18,6±3,2
Другий моляр	абс	-	-	-	1	1
	%	-	-	-	1,7±0,4	1,7±0,4
Треті моляри	абс	-	7	6	5	18
	%	-	11,9±3,6	10,2±1,6	8,5±2,7	30,5±8,2
Разом	абс	-	29	23	7	59
	%	-	49,1±8,4	39,0±7,6	11,9±2,1	100±,00

Таблиця 6

Розподіл виявлених ретенованих зубів за типом ретенції

Кількість	Тип ретенції									Разом
	I тип (п=52)		II тип (п=35)		III тип (п=63)		IV тип	V тип	VI тип	
	а	б	а	б	а	б				
п	14	38	17	18	21	42	13	5	4	172
%±m	8,1±2,2	22,1±4,6	10,0±1,8	10,5±1,8	12,2±2,1	24,4±3,8	7,6±2,1	2,8±0,9	2,3±0,8	100±0,0

На нижній щелепі горизонтально розташованих ретенованих зубів не виявлено. Дистальне положення виявлено в 7 (11,9±2,1 %) ретенованих зубів нижньої щелепи, що свідчить про несприятливе для переміщення в зубний ряд розташування. Отже, основна кількість ретенованих зубів займає сприятливе положення для їх успішного переміщення в зубну дугу.

За типом ретенції виявлено, що вертикальне положення ретенованого зуба тобто I тип – хара-

ктерний для 30,2±3,5 % зубів, для третини з них було достатньо місця в зубній дузі (табл. 6).

Для переміщення зубів цього типу, як правило, достатньо застосування сил у вертикальному напрямку.

До II типу належали 17 (10,0±1,8 %) ретенованих зубів із достатньою кількістю місця та 18 (10,5±1,8 %) зубів із нестачею місця в зубному ряді. Переміщення цього типу зубів необхідно проводити, спершу перевівши його з медіального чи дистального розташування в більш вертикальне. III тип розташування ретенованого зуба виявився найчисленнішим 62 зуба, з яких 21 (12,2±2,2 %) зуб із достатньою кількістю місця та 42 (24,4±3,8 %) зуби, яким місця в зубній дузі бракувало. Для переміщення зубів цього типу необхідно застосовувати ортодонтичні сили в трьох площинах. До четвертого типу належали 13 зубів (7,6±2,1 %), переміщення яких у зубний ряд було неможливим через їх несприятливе топографічне розташування. До окремого, V типу, винесено ретенцію зубів, спричинену наявністю надкомплектного зуба (зубів) на шляху прорізування. Комплексне лікування таких пацієнтів має низку особливостей, зумовлених, зокрема, виникненням порожнини в кістковій тканині після видалення надкомплектного зуба, що за показаннями потребує застосування кісткових замінників. Серед виявлених ретенованих зубів 5 (2,8±0,9 %) належали до цього типу. VI тип представлений 4 (2,3±0,8 %) зубами, ретенція яких зумовлена транспозицією. Оскільки перемістити зуби, розташовані в транспозиції, в їхнє фізіологічне положення часто неможливо, ми виділили цю аномалію в окремий тип.

Висновок. Даний розподіл ретенованих зубів за описаними типами полегшує планування необхідного комплексу діагностичних та лікувальних заходів і може бути основою алгоритмів лікувальних заходів у разі виявлення ретенованих зубів.

Список літератури

1. Алгоритм розшифрування ортопантомограм / Н.В. Головко, С.В. Головко, Д.М. Король [та ін.] // Український стоматологічний альманах. − 2006. − Т.2, № 1. – С. 9−11.

2. **Воробьев Ю.И.** Рентгенодиагностика затрудненного прорезывания и неправильного положения зубов / Ю.И.Воробьев, В.П.Трутень // Стоматология. – 1997. – Т. 76, № 3. – С. 61−63.

3. **Жигурт Ю. И.** План и прогноз лечения при ретенции зубов: автореф. дис. на соискание учен. степени канд. мед. наук: спец. 14.01.22 "Стоматология / Ю. И. Жигурт. – М., 1994. – 19 с

4. **Клемин В. А.** Тактика ортодонта при ретенции отдельных зубов / В.А. Клемин, Л.В. Яворская, В.М. Лавриненко // Український стоматологічний альманах. – 2007. – № 2. – С. 37−40.

5. Современные методы обследования пациентов с ретенцией клыков верхней челюсти / А.Д. Волчек, И.Г. Голубева, Н.А. Рабухина [и др.] // Ортодонтия. – 2006. – №1. – С. 24-26

6. **Ославський О.М.** Обґрунтування методів комплексного лікування скупченого положення зубів: автореф. дис. на здобуття наук. ступеня канд. мед. наук : спец. 14.01.22 ”Стоматологія / О. М. Ославський. – Одеса, 2007. – 18 с.

7. **Пилипів Н.В.** Особливості топічного розташування ретенованих зубів і їх систематизація / Н.В.Пилипів // Український стоматологічний альманах. – 2013. – №4. – С. 64 - 68

8. **Felicita A.S**. Orthodontic management of a dilacerated central incisor and partially impacted canine with unilateral extraction – A case report / A.S. Felicita // The Saudi Dental Journal. – 2017. – Vol. 29(4). – P. 185–193.

9. **Bedoya M.M.** A review of the diagnosis and management of impacted maxillary canines/ M.M. Bedoya, J.H. Park // J Am Dent Assoc. – 2009. – Vol. 140(12). – P. 1485-93.

10. Use and Evaluation of a Cooling Aid in Laser-Assisted Dental Surgery: An Innovative Study / S. Bernardi, S. Mummolo, K. Zeka [et al.] // Photomed Laser Surg. – 2016. – Vol. 34 (6). – P. 1–5.

11. Age-related changes in the Brazilian woman’s smile/ L.N. Correia, S.A. Reis, A.C. Conti [et al.] // Braz Oral Res. – 2016. – Vol. 30(1):e35.

12. Impacted and transmigrant mandibular canines incidence, aetiology, and treatment: a systematic review / D. Dalessandri, S. Parrini, R. Rubiano [et al.] // European Journal of Orthodontics. – 2017. – Vol. 39(2). – P. 161-169.

13. **Ericson S.** Resorption of incisors after ectopic eruption of maxillary canines: a CT study / S. Ericson, J. Kurol // Angle Orthod. – 2000. – Vol. 70. – P. 415-23.

14. Frequency of impacted teeth and categorization of impacted canines: A retrospective radiographic study using orthopantomograms / H. Al-Zoubi, A. Alharbi, D. Ferguson [et al.] // Eur J Dent. – 2017. – V. 11 (1). – P.117-121.

15. **Modi P.** Smart sliding hook as a ready to use auxiliary in orthodontist’s inventory/P. Modi, S. Aggarwal, P. Bhatia// Singapore Dent J. – 2016. – Vol. 37. –P.27-32.

16. **Pignoly M.** Reason for failure in the treatment of impacted and retained teeth / M. Pignoly, V. Monnet-Corti, M. Le Gall // Orthod Fr. – 2016. –Vol. 87(1). – P.23-38.

17. Radiographic predictors for maxillary canine Impaction/A. Alqerban, R. Jacobs, S. Fieuws [et al.] // Am J OrthodDentofacialOrthop . – 2015. – Vol. 147. – P. 345-54.

18. **Stivaros N.** Radiographic Factors Affecting the Management of Impacted Upper Permanent Canines / N. Stivaros, N. A. Mandall // Brit. J. Orthodont. − 2000. − Vol. 27(2). − P. 169−173.

19. Three-dimensional Localization of Impacted Canines and Root Resorption Assessment Using Cone Beam Computed Tomography/E. Almuhtase, J. MAO, D. Mahony [et al.] // J Huazhong Univ Sci Technol. – 2014. – Vol. 34(3). – P. 425-430.

REFERENCES

1. **Golovko NV, Golovko SV, Korol' DM ta ín.** The decryption algorithm of orthopantomogram. *Ukraïns'kiy stomatologíchniy al'manakh.* 2006;2(1):9−11.

2. **Vorob'yev YUI.** X-ray diagnostic of impacted teeth and incorrect position of teeth. *Stomatologiya*. 1997;76(3): 61−63.

3. **Zhigurt YU. I.** *Plan i prognoz lecheniya pri retentsii zubov:* [Plan and treatment prognosis of impacted teeth]:Abstract of a candidate's thesis of medical sciences. *Moskva*; 1994:19.

4. **Klemin VA, Yavorskaya LV, Lavrinenko VM**. Orthodontic tactics for retention of individual teeth. *Ukraïns'kiy stomatologíchniy al'manakh.* 2007; 2: 37−40.

5. **Volchek AD, Golubeva NA, Rabukhina NA ta ín.**

Modern methods of patients examination with maxillary impacted canines. *Ortodontiya*. 2006;1:24-26

6. **Oslavs'kyj OM.** *Obg'runtuvannja metodiv kompleksnogo likuvannja skupchenogo polozhennja zubiv:* [Justification of methods of complex treatment of malocclusion]: Abstract of a candidate's thesis of medical sciences. *Odesa*; 2007:18.

7. **Pilipív NV.** Features of topical location of impacted teeth and their systematization. *Ukraïns'kiy stomatologíchniy al'manakh*. 2013;4: 64 – 68.

8. **Felicita AS.** Orthodontic management of a dilacerated central incisor and partially impacted canine with unilateral extraction – A case report. Saudi Dent J. 2017; 29(4): 185–193.

9. Bedoya MM, Park JH. A review of the diagnosis and management of impacted maxillary canines. J Am Dent Assoc. 2009;140(12):1485-93.

10. **Bernardi S, Mummolo S, Zeka K, Pajewski L, Continenza MA, Marzo G.** Use and Evaluation of a Cooling Aid in Laser-Assisted Dental Surgery: An Innovative Study. Photomed Laser Surg. 2016;34(6):258–262.

11. **Correia LN, Reis SA, Conti AC, et al.** Age-related changes in the Brazilian woman's smile. Braz Oral Res. 2016;30(1):e35.

12. **Dalessandri D, Parrini S, Rubiano R, et al.** Impacted and transmigrant mandibular canines incidence, aetiology, and treatment: a systematic review. Eur J Orthod. 2017 Apr 1;39(2):161-169.

13. **Ericson S, Kurol PJ.** Resorption of incisors after ectopic eruption of maxillary canines: a CT study. Angle Orthod. 2000;70(6):415-23.

14. **Al-Zoubi H, Alharbi AA, Ferguson DJ.** Frequency of impacted teeth and categorization of impacted canines: A retrospective radiographic study using orthopantomograms. Eur J Dent. 2017; 11(1): 117–121.

15. **Modi P, Aggarwal S, Bhatia P.** Smart sliding hook as a ready to use auxiliary in orthodontist's inventory. Singapore Dent J. 2016;37:27-32.

16. **Pignoly M, Monnet-Corti V, Le Gall M.** Reason for failure in the treatment of impacted and retained teeth. Orthod Fr. 2016;87(1):23-38.

17. **Alqerban A, Jacobs R, Fieuws S, et al**. Radiographic predictors for maxillary canine Impaction. Am J Orthod Dentofacial Orthop; 2015; 147(3) 345-54.

18. **Stivaros N, Mandall NA.** Radiographic Factors Affecting the Management of Impacted Upper Permanent Canines. J Orthod. 2000;27(2):169-73.

19. **Almuhtase E, Mao J, Mahony D.** Three-dimensional Localization of Impacted Canines and Root Resorption Assessment Using Cone Beam Computed Tomography. J Huazhong Univ Sci Technol. 2014;34(3):425-430.

Надійшла 05.08.19

DOI 10.35220/2078-8916-2019-33-3-53-60

УДК 616.716.8:616.314.165]-007.287-085

В.С. Швидченко, В.О. Маланчук, д. мед. н., О.С. Воловар, д. мед. н., О.О. Крижанівська

Національний медичний університет
імені О.О. Богомольця

ОРОДИСПЕРСНА ФОРМА МЕЛОКСИКАМУ У КОМПЛЕКСНОМУ ЛІКУВАННІ ПАЦІЄНТІВ З РАДИКУЛЯРНИМИ КІСТАМИ ЩЕЛЕП

Мета роботи. *Оцінити клінічну ефективність і безпечність використання мелоксикаму у формі ОДТ у пацієнтів із радикулярними кістами щелеп.*

Матеріали та методи. *У дослідженні брало участь 47 хворих (ч-21, ж-26) із радикулярними кістами щелеп, середній вік яких становив 33,5 ± 8,4 років, що знаходилися на лікуванні в стоматологічному медичному центрі НМУ імені О.О. Богомольця.*

Пацієнти були розділені на 2 групи: основна – 16 осіб, порівняння – 31 особа. Після проведення операції кістектомії з резекцією верхівки кореня/-ів зуба та ретроградного пломбування кореневого каналу, кістковий дефект заповнювали біоактивним композитом пролонгованої дії Клей медичний (основна група) чи кров'яним згустком (група порівняння).

З анамнезу життя хворих з'ясовано відсутність порушень з боку згортання крові, відсутні хронічна печінкова та ниркова недостатність, алергічні реакції на медичні препарати.

Усім пацієнтам (100 %), яким проводили операцію кістектомії, призначали мелоксикам ОДТ (Мовіксикам® ОДТ) 15 мг за 30 хв до операції, на наступний день по 15 мг на добу впродовж 3-4 днів. Пацієнтам також призначали антибактеріальну терапію.

Пацієнтів оглядали за класичною методикою обстеження стоматологічних хворих до операції та на 2, 5, 7 добу після проведеного хірургічного втручання. З'ясовували наявність, вираженість больових відчуттів за вербальною шкалою оцінки інтенсивності болю, Verbal Descriptor Scale (VDS), оцінювали стан слизової оболонки порожнини рота в ділянці проведеного втручання, наявність чи відсутність гіперемії та набряку, біль при пальпації, стан лінії швів.

Отримані дані лабораторних досліджень наводили в Міжнародній системі одиниць та обробляли методами варіаційної статистики з використанням пакету MedStat та статистичного пакету EZR v.1.35 (Saitama Medical Center, Jichi Medical University, Saitama, Japan, 2017), що являє собою графічний інтерфейс до RFSC (The R Foundation for Statistical Computing, Vienna, Austria).

Результати. *При аналізі динаміки зміни показника болю у пацієнтів у кожен час вимірювання (Conover,*

© Швидченко В.С., Маланчук В.О., Воловар О.С., Крижанівська О.О., 2019.

1999) виявлено його достовірне поступове зниження (p < 0,05) у кожен часовий проміжок і на 7-му добу досягнуто найнижчого значення (0,6±0,8 балу) при максимальному значенні показника 1 бал.

Відмічено тенденцію до швидшого зменшення післяопераційних запальних явищ у пацієнтів основної групи: на 5 день у 10 (62,5 %) хворих були відсутні набряк і гіперемія, тоді як у більшості осіб групи порівняння 22 (71,0 %) набряк зберігався (відмінність статистично значима, p<0,05) і значимо зменшувався переважно на 7 день. Це слугувало підставою для зняття швів у коротші терміни в основній групі, в середньому на 5,5±0,9 день, тоді як в групі порівняння цей показник був 6,5±1,0 день. Відмінність між групами статистично значима (p=0,001 за критерієм Манна-Уітні).

Висновки. *Застосування мелоксикаму ОДТ в комплексному лікуванні пацієнтів з радикулярними кістами щелеп та заповнення післяопераційного кістозного дефекту щелепи біоактивним композитом Клей медичний з фолієвою кислотою зменшує післяопераційні запальні явища та дозволяє прискорити (p<0,001) період загоєння, в середньому на 1,0 день (95 % ВІ 0,5 дня – 1,6 дня) порівняно з групою із кров'яним згустком.*

Ключові слова: *радикулярні кісти щелеп, мелоксикам, біль, біоактивний композит.*

В.С. Швыдченко, В.А. Маланчук, О.С. Воловар, О.А. Крыжановская

Национальный медицинский университет
имени А.А. Богомольца

ОРОДИСПЕРСНАЯ ФОРМА МЕЛОКСИКАМА В КОМПЛЕКСНОМ ЛЕЧЕНИИ ПАЦИЕНТОВ С РАДИКУЛЯРНЫМИ КИСТАМИ ЧЕЛЮСТЕЙ

Цель работы. *Оценить клиническую эффективность и безопасность использования мелоксикама в форме ОДТ у пациентов с радикулярными кистами челюстей.*

Материалы и методы. *В исследовании участвовало 47 больных (м-21, ж-26) с радикулярными кистами челюстей, средний возраст которых составлял 33,5±8,4 лет, находившихся на лечении в стоматологическом медицинском центре НМУ имени А.А. Богомольца.*

Пациенты были разделены на 2 группы: основная – 16 человек, сравнения – 31 человек. После проведения операции кистэктомии с резекцией верхушки корня/-ей зуба и ретроградного пломбирования корневого канала, костный дефект заполняли биоактивным композитом пролонгированного действия Клей медицинский (основная группа) или кровяным сгустком (группа сравнения).

Из анамнеза жизни больных установлено отсутствие нарушений со стороны свертывающей системы крови, отсутствуют хроническая печеночная и почечная недостаточность, аллергические реакции на медицинские препараты.

Всем пациентам (100 %), которым проводили операцию кистэктомии, назначали мелоксикам ОДТ (Мовиксикам® ОДТ) 15 мг за 30 мин до операции, на следующий день по 15 мг в сутки в течение 3-4 дней. Пациентам также назначали антибактериальную терапию.

Пациентов осматривали по классической методике обследования стоматологических больных к операции и на 2, 5, 7 сутки после проведенного хирургического вмешательства. Выясняли наличие, выраженность болевых ощущений по вербальной шкале оценки интенсивности боли, Verbal Descriptor Scale (VDS), оценивали состояние слизистой оболочки полости рта в области проведенного вмешательства, наличие или отсутствие гиперемии и отека, боль при пальпации, состояние линии швов.

Полученные данные лабораторных исследований приводили в Международной системе единиц и обрабатывали методами вариационной статистики с использованием пакета MedStat и статистического пакета EZR v.1.35 (Saitama Medical Center, Jichi Medical University, Saitama, Japan, 2017), который представляет собой графический интерфейс к RFSC (The R Foundation for Statistical Computing, Vienna, Austria).

Результаты. *При анализе динамики изменения показателя боли у пациентов в каждый момент измерения (Conover, 1999) обнаружено его достоверное постепенное снижение (p<0,05) в каждый временной промежуток и на 7-е сутки достигнуто наиболее низкого значения (0,6±0,8 балла) при максимальном значении показателя 1 балл.*

Отмечена тенденция к более быстрому уменьшению послеоперационных воспалительных явлений у пациентов основной группы: на 5 день у 10 (62,5 %) больных отсутствовали отек и гиперемия, тогда как у большинства лиц группы сравнения 22 (71,0 %) отек сохранялся (разница статистически значима, p<0,05) и значимо уменьшался преимущественно на 7 день. Это служило основанием для снятия швов в более короткие сроки в основной группе, в среднем на 5,5±0,9 день, тогда как в группе сравнения этот показатель был 6,5±1,0 день. Различие между группами статистически значима (p = 0,001 по критерию Манна-Уитни).

Выводы. *Применение мелоксикама ОДТ в комплексном лечении пациентов с радикулярными кистами челюстей и заполнение послеоперационного кистозного дефекта челюсти биоактивным композитом Клей медицинский с фолиевой кислотой способствует уменьшению послеоперационных воспалительных явлений и позволяет ускорить (p<0,001) период заживления, в среднем на 1,0 день (95 % ВИ 0,5 дня – 1,6 дня) по сравнению с группой с кровяным сгустком.*

Ключевые слова: *радикулярные кисты челюстей, мелоксикам, боль, биоактивний композит.*

V.S. Shvydchenko, V.O. Malanchuk, O.S. Volovar, O.O. Kryzhanivska

O.O. Bogomolets National Medical University, Kyiv, Ukraine

MELOXICAM DISPERSE TABLETS IN COMPLEX TREATMENT OF PATIENTS WITH RADICULAR CYSTS OF THE JAWS

ABSTRACT

Purpose. *To evaluate the clinical efficacy and safety of the use of meloxicam dispers tablets in patients with radicular cysts of the jaws.*

Materials and methods. *The study involved 47 patients (m-21, f-26) with radicular cysts of the jaws, the average age was 33.5±8.4years, treated at the Dental Medical Center of O.O. Bogomolets NMU.*

Patients were divided into 2 groups: main – 16 people, comparison – 31 people. After performing a cystectomy with apex resection of the root(s) of the tooth and retrograde filling of the root canal, the bone defect was filled with a bioactive long-acting composite Medical glue (main group) or blood clot (comparison group).

The blood coagulation disorders, chronic liver and kidney failure, and allergic reactions to medical supplies were not evaluated from the anamnesis vitae of patients.

Meloxicam ODT 15 mg (Movixicam® ODT) prescribed to all patients (100 %) 30 minutes before surgery, the next day 15 mg per day for 3-4 days. Patients were also prescribed antibiotic therapy.

Patients were examined according to the classical method of examination of dental patients before surgery and at 2, 5, 7 days after surgery. The level of pain (using Verbal Descriptor Scale (VDS)), the condition of the oral mucosa in the area of the intervention, the presence or absence of hyperemia and swelling, pain during palpation were evaluated.

The analysis of the obtained research results was processed by the method of variation statistics using the MedStat package and the statistical package EZR v.1.35 (Saitama Medical Center, Jichi Medical University, Saitama, Japan, 2017), which is a graphical interface to RFSC (The R Foundation for Statistical Computing, Vienna, Austria).

Results*. Pain dynamics analysis at patients at each moment of measurement (Conover, 1999), its significant gradual decrease (p<0.05) was found at each time interval and on the 7th day the lowest value was reached (0.6 ± 0,8 points) with a maximum value of 1 indicator.*

There was a tendency for faster reduction of postoperative inflammatory events in patients of the main group: on 5-th day, 10 (62.5 %) patients had no edema and hyperemia, whereas in most of the comparison group 22 (71.0 %) edema was maintained (the difference was statistically significant (p<0.05) and decreased significantly on 7-th day. Similar patterns were observed in hyperemia. This was the basis for the removal of sutures in the shortest time in the main group, an average of 5.5±0.9 day, whereas in the comparison group, this figure was 6.5±1.0 day. The difference between the groups was statistically significant (p=0.001 by the Mann-Whitney test).

Conclusions. *The applying of meloxicam ODT in the complex treatment of patients with radicular cysts of the jaw and filling of the postoperative cystic defect of the jaw with a bioactive composite Medical glue with folic acid helps to reduce postoperative inflammation and allows to accelerate the healing period (p<0.001) by an average of 1.0 day (95 % CI 0.5 days - 1.6 days) compared with the group with a blood clot.*

Key words: *radicular cysts of the jaws, meloxicam, bioactive composite, pain.*

Актуальність. Враховуючи анатомо-фізіологічні особливості щелепно-лицевої ділянки приділяється значна увага, патофізіологічним і морфологічним змінам при розвитку хронічних запальних уражень, зокрема альвеолярних паростків щелеп. Існує багато методів ефективного знеболенню в передопераційному та ранньому післяопераційному періоді, оптимізації репаративних процесів. Першочерговим завданням у післяопераційній травмі є вплив на ланки розвитку запального процесу [1, 2].

Високий рівень поширеності запальних і запально-дистрофічних захворювань пародонта, періодонта реєструється наступним за частотою звернень після карієсу, пульпіту. Периапікальні хронічні ураження тканин періодонту сприяють розвитку одонтогенних кіст щелеп, кількісна перевага (78 %-86 %), серед яких належить радикулярним кістам щелеп [3,4].

Патогістологічні дослідження радикулярних кіст щелеп вказують на наявність двох типів нервів залежно від їх розміщення по відношенню до кістозної оболонки: пери- та інтракапсулярні. Радикулярна кіста щелеп є джерелом постійного нервово-рефлекторного подразнення, що передаються до центральної нервової системи [5].

Методом імуногістохімічного аналізу виявлено наявність циклооксигенази - 2 (ЦОГ-2) в складі епітелію оболонки, субепітеліальних фібробластів, макрофагів, ендотеліальних клітин радикулярної кісти щелеп [6].

За даними вітчизняних і зарубіжних досліджень, 70–100 % стоматологічних пацієнтів потребують доопераційної психофізіологічної підготовки та ефективної післяопераційної реабілітації [1, 2].

Зважаючи на високий відсоток стоматологічних хворих, що потребують надання сучасної кваліфікованої медичної допомоги, корекції стресових реакцій, зниження проявів додаткової операційної травми, болю, доцільним є вивчення ефективності застосування препарату класу селективних інгібіторів ЦОГ-2 у пацієнтів із радикулярними кістами щелеп у передопераційному та ранньому післяопераційному періоді.

Селективні інгібітори ЦОГ-2 порушують утворення простагландинів, які беруть участь у

процесах виникнення болю, запалення та лихоманки, знижують чутливість больових рецепторів до брадикініну, зменшують набряк тканин у вогнищі запалення, послабляють механічне стиснення ноцицепторів [7, 8].

Мелоксикам відноситься до класу селективних інгібіторів ЦОГ-2 – похідне енолової кислоти, має виражені протизапальну, аналгетичну та жарознижувальну дію. В порівнянні з іншими неселективними НПЗП (диклофенаком, піроксикамом, індометацином тощо), мелоксикам має високий ступінь гастроінтестинальної безпеки, не підвищує ризик розвитку інфаркту міокарда, серцевої недостатності, набряків та артеріальної гіпертензії, володіє низькою гепато- та нефротоксичністю [9, 10].

Мелоксикам продемонстрував високу ефективність і добру переносимість як при внутрішньом'язевому введенні, так і при пероральному прийомі [11].

Оскільки пероральний прийом лікарських препаратів у формі таблеток чи капсул хворими іноді може бути утруднений, актуальним стає використання лікарських форм НПЗП у вигляді порошків (саше), сиропів, ородисперсних таблеток (ОДТ) [12].

Мелоксикам ОДТ розчиняється в ротовій порожнині за 10-30 с, піддається пресистемному метаболізму, ефекту первинного проходження через шлунково-кишковий тракт і печінку, що дозволяє зменшити (порівняно зі стандартною твердою таблеткою) його кількість і посилити біодоступність. Ця лікарська форма препарату дає можливість призначення його пацієнтам похилого віку, а також іншим групам пацієнтів, які мають труднощі з пероральним прийомом лікарських засобів; усунення ризику задухи або спазму; покращення сприйняття препарату завдяки приємному [12, 13].

Мета роботи. Оцінити клінічну ефективність і безпечність використання мелоксикаму у формі ОДТ у пацієнтів із радикулярними кістами щелеп.

Матеріали та методи. Нами проліковано 47 хворих (ч-21, ж-26) із радикулярними кістами щелеп, середній вік яких становив 33,5±8,4 років, що знаходилися на лікуванні в стоматологічному медичному центрі НМУ імені О.О. Богомольця.

Пацієнти були розділені на 2 групи: основна – 16 осіб, порівняння – 31 особа. Після проведення операції кістектомії з резекцією верхівки кореня/-ів зуба та ретроградного пломбування кореневого каналу, кістковий дефект заповнювали біоактивним композитом пролонгованої дії Клей медичний (основна група) чи кров’яним згустком (група порівняння).

Переважна більшість пацієнтів, що увійшли до цього дослідження, мали скарги на зміну кольору коронки зуба, періодично виникаючий тупий ниючий біль та наявність припухлості у ділянці причинного зуба, повільне збільшення її у розмірах. Середня тривалість захворювання складала 2,8±1,6 років.

З анамнезу життя хворих з’ясовано відсутність порушень з боку згортання крові, відсутні хронічна печінкова та ниркова недостатність, алергічні реакції на медичні препарати.

Пацієнтів оглядали за класичною методикою обстеження стоматологічних хворих до операції та на 2, 5, 7 добу після проведеного хірургічного втручання. З’ясовували наявність, вираженість больових відчуттів за вербальною шкалою оцінки інтенсивності болю, Verbal Descriptor Scale (VDS), оцінювали стан слизової оболонки порожнини рота в ділянці проведеного втручання, наявність чи відсутність гіперемії та набряку, біль при пальпації, стан лінії швів [14-16].

Усім пацієнтам (100%), яким проводили операцію кістектомії з резекцією верхівки кореня зуба та ретроградне пломбування кореневих каналів, призначали мелоксикам ОДТ (Мовіксикам® ОДТ) 15 мг за 30 хв до операції, на наступний день по 15 мг на добу впродовж 3-4 днів. Пацієнтам також призначали антибактеріальну терапію.

Отримані дані лабораторних досліджень наводили в Міжнародній системі одиниць та обробляли методами варіаційної статистики з використанням пакету MedStat та статистичного пакету EZR v.1.35 (Saitama Medical Center, Jichi Medical University, Saitama, Japan, 2017), що являє собою графічний інтерфейс до RFSC (The R Foundation for Statistical Computing, Vienna, Austria) [17].

Результати та їх обговорення. З анамнезу захворювання з’ясовано, що всі пацієнти (100 %) скаржилися на періодично виникаючий тупий ниючий біль у ділянці причинного зуба, що за шкалою оцінки інтенсивності болю (VDS) складало для основної і групи порівняння відповідно 3,8±0,9 та 2,8±1,1 бали, що характеризувало біль як помірний та слабкий.

Після проведеного оперативного втручання на 2 добу біль у ділянці оперативного втручання у пацієнтів обох груп зберігався, становив відповідно 1,9±0,9 та 2,9±1,3 балів (p=0,01), що оцінювався за шкалою VDS як слабкий. Після прийому мелоксикаму ОДТ інтенсивність болю зменшувалася через 20-30 хв і повністю зникала через 40-50 хв. Знеболюючий ефект зберігався впродовж доби та не потребував повторного прийому НПЗП. В усіх (100 %) хворих у післяопераційному періоді був помірний набряк

м’яких тканин і слизової оболонки, гіперемія слизової оболонки в ділянці оперативного втручання, лінія швів була чиста, шви добре фіксовані.

В таблиці 1 представлено зміни показника болю за шкалою VDS протягом 7-ми днів у пацієнтів основної групи та групи порівняння.

Таблиця 1

Зміни показника болю у пацієнтів основної групи та групи порівняння

Час визначення	Показник болю, $\overline{X}$ ± S, бали, основна група (n = 16)	Показник болю, $\overline{X}$ ± S, бали, група порівняння (n = 31)
До лікування	3,8 ± 0,9	2,8 ± 1,1
2-га доба	1,9 ± 0,9	2,9 ± 1,3
5-та доба	0,6 ± 0,7	1,5 ± 1,1
7-ма доба	0,2 ± 0,4	0,7 ± 0,9
Рівень значимості відмінності, p	< 0,001	< 0,001

Примітка: при порівнянні використано критерій Фрідмана для повторних вимірювань.

При аналізі динаміки зміни показника болю у пацієнтів у кожен час вимірювання (Conover, 1999) виявлено його достовірне поступове зниження (p<0,05) у кожен часовий проміжок і на 7-му добу досягнуто найнижчого значення (0,6±0,8 бали) при максимальному значенні показника 1 бал.

Проведений аналіз виявив зниження показника болю з часом у пацієнтів обох груп (p<0,001). Динаміку зміни показника болю та постеріорні порівняння для основної групи представлені на рисунку 1, для групи порівняння на рисунку 2

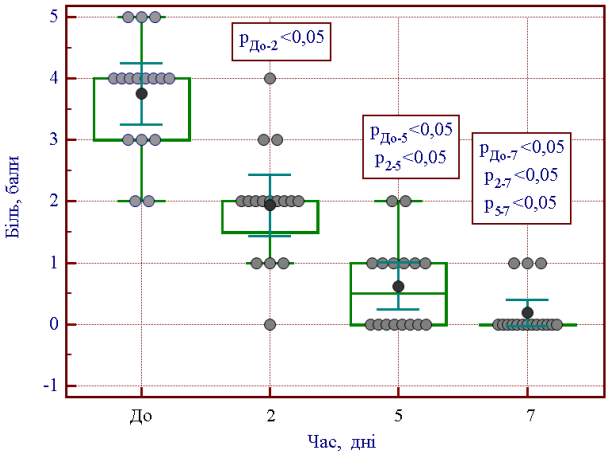

Рис. 1. Динаміка зміни показника болю у пацієнтів основної групи. Вказано мінімальне та максимальне значення, міжквартильний розмах, середнє значення (чорне коло) та 95 % ВІ. Наведено досягнутий рівень значимості постеріорних порівнянь

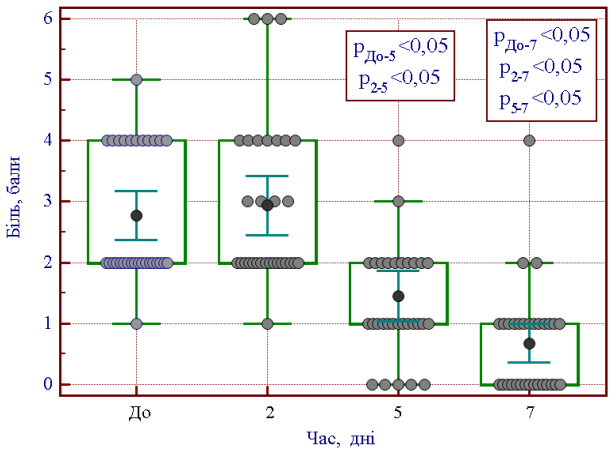

Рис. 2. Динаміка зміни показника болю у пацієнтів групи порівняння. Вказано мінімальне та максимальне значення, міжквартильний розмах, середнє значення (чорне коло) та 95 % ВІ. Наведено досягнутий рівень значимості постеріорних порівнянь

У пацієнтів основної групи при порівнянні рівня болю у кожен час вимірювання (Conover, 1999) виявлено його зниження (p<0,05) у кожен часовий проміжок (рис. 1). На 7-му добу досягнуто найнижчого значення (0,2±0,4 балу) при максимальному значенні показника 1 бал.

При оцінці рівня болю в пацієнтів групи порівняння у кожен час вимірювання (Conover, 1999) виявлено його зниження тільки на 5-й день (p<0,05) у порівнянні з показником до лікування та на 2-й день (рис. 2). На 7-му добу досягнуто найнижчого (p<0,05) значення (0,7±0,9 балу) при максимальному значенні показника 2 бали.

На рисунку 3 співставлено динаміку зміни показника болю у пацієнтів групи порівняння і основної групи.

При проведенні аналізу встановлено, якщо показник болю до лікування в основній групі перевищував (p=0,05), в середньому значення для групи порівняння (рис. 3), то вже на другий день після операції показник болю в основній групі був нижче (p=0,01), в середньому значення, ніж у групі порівняння. Так само нижчим для групи порівняння він був і на 5 та 7 добу (p<0,05).

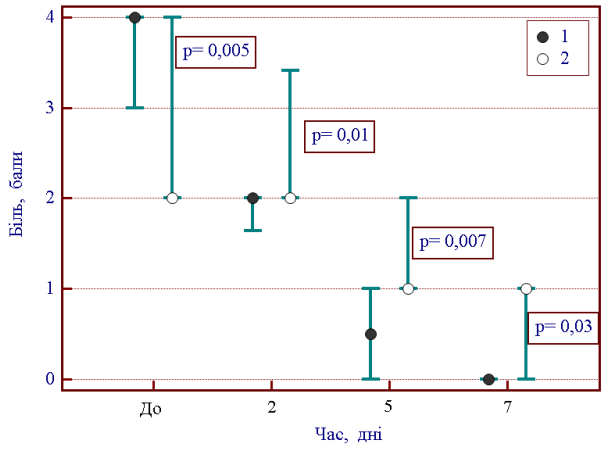

Рис. 3. Динаміка зміни показника болю у пацієнтів основної групи (1) і групи порівняння (2). Вказано медіанне значення показника і 95 % ВІ. Порівняння між групами проводилося за критерієм Манна-Уітні

Частоту прояву набряку та гіперемії в післяопераційний період у пацієнтів основної групи представлено в таблиці 2.

Проведений аналіз виявив зниження частоти прояву набряку (до 37,5 %) вже на 5-ту добу після операції (p<0,05) у порівнянні з 100 % частотою на 2-гу добу. На 7-му добу досягнуто 93,7 % ефект (однак відмінність від показника на 5-ту добу не була статистично значимою, p>0,05).

Стосовно частоти прояву гіперемії було виявлено схожі закономірності, виявлено зниження частоти її прояву (до 43,8 %) вже на 5-й день після операції (p<0,05) у порівнянні з 100 % частотою на 2-й день. На 7-й день досягнуто 87,1 % ефект (однак відмінність від показника на 5-й день не була статистично значимою, p>0,05).

Результати клінічного обстеження хворих групи порівняння дещо відрізнялися від основної групи.

В таблиці 3 представлено зміну частоти прояву набряку та гіперемії у пацієнтів групи порівняння.

Таблиця 2

Зміни частоти прояву набряку та гіперемії у пацієнтів основної групи

Показник		Абс. (%)			Рівень значимості відмінності, p
		2-га доба	5-та доба	7-ма доба	
Набряк	ні	–	10(62,5)*	15 (93,7)*	<0,001
	так	16 (100)	6 (37,5)	1 (6,3)	
Гіперемія	ні	–	9 (56,2)*	14 (87,1)*	<0,001
	так	16 (100)	7 (43,8)	2 (12,9)	

Примітка: при порівнянні використано критерій Кохрена для пов’язаних вибірок; для постеріорних порівнянь використано критерій Мак-Немара з урахуванням поправки Бонферроні: * – відмінність від показника на 2-гу добу статистично значима (p<0,05).

Таблиця 3

Зміни частоти прояву набряку та гіперемії у пацієнтів групи порівняння

Показник		Абс. (%)			Рівень значимості відмінності, p
		2-га доба	5-та доба	7-ма доба	
Набряк	ні	–	9 (29,0)*	28 (90,3)*	<0,001
	так	31 (100)	22 (71,0)	3 (9,7)	
Гіперемія	ні	–	8 (25,8)*	26 (87,1)*	< 0,001
	так	31 (100)	23 (74,2)	4 (12,9)	

Примітка: при порівнянні використано критерій Кохрена для пов’язаних вибірок; для постеріорних порівнянь використано критерій Мак-Немара з урахуванням поправки Бонферроні: * – відмінність від показника на 2-й день статистично значима (p<0,05).

Проведений аналіз виявив зниження частоти прояву набряку у пацієнтів групи порівняння (до 71,0 %) на 5-й день після операції (p<0,05) у порівнянні з 100 % частотою на 2-й день. На 7-му добу набряк зберігався у 9,7 % випадків (відмінність від показника на 5-ту добу статистично значима, p<0,05).

Стосовно частоти прояву гіперемії було виявлено схожі закономірності, виявлено зниження частоти її прояву (до 74,2 %) на 5-й день після операції (p<0,05) у порівнянні з 100 % частотою на 2-й день. На 7-му добу гіперемія виявлена у 12,9 % випадків (відмінність від показника на 5-й день статистично значима, p<0,05).

Таким чином, відмічено тенденцію до швидшого зменшення післяопераційних запальних явищ у пацієнтів основної групи: на 5 день у 10 (62,5 %) хворих були відсутні набряк і гіперемія, тоді як у більшості осіб групи порівняння 22 (71,0 %) набряк зберігався (відмінність статисти-

чно значима, p<0,05) і значимо зменшувався переважно на 7 день. Аналогічні закономірності прослідковуються і для гіперемії (табл. 2 та 3). Це слугувало підставою для зняття швів у коротші терміни в основній групі, в середньому на 5,5±0,9 день, тоді як в групі порівняння цей показник був 6,5±1,0 день. Відмінність між групами статистично значима (p=0,001 за критерієм Манна-Уітні). Таким чином, заповнення післяопераційного кістозного дефекту щелепи біоактивним композитом Клей медичний з фолієвою кислотою дозволяє прискорити (p<0,001) період загоєння, в середньому на 1,0 день (95% ВІ 0,5 дня – 1,6 дня).

Мелоксикам ОДТ добре переносився пацієнтами, вони відмічали, що препарат був приємним на смак, швидко диспергувався в ротовій порожнині, не вказували на дискомфорт з боку травної системи скарг з боку ШКТ, алергічних реакцій в жодного хворого.

Висновки. 1. Відмічено тенденцію до зменшення больових відчуттів до та під час хірургічного втручання, швидшого зменшення післяопераційних запальних явищ (біль, гіперемія, набряк) у всіх пацієнтів, що слугувало підставою для зняття швів в середньому на 5,5±0,9 день у хворих основної групи та на 6,5±1,0 день в групі порівняння.

2. Застосування мелоксикаму ОДТ у комплексному лікуванні пацієнтів з радикулярними кістами щелеп та заповнення післяопераційного кістозного дефекту щелепи біоактивним композитом Клей медичний з фолієвою кислотою дозволяє прискорити (p<0,001) період загоєння, в середньому на 1,0 день (95 % ВІ 0,5 дня – 1,6 дня) порівняно з групою із кров’яним згустком.

3. Мелоксикам ОДТ добре переносився пацієнтами, не було скарг з боку травної системи, алергічних реакцій. Пацієнти відмічали, що препарат був приємним на смак, швидко диспергувався в ротовій порожнині. Біль швидко зменшувався та не виникав, не було потреби в повторному його прийомі впродовж доби. Виявлено достовірне поступове зниження болю, набряку та гіперемії протягом усього часу дослідження (p<0,05).

4. Мелоксикам ОДТ може використовуватися у хворих для усунення больового синдрому, набряку, гіперемії в комплексному лікуванні пацієнтів із радикулярними кістами щелеп.

Конфлікт інтересів. Автори заявляють, що немає конфлікту інтересів, який може сприйматися таким, що може завдати шкоди неупередженості статті.

Джерела фінансування. Ця стаття не отримала фінансової підтримки від державної, громадської або комерційної організації.

Список літератури

1. Хірургічна стоматологія та щелепно-лицева хірургія: підручник; у 2 т. – Т.1 / [Маланчук В.О., Воловар О.С., Гарляускайте І.Ю. та ін.] – К.: ЛОГОС, 2011. – 672 с.

2. **Рузин Г.П.** Послеоперационное обезболивание в челюстно-лицевой хирургии / Г.П. Рузин, Г.Г. Бида // Український стоматологічний альманах. – 2009. – №1. – С. 22-24.

3. **Nair P.N.** New perspectives on radicular cysts: do they heal? / P.N. Nair // Int Endod J. – 1998. – №31(3). – P. 155-160.

4. **Аветіков Д.С.** Одонтогенні та неодонтогенні кісти щелеп: навчальний посібник/ Д.С. Аветіков, І.В. Яценко, В.Д. Ахмеров – Полтава. – 2012. – 80 с.

5. **Литвинець-Голутяк У.Є.** Сучасні особливості етіологічної структури, клінічного перебігу та діагностичних критеріїв одонтогенних кист /У.Є. Литвинець-Голутяк, М.М. Рожко // Галицький лікарський вісник – 2012. – №19(4). – С. 153-157.

6. **Tsai C.H.** Immunohistochemical localization of cyclooxygenase-2 in radicular cysts / C.H. Tsai, F.M. Huang, L.C. Yang, M.Y. Chou, Y.C. Chang // Int Endod J. – 2002. – №35(10). – P. 854-858.

7. Analgesic and anti-inflammatory dose-response relationship of 7.5 and 15 mg meloxicam after lower third molar removal: a double-blind, randomized, crossover study / A.M. Calvo, V.T. Sakai, F.P. Giglio [et al.] // Int J Oral Maxillofac Surg. – 2007. – №36(1). – P. 26-31.

8. Single dose of diclofenac or meloxicam for control of pain, facial swelling, and trismus in oral surgery / M. Orozco-Solís, Y. García-Ávalos, C. Pichardo-Ramírez [et al.] // Med Oral Patol Oral Cir Bucal. – 2016. – №1;21(1) – P. e127-134.

9. **Singh G.** Risk of serious upper gastrointestinal and cardiovascular thromboembolic complications with meloxicam / G. Singh, S. Lanes, G. Triadafilopoulos // Am J Med. – 2004. – №117(2). – P. 100-106.

10. **Sanchez-Matienzo D.** Hepatic disorders in patients treated with COX‑2 selective inhibitors or nonselective NSAIDs: a case/noncase analysis of spontaneous reports / D. Sanchez-Matienzo, A. Arana, J. Castellsague, S. Perez-Gutthann // Clin Ther. – 2006. – №28(8). – P. 1123-1132.

11. **Курсов С.В.** Циклооксигеназа: физиологические эффекты, действие ингибиторов и перспективы дальнейшего использования парацетамола (аналитический обзор) / С.В. Курсов, В.В. Никонов // Медицина неотложных состояний. – 2016. – №5. – С. 27-35.

12. **Григорова І.А.** Лікування больового синдрому в пацієнтів із дисфагією / І.А. Григорова, О.О. Погребняк // Практикуючий лікар. – 2015. – №3. – С. 65-71.

13. **Dey P.** Orodispersible tablets: A new trend in drug delivery / P. Dey, S. Maiti // J Nat Sci Biol Med. – 2010. – №1(1). – P. 2-5.

14. **Gaston-Johansson F.** Measurement of pain: The psychometric properties of the Pain-O-Meter, a simple, inexpensive pain assessment tool that could change health care practices / F. Gaston-Johansson // Journal of Pain and Symptom Management. –1996. – №12(3). – P. 172-181.

15. **Burckhardt C.S.** Adult measures of pain: The McGill Pain Questionnaire (MPQ), Rheumatoid Arthritis Pain Scale (RAPS), Short-Form McGill Pain Questionnaire (SF-MPQ), Verbal Descriptive Scale (VDS), Visual Analog Scale (VAS), and West Haven-Yale Multidisciplinary Pain Inventory (WHYMPI). Arthritis Care Res (Hoboken) / C.S. Burckhardt, K.D. Jones. // 2003. – №49(S5). – P.s96-104.

16. **Харченко Ю.А.** Адекватная оценка боли – залог её успешного лечения. Universum: Медицина и фармакология [Интернет]. 2014 [цитировано 2019 Сент 15];(4). Доступно: URL: http://7universum.com/ru/med/archive/item/1229

17. **Гур’янов В.Г.** Посібник з біостатистики. Аналіз

результатів медичних досліджень у пакеті EZR (R-statistics): [навч. посіб.] / [В.Г. Гур’янов, Ю.Є. Лях, В.Д. Парій та ін.] – Київ. Національний медичний університет ім. О. О. Богомольця. – 2018. – 207 с.

REFERENCES

1. **Malanchuk VO, Volovar OS, Garljauskajte IJu ta in.** *Hirurgichna stomatologija ta shhelepno-lyceva hirurgija: pidruchnyk;* [Surgical dentistry and maxillofacial surgery: textbook;]. T.1. K.: *LOGOS*; 2011:672.

2. **Ruzin GP, Bida GG.** Postoperative Pain Relief in Oral and Maxillofacial Surgery. *Ukrayins'kyy stomatolohichnyy al'manakh*. 2009;(1):22-24.

3. **Nair PN.** New perspectives on radicular cysts: do they heal? Int Endod J. 1998 May;31(3):155-60.

4. **Avetikov DS, Yatsenko IV, Akhmerov VD.** Odontohenni i neodontohenni kisty shchelep: navch. posib.; [Odontogenic and non-odontogenic jaw cysts: textbook;]. *Poltava*; 2012:80.

5. **Lytvynets′-Holutyak UYe, Rozhko MM.** Modern features of etiological structure, clinical course and diagnostic criteria of odontogenic cysts. *Galyc'kyj likars'kyj visnyk*. 2012;19(4):153-7.

6. **Tsai CH., Huang FM., Yang LC., Chou MY., Chang YC.** Immunohistochemical localization of cyclooxygenase-2 in radicular cysts. Int Endod J. 2002;35(10):854-8.

7. **Calvo AM, Sakai VT, Giglio FP, Modena KC, Colombini BL, Benetello V et al.** Analgesic and anti-inflammatory dose-response relationship of 7.5 and 15 mg meloxicam after lower third molar removal: a double-blind, randomized, crossover study. Int J Oral Maxillofac Surg. 2007 Jan;36(1):26-31.

8**. Orozco-Solís M, García-Ávalos Y, Pichardo-Ramírez C, Tobías-Azúa F, Zapata-Morales JR, Aragon-Martínez OH et al.** Single dose of diclofenac or meloxicam for control of pain, facial swelling, and trismus in oral surgery. Med Oral Patol Oral Cir Bucal. 2016 Jan 1;21(1):e127-34.

9. **Singh G, Lanes S, Triadafilopoulos G**. Risk of serious upper gastrointestinal and cardiovascular thromboembolic complications with meloxicam. Am J Med. 2004;117(2):100-6.

10. **Sanchez-Matienzo D, Arana A, Castellsague J, Perez-Gutthann S.** Hepatic disorders in patients treated with COX‑2 selective inhibitors or nonselective NSAIDs: a case/noncase analysis of spontaneous reports. Clin Ther. 2006;28(8):1123-32.

11. **Kursov SV, Nikonov VV.** Cyclooxygenase: physiological effects, the action of inhibitors and the prospects for further use of paracetamol (analytical review). *Meditsina neotlozhnykh sostoyaniy*. 2016;5:27-35.

12. **Hryhorova IA, Pohrebnyak OO.** Treatment of pain syndrome at patients with dysphagia. *Praktykuyuchyy likar*. 2015;3:65-71.

13. **Dey P, Maiti S.** Orodispersible tablets: A new trend in drug delivery. J Nat Sci Biol Med. 2010;1(1):2-5.

14. **Gaston-Johansson F.** Measurement of pain: The psychometric properties of the Pain-O-Meter, a simple, inexpensive pain assessment tool that could change health care practices. Journal of Pain and Symptom Management. 1996;12(3):172-81.

15. **Burckhardt CS, Jones KD.** Adult measures of pain: The McGill Pain Questionnaire (MPQ), Rheumatoid Arthritis Pain Scale (RAPS), Short-Form McGill Pain Questionnaire (SF-MPQ), Verbal Descriptive Scale (VDS), Visual Analog Scale (VAS), and West Haven-Yale Multidisciplinary Pain Inventory (WHYMPI). Arthritis Care Res (Hoboken). 2003;49(S5):s96-104.

16. **Kharchenko YuA.** An adequate assessment of pain is the key to its successful treatment. Universum: Medicine and Pharmacology [Internet]. 2014 [cited 2019 Sep 15]; (4). Available: URL: http://7universum.com/ru/med/archive/item/1229

17. **Hur`yanov VH, Lyakh YuYe, Pariy VD, Korotkyy OV, Chalyy OV.** Biostatistics Guide. Analysis of the results of medical research in the EZR package; textbook. *Kyiv*; 2018:207.

Надійшла 22.08.19

ЮВІЛЕЇ

DOI 10.35220/2078-8916-2019-33-3-54-55

ПРОФЕСОР КОМСЬКИЙ МАРК ПЕТРОВИЧ

Хірург-стоматолог, щелепно-лицевий хірург. Доктор медичних наук, професор. Народився в м. Дніпропетровську 30 жовтня 1949 року.

Після закінчення з відзнакою стоматологічного факультету Дніпропетровського медінституту в червні 1973 року був покликаний у ряди Радянської Армії. У липні 1975 року в званні старшого лейтенанта був звільнений у запас після закінчення терміну служби і із серпня 1975 року влаштувався на роботу в стаціонарне стоматологічне відділення міської клінічної лікарні № 16 на посаду хірурга-стоматолога. У липні 1977 року стоматологічне відділення в повному складі переведено в міську лікарню №11, де в посаді ординатора-хірурга-стоматолога, а з жовтня 1982 року – у посаді завідувача відділенням працював до 1992 р. З 10.10.1991 року призначений на посаду асистента (0,5 ставки) кафедри клінічної фармакології Дніпропетровського медичного інституту, де працював до 30.06.1993р. У зв'язку з проведенням організаційних заходів вперше Комським М.П. організована сучасна структура: результат об'єднання щелепно-лицевого відділення на 60 ліжок і ЛОР - стаціонару на 60 ліжок в єдиний міський хірургічний Центр патології голови і шиї потужністю 60 ліжок на базі Четвертого клінічного медичного об'єднання. З 16.07.1992 р. прийнятий на посаду завідувача Центром хірургічної патології голови і шиї, де працює по теперішній час. У 1992 року відбувся захист дисертації на базі Полтавського державного стоматологічного інституту. Присуджено наукову ступінь кандидата медичних наук зі спеціальності «стоматологія». З 03.09.1993 року призначений на посаду асистента кафедри хірургічної стоматології Дніпропетровського медичного інституту, де працював до 30.06.1996р. З 07.09.2007 року призначений на посаду асистента кафедри онкології і медичної радіології Дніпропетровського медичного інституту, де працював до 30.06.2012 р. 4 вересня 2011 року відбувся захист дисертації «Лімфотропна терапія в ком-

плексному лікуванні хворих на остеомієліт нижньої щелепи» на базі Державної установи «інститут стоматології НАМН України». Присуджено наукову ступінь доктора медичних наук зі спеціальності «стоматологія». З 03.09.2012 року призначений на посаду доцента кафедри стоматології Дніпровського медичного інституту традиційної та нетрадиційної медицини. Рішенням Атестаційної колегії Міністерства освіти і науки, молоді та спорту України від 17 січня 2014 року присвоєне вчене звання доцента кафедри стоматології. З 01 вересня 2014 року призначений на посаду професора кафедри стоматології Дніпровського медичного інституту традиційної та нетрадиційної медицини, де працює по теперішній час. З 1988 року має вищу кваліфікаційну категорію лікаря стоматолога – хірурга, яку підтвердив у вересні 2018року. У 1988 році пройшов двомісячну спеціалізацію в м. Москві в ЦОЛИУЛ по циклу: основи відбудовної хірургії обличчя і шиї. У лютому 2000р. навчався в інституті хірургії ім. А.В.Вишневського Російської АМН, пройшов курс по пластичній хірургії. У 2002 р. пройшов спеціалізацію в Запорізькому інституті удосконалення лікарів за фахом онкологія. У 2004 р. – стажування в провідних клініках м. Тель-Авіва держави Ізраїль з питань пластичної, естетичної хірургії та імплантології. Має спеціалізацію: хірургічна стоматологія і щелепний-лицева хірургія; пластична, естетична, косметична хірургія; онкологія; імплантологія.

Міжнародні контакти завідувача Центром, професора Комського М.П.:

1998г. – участь в роботі міжнародного симпозіуму м. Ганновер Німеччина.

Форма участі – доповідь, стендова доповідь, друкарська робота у матеріалах з'їзду. 1999 р. – участь в роботі міжнародного з'їзду стоматологів, м. Москва. Форма участі – доповідь. 2000 р. – відрядження до Китаю для навчання фахівців Китаю пластичним операціям. 2002 р. – участь в роботі міжнародного з'їзду м. Мюнстер Німеччина. Форма участі – публікація наукової статті в матеріалах з'їзду. 2003 р. – відрядження в Ісламську Республіку Іран для навчання фахівців Ірану пластичним операціям.

Основні наукові напрями професора Комського М.П. присвячені розробці нових методів лікування травм, запальних процесів, пухлин і пластичним методам лікування, що мають важливе соціально-економічне значення. Найбільш важливі: Упроваджений метод металоостеосинтезу накістковими мініпластинами при переломах кісток лицьового скелета, що дозволив значно (до 3 тижнів) скоротити час іммобілізації щелеп і можливість нормального живлення. Упроваджений унікальний метод внутрішньоартеріального реґіонарного лімфотропного введення лікарських речовин, що не має аналогів при лікуванні важких форм запальних процесів в області голови і шиї, що дозволило скоротити терміни лікування хворих на 7 днів і уникнути інвалідизації. Упроваджений діагностичний метод прогнозу результату захворювання на основі прогностичного значення імунологічних досліджень у хворих з остеомієлітом нижньої щелепи. Упроваджений метод радіонуклідної діагностики перебігу хронічних запальних процесів нижньої щелепи. Є автором і співавтором 121 наукової праці, у тому числі 42 у фахових виданнях, із них 14 одноосібних, 4 статті включені в наукометричні бази «Scopus», 4 монографії, 1 відкриття, 1 авторське свідоцтво на винахід, 7 патентів на винахід, 8 свідоцтв про реєстрацію авторського права на твір, 9 навчально-методичних посібників.

У 2004 році обраний член-кореспондентом Української академії наук. Нагороджений знаком «Винахідник СРСР». Член: Міжнародної асоціації пластичних хірургів, Всеукраїнської асоціації пластичних, реконструктивних і естетичних хірургів, Всеукраїнської асоціації стоматологів, Міжнародної асоціації імплантології «ICOI». За наукову розробку і впровадження передових методів лікування внесений до Міжнародного довідника Американського бібліографічного інституту і нагороджений премією Distinguished Leadership за видатний внесок у щелепно-лицеву хірургію.

У цей знаменний день прийміть наші вітання та побажання: міцного здоров'я Вам, щастя, родинного благополуччя, успіхів і удач у Вашій багатогранній діяльності! Нехай завжди з Вами буде мудрість, повага, взаєморозуміння, любов рідних, друзів і колег, а Ваш життєвий шлях буде наповнений новими творчими планами, їх успішним втіленням у життя на благо розвитку медицини і зміцнення здоров'я нашого народу.

Колектив кафедри стоматології Дніпровського медичного інституту традиційної і нетрадиційної медицини
Редакція журналу «Вісник стоматології

ЗМІСТ

ЕКСПЕРИМЕНТАЛЬНО-ТЕОРЕТИЧНИЙ РОЗДІЛ

Павленко О. В., Опанасюк А.С., Гаргін В.В. Морфологічні дослідження кісткових структур при проведенні ортодонтичної екструзії зубів в умовах експерименту 2
Батіг В. М. Вплив препарату ПНЖК «Ліпосан-3» на стан тканин ротової порожнини щурів в умовах авітамінозу F 8
Макаренко О. А., Успенський О. Є., Севостьянова Т. О., Шнайдер С. А. Стоматопротекторна ефективність кверцетину у щурів з токсичним гепатитом на тлі дисбіозу 12

ТЕРАПЕВТИЧНИЙ РОЗДІЛ

Khlyebas S. V. A comparative analysis of the clinical efficiency of the treatment of chronic granulomatous periodontitis using different protocols of drug treatment of the root canals 17
Глазунов О.А., Фесенко Д.В., Шнайдер С. А. Ефективінсть комплексного лікування пародонта у хворих на ревматоїдний артрит 23

ОРТОДОНТИЧНИЙ РОЗДІЛ

Mirchuk B. M., Maksymov Y. V. The justification for the use of temporary dental implants as a skeletal support during ortodontic treatment of patients with secondary deformations of dental rows 29
Горохивская Ю.В., Деньга Э.М., Шнайдер С. А. Биофизические показатели твёрдых тканей зубов и тканей пародонта у детей в процессе ортодонтического лечения съёмными аппаратами 35
Мельник В.С., Горзов Л.Ф. Поширеність і структура зубощелепних аномалії у дітей та підлітків районних центрів Закарпаття. 38

ОРТОПЕДИЧНИЙ РОЗДІЛ

Іщенко П.В., Борисенко А. В. Аналіз результатів застосування нових конструкцій шин у фронтальній ділянці із сучасних армуючих матеріалів у пацієнтів з дефектами зубного ряду у бічній ділянці, що мають генералізований пародонтит у стадії стабілізації за показником денситометрії 43

ХІРУРГІЧНИЙ РОЗДІЛ

Фліс П. С., **Бродецька Л. О.** Аналіз рентгенологічних особливостей розташування ретенованих зубів у обстежених пацієнтів 47
Швидченко В.С., Маланчук В.О., Воловар О.С., Крижанівська О.О. Ородисперсна форма мелоксикаму у комплексному лікуванні пацієнтів з радикулярними кістами щелеп 53

ЮВІЛЕЇ

Професор Комський Марк Петрович До 70-річчя від дня народження 61

CONTENTS

EXPERIMENTAL AND THEORETICAL SECTION

PavlenkoO. V., Opanasjuk A.S., Gargin V.V. Morphological studies of bone structures during orthodontic extrusion of teeth in experimental conditions 2
Batig V. M. The effect of the preparation of polyunsaturated fatty acids "Liposan-3" on the condition of the tissues of the oral cavity of rats in conditions of avitaminosis F 8
Makarenko O. A., Uspensky O. E., Sevostyanova T. A., Shnajder S. A. Stomatoprotective efficacy of quercetin in rats with toxic hepatitis on the background of dysbiosis 12

THERAPEUTIC SECTION

Khlyebas S. V. A comparative analysis of the clinical efficiency of the treatment of chronic granulomatous periodontitis using different protocols of drug treatment of the root canals 17
Glazunov O.A., Fesenko D.V., Shnajder S. A. Effect of complex periodontal treatment in patients with rheumatoid arthritis 23

ORTHODONTIC SECTION

Mirchuk B. M., Y. V. Maksymov The justification for the use of temporary dental implants as a skeletal support during ortodontic treatment of patients with secondary deformations of dental rows 29
Gorokhivskaya Y.V., Denga E.M., Shnajder S. A. Hard dental tissues and periodontic tissues of children biophysical indicators in the process of orthodontic treatment with removable appliances 35
Melnyk V.S., Horzov L.F. Prevalence and structure of dentognathic anomalies in children and adolescents of transcarpathian regional centers 38

ORTHOPEDIC SECTION

Ishchenko P.V., Borisenko A.V. Analysis of the results of the application of new tire designs in the frontal section of modern reinforcing materials in patients with defects in the lateral section of the tooth having generalized periodontitis in the stage of densitometry stabilization 43

SURGICAL SECTION

Flis P. S., Brodetska L.O. Analysis of x-ray features of the location of impacted teeth in the examined patients 47
Shvydchenko V.S., Malanchuk V.O., Volovar O.S., Kryzhanivska O.O. Meloxicam disperse tablets in complex treatment of patients with radicular cysts of the jaws 53

ANNIVERSARIES

Professor Koms'kyj Mark Petrovych To the 70th anniversary of the birth 61