НАУКОВО-ПРАКТИЧНИЙ ЖУРНАЛ ВІСНИК СТОМАТОЛОГІЇ

SCIENTIFIC AND PRACTICAL JOURNAL “BULLETIN OF DENTISTRY”

№ 1(122) Т47 2023

• **Заснований у грудні 1994 року** • **Виходить 4 рази на рік**

• Державна установа «Інститут стоматології та щелепно-лицевої хірургії Національної академії медичних наук України»

УДК 616.31(05)

DOI 10/35220

ISSN 2078-8916

Редакційна колегія:

Шнайдер С. А. (Одеса) *– головний редактор*
Левицький А. П. (Одеса) *– науковий редактор*
Рейзвіх О. Е. (Одеса) *– відповідальний секретар редакції*
Гулюк А. Г. (Одеса)
Ковач І. В. (Дніпро)
Горохівський В. Н. (Одеса)
Дєньга О. В. (Одеса)
Пашаєв А. Ч. (Азербайджан)
Копчак А. В. (Київ)
Савичук Н. О. (Київ)
Пиндус Т. О. (Словацька Республіка)
Скиба В. Я. (Одеса)
Скрипніков П. М. (Полтава)
Удод О. А. (Кропивницький)

Адреса редакції

65026, Одеса,
вул. Рішельєвська, 11
тел. +38 (068) 487 28 83,
Державна установа «Інститут стоматології ЩЛХ НАМН»
E-mail: **info@visnyk.od.ua**
www.visnyk.od.ua

Передплатний індекс *74108*

Засновники журналу
Державна установа «Інститут стоматології та щелепно-лицевої хірургії Національної академії медичних наук України»
Громадська організація «Асоціація стоматологів України»
Комунальне неприбуткове підприємство «Одеська обласна стоматологічна поліклініка Одеської обласної ради»

Журнал засновано 7 грудня 1994 року
Свідоцтво про реєстрацію: серія КВ, № 23891-13731ПР від 03.04.2019 р.

Мова видання
Українська, російська (для іноземних авторів) та англійська

Журнал включено до Переліку наукових фахових видань України категорії Б, в яких можуть публікуватись основні результати дисертаційних робіт, зі спеціальності 221 «Стоматологія» (Наказ МОН України № 886 від 02.07.2020 р. (додаток 4)).

Журнал «Вісник стоматології» реферується Інститутом проблем реєстрації інформації НАН України

Журнал обробляється та відображається в Українському реферативному журналі «Джерело»

Журнал індексується в системі Google Scholar, Ulrichsweb, ExLibris, CrossRef

Електронна версія журналу представлена на сайті НБУ ім. В. І. Вернадського

Рекомендовано до друку рішенням Вченої ради ДУ «ІСЩЛХ НАМН» від 27.02.2023 р. протокол № 3

Відповідальність за достовірність наведених у наукових публікаціях фактів, цитат, статистичних та інших даних несуть автори

Технічний редактор
Н. С. Кузнєцова
Коректура
Н. С. Ігнатова
Макет і комп’ютерна верстка
Н. С. Кузнєцова

Підписано до друку 28.02.2023. Формат 60х84/8. Папір офсетний. Гарнітура Times. Друк офсетний. Ум. друк. арк. 24,18. Обл.-вид.арк. 21,08. Зам. № 0523/291. Надруковано з готового оригінал-макета: ВД «Гельветика» м. Одеса, 65101, вул. Інглезі, 6/1. Тел. +38 (095) 934 48 28, +38 (097) 723 06 08 E-mail: mailbox@helvetica.ua
Одеса • Державна установа «Інститут стоматології та щелепно-лицевої хірургії Національної академії медичних наук України» • 2023

Науково-практичне видання
ВІСНИК СТОМАТОЛОГІЇ
Науково-практичний журнал
№ 1 (122) Т 47 2023

© Державна установа «Інститут стоматології та щелепно-лицевої хірургії Національної академії медичних наук України» • 2023

СТОМАТОЛОГІЯ ДИТЯЧОГО ВІКУ

УДК 616.314.2+616.716.1/.4)-007.1-053.2:611.314.018
DOI https://doi.org/10.35220/2078-8916-2023-47-1.1

Н.І. Смоляр,
доктор медичних наук, професор, кафедра ортодонтії, Львівський національний медичний університет імені Данила Галицького, вул. Пекарська 69А, м. Львів, Україна, індекс 79010, ORCID ID: 0000-0001-8593-5435, smolyar@ukr.net

М.Ю. Лесіцький,
аспірант кафедри ортодонтії, асистент кафедри стоматології дитячого віку, Львівський національний медичний університет імені Данила Галицького, вул. Пекарська 69А, м. Львів, Україна, індекс 79010, ORCID ID: 0000-0002-5973-8961, markiyanlesitskiy@gmail.com

СТАН ТВЕРДИХ ТКАНИН ТИМЧАСОВИХ ЗУБІВ У ДІТЕЙ ІЗ ЗУБОЩЕЛЕПНИМИ АНОМАЛІЯМИ

Стан твердих тканин тимчасових зубів суттєво впливає на розвиток зубощелепної системи дитини. Каріозні ураження жувальних та апроксимальних поверхонь тимчасових зубів, передчасне видалення є причинами не лише формування зубощелепних аномалій та деформацій, але й порушення функцій жування та мови, що призводить до зниження самооцінки і порушення адаптації дитини в соціумі та є негативним фактором при формуванні її особистості. Усе це обумовлює необхідність проведення профілактичних заходів та своєчасного лікування карієсу молочних зубів. ***Мета дослідження.*** *Вивчення поширеності та інтенсивності карієсу тимчасових зубів у дітей із зубощелепними аномаліями.* ***Матеріал та методи дослідження.*** *Для оцінки стану твердих тканин зубів обстежено 720 дітей віком 6-12 років м. Львова. Оцінку ураженості карієсом тимчасових зубів проводили згідно наступних показників: поширеності (у %) та інтенсивність карієсу за показником кп. Характер прикусу оцінювали за класифікаціями Енгля Е. (1889) та Калвеліса Д.А.* ***Наукова новизна.*** *У даному дослідженні було вивчено ураженість карієсом тимчасових зубів у дітей із зубощелепними аномаліями. Встановлено, що, в середньому, поширеність та інтенсиність карієсу тимчасових зубів у дітей із ЗЩА достовірно вищі порівняно із дітьми без ЗЩА. У результаті аналізу індексу інтенсивності карієсу поверхонь зубів виявлено, що, в середньому, на одну дитину із ЗЩА припадає 6,73 поверхні зуба, тоді як на одну дитину без ЗЩА – 4,29 поверхні зуба. На одну дитину із ЗЩА припадає, в середньому, 0,98 тимчасового зуба з ускладненим карієсом, тоді як на одну дитину без ЗЩА – на 78,18 %. Кількість передчасно видалених тимчасових зубів, в середньому, складало 0,26 тимчасового зуба, на одну дитину із ЗЩА та 0,07 зуба на одну дитину без ЗЩА.* ***Висновки.*** *Таким чином, отримані дані свідчать, що існує взаємозв'язок між наявністю карієсу тимчасових зубів та формуванням зубощелепних аномалій у дітей у ранньому та пізньому змінному прикусі, а також необхідності мотивації батьків до збереження стоматологічного здоров'я дітей. Схильність дитини до карієсу тимчасових зубів, може свідчити і про можливу схильність до формування зубощелепних аномалій в силу наявності порушення мінерального обміну в цілому організмі, зокрема в екосистемі порожнини рота, що обумовлює актуальність подальших досліджень.*
Ключові слова: *діти, карієс, тимчасові зуби, зубощелепні аномалії.*

N.I. Smolyar,
Doctor of Medical Sciences, Professor, Department of Orthodontics, Danylo Halytskyi Lviv National Medical University, 69A Pekarska street, Lviv, Ukraine, postal code 79010, ORCID ID: 0000-0001-8593-5435, smolyar@ukr.net

M.Yu. Lesytskiy,
Postgraduate Student at the Department of Orthodontics, Assistant at the Department of Pediatric Dentistry Danylo Halytskyi Lviv National Medical University, 69A Pekarska street, Lviv, Ukraine, postal code 79010, ORCID ID: 0000-0002-5973-8961, markiyanlesitskiy@gmail.com

FEATURES OF PHOSPHORUS-CALCIUM METABOLISM IN THE ORAL FLUID OF CHILDREN WITH DIFFERENT LEVELS OF ENAMEL RESISTANCE AND MALOCCLUSION

The condition of the hard tissues of the temporary teeth significantly affects the development of the child's dentoalveolar system. Carious lesions of the occlusal and proximal surfaces of the temporary teeth, premature loss of them are the causes not only of the formation of malocclusion and deformations, but also of disturbances of mastication and speech functions, which leads to a decrease in self-esteem and impaired adaptation of the child in society and is a negative factor in the formation of his personality. All this determines the need for preventive measures and timely treatment of dental caries. ***The purpose*** *of the investigation is to study the prevalence and intensity of dental caries of the temporary teeth in children with malocclusion.* ***Research methods****. There were examined 720 children aged 6-12 years from Lviv with the aim to assess the condition of the hard-dental tissues. Dental caries damage of the temporary teeth was assessed according to the following indicators: prevalence (in %) and intensity of dental caries according to the df index. The nature of malocclusion was assessed according to the classifications of E. Angle (1889) and D.A. Kalvelis.*

© Н.І. Смоляр, М.Ю. Лесіцький, 2023

Scientific novelty. *In this study, dental caries damage of the temporary teeth in children with malocclusion was studied. It was established that, on average, the prevalence and intensity of dental caries of the temporary teeth in children with malocclusion are significantly higher compared to children without malocclusion. As a result of the analysis of the index of caries intensity of tooth surfaces, it was found that, on average, one child with malocclusion has 6.73 tooth surfaces, while one child without malocclusion has 4.29 tooth surfaces. On average, on one child with malocclusion corresponds 0.98 temporary tooth with complicated caries, while on one child without malocclusion corresponds 78.18 % less. The number of prematurely removed temporary teeth, on average, was 0.26 temporary tooth per child with malocclusion and 0.07 tooth per child without malocclusion.* ***Conclusions.*** *Thus, the obtained data show that there is a relationship between the presence of dental caries of the temporary teeth and the formation of malocclusion in children in early and late mixed dentition, as well as the need to motivate parents to preserve the dental health of children. A child's tendency to caries of the temporary teeth may indicate a possible tendency to the formation of malocclusion due to the presence of mineral metabolism disorders in the whole body, in particular in the ecosystem of the oral cavity, which determines the relevance of further research.*
Key words: *children, dental caries, temporary teeth, malocclusion.*

Постановка проблеми. Захворюваність на карієс тимчасових зубів у дітей України на сьогодні за даними дослідників залишається на високому рівні і є актуальною проблемою до вирішення як для практичної стоматології, так і для науковців [5,10,12,13]. Дослідженнями [1] встановлено, карієс тимчасових зубів у дітей Львівської області зустрічається у 70,92-72,75 %, при чому значення інтенсивності ураження (за індексом кп) коливається від 2,71 зуба до 4,54 зуба. Дещо вищі показники виявлено у школярів м. Львова – поширеність становить 83,14 % при кп=4,66 зуба [11].

Стан твердих тканин тимчасових зубів суттєво впливає на розвиток зубощелепної системи дитини. Каріозні ураження жувальних та апроксимальних поверхонь тимчасових зубів, передчасне видалення є причинами не лише формування зубощелепних аномалій та деформацій, але й порушення функцій жування та мови, що призводить до зниження самооцінки і порушення адаптації дитини в соціумі та є негативним фактором при формуванні її особистості. Усе це обумовлює необхідність проведення профілактичних заходів та своєчасного лікування карієсу молочних зубів.

Водночас, багаточисленні вітчизняні та зарубіжні наукові дослідження свідчать, що одним із факторів ризику розвитку карієсу зубів є зубощелепні аномалії [6, 18]. Зубощелепні аномалії (ЗЩА) також відносяться до основних стоматологічних захворювань та характеризуються достатньо високою поширеністю серед дитячого населення [7, 21, 22]. Моніторинг стоматологічної захворюваності дітей України по різних регіонах свідчить про значне зростання за останні роки поширеності зубощелепних аномалій, що досягає 87,3 % [2-4,8]. Янчук О.Я., Скиба В.Я. (2019) [3] проаналізували поширеність зубощелепних аномалій у дітей України за період з 1960 по 2017 рр. Ретроспективний аналіз засвідчив, що з роками (1960-2017 рр.) показники поширеності зубощелепних аномалій у дітей України в різні періоди формування прикусу помітно зросли (тимчасовий прикус – з 38,7 % до 74,4 %; змінний прикус – з 52,4 % до 69,5 %; постійний прикус – з 45 % до 76,3 %). Автори прийшли до висновку, що в процесі формування дитячого організму тільки незначна частина аномалій піддається саморегуляції, а більшість з них зберігається і часто погіршується.

Багаточисленні вітчизняні та зарубіжні наукові дослідження свідчать, що одним із факторів ризику розвитку карієсу зубів є зубощелепні аномалії, при наявності яких створюються несприятливі умови, що ускладнюють дотримання гігієни порожнини рота [6, 9, 12, 16]. При наявності зубощелепної аномалії ускладняється догляд за порожниною рота, видаленням зубної бляшки стандартними засобами гігієни порожнини рота, що потребує додаткових зусиль зі сторони пацієнта. Розвитку карієсу зубів при наявності ЗЩА сприяє ріст рівня мікробного забруднення порожнини рота внаслідок скупчення зубного нальоту в місцях аномального розташування зубів. А зниження самоочищення порожнини рота та скупчення харчових залишків між зубами формують оптимальні умови для колонізації та розмноження кислото утворюючої мікрофлори, зокрема Str. Mutans. За рахунок синтезу глюкану відбувається міжклітинна агрегація Str. Mutans з іншими бактеріями, які присутні в бляшці, при чому глюкановий матрикс зубної бляшки перешкоджає дифузії великої кількості кислоти, яка утворюється мікроорганізмами. Це пролонгує перебування зубної бляшки на поверхні зубів, веде до вогнищевої демінералізації емалі, що призводить до карієсу зубів [9, 14, 17, 20].

Таким чином оцінка стану твердих тканин тимчасових зубів у дітей із зубощелепними аномаліями визначає потребу у профілактичній та

санаційній допомозі, що й обумовлює актуальність даного дослідження.

Мета дослідження. Вивчення поширеності та інтенсивності карієсу тимчасових зубів у дітей із зубощелепними аномаліями.

Матеріал та методи дослідження. Для оцінки стану твердих тканин зубів обстежено 720 дітей віком 6-12 років м. Львова. Оцінку ураженості карієсом тимчасових зубів проводили згідно наступних показників: поширеності (у %) та інтенсивність карієсу за показником кп. Характер прикусу (аномалії положення окремих зубів, аномалії зубних рядів, аномалії прикусу) оцінювали за класифікаціями Енгля Е. (1889) та Калвеліса Д.А (1957). Результати опрацьовані статистично з використанням критерію Стьюдента [15].

Результати дослідження. Аналіз результатів обстеження показав, що, в середньому, поширеність карієсу тимчасових зубів у дітей із ЗЩА становить 69,91±2,18 %, натомість у дітей без ЗЩА – 59,23±3,04 %, p<0,01 (рис. 1). Встановлено суттєву різницю між поширеністю карієсу тимчасових зубів у період раннього змінного прикусу у дітей із ЗЩА (89,58±1,97 %) та без ЗЩА (75,15±3,36 %), p<0,001. У період пізнього змінного прикусу ця різниця є достовірною, проте менш вираженою (46,53±3,51 % проти 31,58±4,77 %, p<0,05).

Проведений аналіз поширеності карієсу тимчасових зубів у залежності від віку показав, що у 6-7-річних дітей із ЗЩА ураженість карієсу тимчасових зубів коливається в межах 86,05±5,28 % – 94,23±3,23 %, а у дітей без ЗЩА – від 84,64±4,99 % до 86,27±4,82 %, що відповідає високому рівню (у обох групах) за критеріями ВООЗ (табл. 1). У дітей 8-9 років із ЗЩА поширеність карієсу тимчасових зубів утримується на високому рівні (90,12±3,32 % та 87,50±4,13 %), тоді як у дітей без ЗЩА є суттєво нижчою (58,82±8,44 % та 56,00±9,93 %, p1<0,001, p2<0,01). З 10 до 12 років поширеність карієсу тимчасових зубів знижується у дітей із ЗЩА та без ЗЩА (із 78,83±4,85 % до 13,70±4,02 % та із 53,13±8,82 % до7,69±5,23 %, відповідно, p1<0,001, p2<0,001), що пояснюється фізіологічною зміною зубів.

З'ясовано, що у дітей із ЗЩА інтенсивність карієсу тимчасових зубів, за середніми даними, складає 3,98±0,18 зуба, натомість у дітей без ЗЩА 3,39±0,18 зуба, p<0,05. Встановлено, що у період раннього змінного прикусу значення індексу кп у дітей із ЗЩА на 21,89 % вище порівняно із дітьми без ЗЩА, p<0,05, тоді як у період пізнього змінного прикусу – на 47,01 %, p<0,01.

У результаті аналізу індексу кпп виявлено, що, в середньому, на одну дитину із ЗЩА припадає 6,73±0,67 поверхні зуба, тоді як на одну дитину без ЗЩА – 4,29±0,58, p<0,01. У період раннього змінного прикусу значення індексу кпп у дітей із ЗЩА на 52,66 % вище порівняно із дітьми без ЗЩА, p<0,05, тоді як у період пізнього змінного прикусу – на 81,76%, p<0,01.

Детальний аналіз окремих компонентів індексу "кп" у дітей показав, що кількість каріозних зубів (к), яка припадає на одну дитину із ЗЩА дорівнює, в середньому, 3,13±0,25 каріозного зуба, а на одну дитину без ЗЩА – 2,50±0,19 каріозного зуба, p<0,05. Слід відмітити, що як у ранньому, так і в пізньому змінному прикусі достовірної різ-

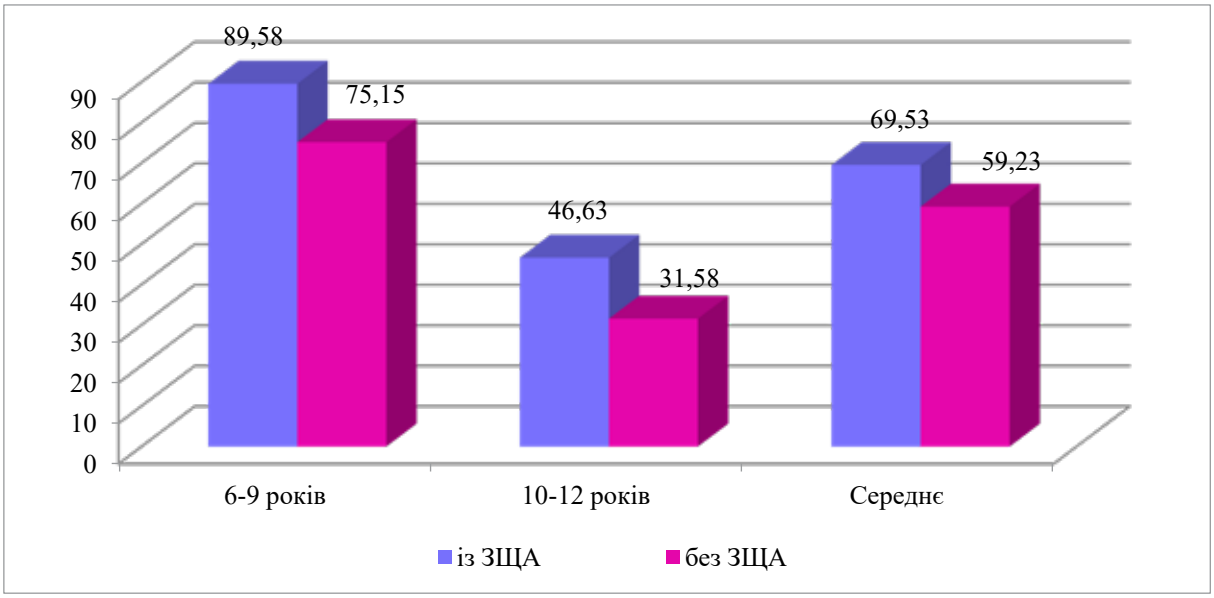

Рис. 1. Поширеність карієсу тимчасових зубів у дітей в залежності від наявності зубощелепних аномалій та віку.

Таблиця 1

Поширеність карієсу тимчасових зубів у дітей в залежності від наявності зубощелепних аномалій та віку

Вік (у роках)	Діти із ЗЩА			Діти без ЗЩА		
	обстежено дітей	виявлено дітей з карієсом	поширеність карієсу зубів (%)	обстежено дітей	виявлено дітей з карієсом	поширеність карієсу зубів (%)
6	43	37	86,05±5,28	46	55	84,64±4,99
7	52	49	94,23±3,23	44	51	86,27±4,82
8	81	73	90,12±3,32	20	34	58,82±8,44***
9	64	56	87,50±4,13	14	25	56,00±9,93**
10	71	56	78,83±4,85	17	32	53,13±8,82*
11	58	28	48,28±6,56	11	37	29,73±7,51
12	73	10	13,70±4,02	2	26	7,69±5,23
Всього	442	309	69,91±2,18	154	260	59,23±3,04**

*Примітка: p – ступінь достовірності між дітьми із ЗЩА та без ЗЩА, де: * – p<0,05, ** – p<0,01; *** – p<0,001.*

ниці у показнику "к" між дітьми із ЗЩА та без ЗЩА не виявлено. Вивчення показника запломбованих зубів (п), який свідчить про ефективність санації ротової порожнини, показало, що, в середньому, 0,90±0,27 запломбованого зуба припадає на одну дитину із ЗЩА та 0,65±0,22 запломбованого зуба – на одну дитину без ЗЩА. Встановлено, що у період раннього змінного прикусу значення показника "п" у дітей із ЗЩА на 69,70 % вище порівняно із дітьми без ЗЩА, p<0,05, тоді як у період пізнього змінного прикусу достовірної різниці між аналогічними значеннями не виявлено.

Проведений аналіз показників інтенсивності карієсу зубів у залежності від віку дитини дозволив ствердити достовірно вищі значення індексу "кп" у всіх вікових групах та індексу "кпп" у всіх групах, окрім вікової групи дітей 11 років, де різниця виявилась статистично недостовірною (табл. 2).

Вивчення структури індексу "кп" у залежності від віку показало, що найвищим цей показник виявлений у 6-річних дітей із ЗЩА та без ЗЩА (7,05±0,37 зуба та 5,88±0,41 зуба, p<0,05). Із 7 років, тобто з початком фізіологічної зміни зубів, інтенсивність карієсу тимчасових зубів у всіх дітей знижується.

Аналіз показника "к" у залежності від віку свідчить, що у дітей із ЗЩА його значення у всіх вікових групах є достовірно вищим порівняно з дітьми без ЗЩА, окрім дітей 10-11 років. При аналізі показника "п" нами встановлена лише тенденція до збільшення кількості запломбованих зубів у дітей без ЗЩА в кожній віковій групі. Цікавим виявилось те, що частка запломбованих тимчасових зубів у дітей із ЗЩА, в середньому, становить 21,36±1,96 % проти 78,64±1,96 % каріозних зубів (p<0,001), тобто в 3,68 рази більшою частка незапломбованих зубів (у дітей без ЗЩА – 26,25±2,62 % проти 73,75±2,62 % каріозних зубів, p<0,001, – у 2,81 рази). Отримані дані свідчать про нижчий рівень санації у дітей із ортодонтичною патологією.

Ігнорування лікування карієсу тимчасових зубів є причиною виникнення ускладненого карієсу, тому нами проведено вивчення кількості тимчасових зубів із ускладненим карієсом, на одну дитину, серед групи осіб із ЗЩА та без ЗЩА. Опрацювання отриманих даних показало, що, на одну дитину із ЗЩА припадає, в середньому, 0,98±0,17 тимчасового зуба з ускладненим карієсом, тоді як на одну дитину без ЗЩА – на 78,18 % менше (0,52±0,13 зуба, p<0,05).

Відсутність лікування або некваліфіковане лікування ускладненого карієсу тимчасових зубів призводить до їх передчасного видалення, що є одним із вагомих факторів ризику виникнення зубощелепних аномалій та деформацій у дітей. Нами було проаналізовано кількість передчасно видалених тимчасових зубів. Так, в середньому, 0,26±0,06 тимчасового зуба, на одну дитину із ЗЩА та 0,07±0,03 зуба на одну дитину без ЗЩА, були передчасно видалені. Найвищі показники їх встановлені у дітей 7 (0,39±0,07 зуба) та 9 (0,42±0,12 зуба) років із ортодонтичною патологією.

Таким чином, отримані дані свідчать, що існує взаємозв'язок між наявністю карієсу тимчасових зубів та формуванням зубощелепних аномалій у дітей у ранньому та пізньому змінному прикусі, що підтверджено іншими сучасними дослідженнями [12, 16, 19], а також необхідності мотивації

Таблиця 2

Структура індексу кп у обстежених дітей у залежності від віку

Вік (у роках)	К-сть дітей	кпп	кп	к		п	
				абс.	пит.вага (у %)	абс.	пит.вага (у %)
6	із ЗЩА	10,62± 0,91	7,05± 0,37	5,28± 0,51	74,89± 6,61	1,77± 0,48	25,11± 6,61
	без ЗЩА	7,62± 1,01*	5,88± 0,41*	3,85± 0,49*	65,48± 6,41	2,03± 0,41	34,52± 6,41
7	із ЗЩА	11,93± 1,35	6,08± 0,32	4,63± 0,27	76,15± 5,91	1,45± 0,53	23,85± 5,91
	без ЗЩА	7,54± 1,12*	5,18± 0,23*	3,83± 0,29*	73,94± 6,15	1,35± 0,37	26,06± 6,15
8	із ЗЩА	8,74± 0,54	5,34± 0,27	3,85± 0,29	72,10± 4,98	1,49± 0,31	27,90± 4,98
	без ЗЩА	5,82± 0,96**	4,21± 0,41*	2,97± 0,51*	70,55± 7,72	1,24± 0,37	29,45± 7,82
9	із ЗЩА	7,78± 0,58	4,24± 0,29	3,59± 0,27	84,67± 4,61	0,65± 0,22	15,33± 4,61
	без ЗЩА	4,62± 0,38***	3,37± 0,33*	2,77± 0,29*	82,20± 6,21	0,60± 0,24	17,80± 6,21
10	із ЗЩА	5,58± 0,68	3,63± 0,26	3,35± 0,45	92,29± 3,17	0,61± 0,22	7,71± 3,17
	без ЗЩА	3,70± 0,36*	2,80± 0,31*	2,64± 0,33	94,29± 3,81	0,16± 0,08	5,71± 3,81
11	із ЗЩА	1,81± 0,41	1,17± 0,12	0,88± 0,23	75,21± 5,67	0,29± 0,13	24,79± 5,67
	без ЗЩА	0,65± 0,19*	0,65± 0,19	0,47± 0,19	72,31± 7,36	0,18± 0,08	27,69± 7,36
12	із ЗЩА	0,68± 0,19	0,37± 0,08	0,34± 0,07	91,89± 3,20	0,03± 0,02	8,11± 3,20
	без ЗЩА	0,08± 0,03**	0,05± 0,03***	0,05± 0,03***	100	-	-
Всього	із ЗЩА	6,73± 0,67	3,98± 0,18	3,13± 0,25	78,64± 1,96	0,90± 0,27	21,36± 1,96
	без ЗЩА	4,29± 0,58**	3,39± 0,24*	2,50± 0,19*	73,75± 2,62	0,65± 0,22	26,25± 2,62

*Примітка: р – ступінь достовірності між дітьми із ЗЩА та без ЗЩА, де: * – р<0,05, ** – р<0,01, *** – р<0,001.*

батьків до збереження стоматологічного здоров'я дітей. У той ж час можна припустити, що схильність дитини до карієсу тимчасових зубів, може свідчити і про можливу схильність до формування зубощелепних аномалій в силу наявності порушення мінерального обміну в цілому організмі, зокрема в екосистемі порожнини рота, що обумовлює подальші дослідження.

Література:

1. Безвушко Е.В. Епідеміологічні показники карієсу зубів у дітей Львівської області / Е.В. Безвушко, Н.Л. Чухрай, Н.М. Крупник // Новини стоматології. 2007. № 1(50). 48-51.

2. Дорошенко С.І., Савонік С.М. Поширеність зубощелепних аномалій у дітей віком 4-17- ти років. *Сучасна стоматологія*. 2020. № 5. С. 70-72.

3. Епідеміологічні дослідження та моніторинг стоматологічної захворюваності у дітей України / А.О. Янчук., В.Я. Скиба, І.П. Катеринчук, С.О. Кузніченко, О.В. Скиба. Світ медицини та біології. 2019. № 2(68). С. 154-158.

4. Заяць О.Р., Ожоган З.Р. Поширеність зубощелепних аномалій у дітей Івано-Франківської області. *Сучасна стоматологія*. № 1. 2020. С. 68-72.

5. Каськова Л.Ф. Вплив антенатальних та постнатальних факторів ризику на показники карієсу тимчасових зубів / Л.Ф. Каськова, А.В. Шепеля // Український стоматологічний альманах. 2009. № 5. С. 42-46.

6. Каськова Л.Ф., Марченко К.В. Показники карієсу зубів у дітей із зубощелепними аномаліями. *Вісник ВДНЗУ “Українська медична стоматологічна академія”*. 2010. Т.10, вип.3. С. 24-27.

7. Лесіцький М.Ю. Поширеність зубощелепних аномалій серед дітей шкільного віку/ Лесіцький М.Ю., Фур М.Б., Машкаринець О.О.// *Вісник* стоматології. 2020. № 2. С. 61-66.

8. Мельник В.С., Горзов Л.Ф. Поширеність і структура зубощелепних аномалій у дітей початкових класів м. Ужгорода. *Український стоматологічний альманах*. 2019. № 2. С. 29-32.

9. Оцінка ефективності методів професійної гігієни порожнини рота під час ортодонтичного лікування / Д.Р. Головко, О.С. Головко, А.В. Марченко, Т.А Хміль (2020). – Актуальні проблеми сучасної медицини: *Вісник* Української медичної стоматологічної академії, 20(3), 47-50. https://doi.org/10.31718/2077-1096.20.3.47.

10. Савичук О.В. Показники активності карієсу тимчасових зубів у дітей-мешканців II зони радіаційного забруднення / О.В. Савичук, Ю.П. Немирович // *Науковий* вісник національного медичного університету імені О.О. Богомольця. 2008. № 2. С. 168.

11. Смоляр Н.І. Порівняльна оцінка захворюваності карієсом зубів дітей м. Львова / Н.І. Смоляр, Е.В. Безвушко, Н.Л. Чухрай // *Вісник* стоматології. 2006. № 3. С. 77-81.

12. Ураженість карієсом тимчасових зубів у дітей інтернатних закладів із зубощелепних аномалій / Н. Чухрай, Е. Безвушко, О. Колесніченко // *Вісник* стоматології, 2022. 120(3), 123–129.

13. Чухрай Н.Л. Карієс молочних зубів у дітей дошкільного та молодшого шкільного віку. *Український стоматологічний альманах*. 2010. № 2, Т.2. С. 57-60.

14. Ярова С.П., Саноян В.В. Современные концепции лечения начального кариеса зубов. *Запорожский медицинский журнал.* 2018. Том 20, No 2(107), С. 280-284.

15. Методичні рекомендації по статистичній обробці / [уклад. Смоляр Н. І., Федорів Я.М., Завойко Л. М. та ін]. – Львів, 1995. 17 с.

16. Фур М.Б. Стан твердих тканин зубів у дітей з ортодонтичною патологією зі шкіл інтернатного типу, які мешкають в гірському регіоні // М.Б. Фур // Третя науково – практична конференція «Надрокористування в Україні. Перспективи інвестування» : Матеріали конференції. – Україна, м. Трускавець, 4-7 жовтня 2016 року. – К., 2016. С. 409 – 411.

17. Analysis of the correlation between malocclusion, bad oral habits,and the caries rate in adolescent / Wang Z., Feng J., Wang Q., Yang Y., Jinping X. // Transl Pediatr 2021; 10(12): 3291-3300 | https://dx.doi.org/10.21037/tp.

18. Enamel resistance in children with malocclusions / Smolyar N., Lesitskiy M., Bezvushko E., Fur M., Gordon-Zhura G. // Georgian Medical News. – 2020. № 9. P. 37–40.

19. Kolawole K.A., Folayan M.O. Association between malocclusion, caries and oral hygiene in children 6 to 12 years old resident in suburban Nigeria // BMC Oral Health. 2019. № 19. P.262.

20. Marsh PD. In sickness and in health-what does the oral microbiome mean to us? An ecological perspective. Adv Dent Res. (2018) 29:60–5. doi: 10.1177/0022034517735295.

21. Pattern of Malocclusion in Orthodontic Patients in South-Eastern Region of Nepal / Acharya A., Bhattarai B., George D., Bhagat T. // Orthodontic Journal of Nepal. 2017. № 1,Vol. 7. P. 7-10.

22. Prevalence of Malocclusion among Female School-children Aged 12-15 Years: Saudi Arabia / Ameera Al., Navin A., Mansour K., Sultan S. // Journal of International Oral Health. 2019. Volume 11, Issue 2. P. 86-91.

References

1. Bezvushko E.V. (2007). Epidemiologichni pokaznyky kariyesy zubiv u ditey Lvivskoyi oblasti [Epidemiology of caries indicis in children of Lviv region]. *Novyny stomatologii – Dentistry news,* 1(50). 48–51.

2. Doroshenko S.I., Savonik S.M. (2020). Poshyrenist zuboshzhelepnyh anomaliy u ditey vikom 4-17 rokiv [Frequency of malooclusion in children of 4-17 years old]. *Suchasna stomatologija. – Modern Dentistry*. 5. 70-72.

3. Epidemiologichni doslidzhennja ta monitoring stomatologichnoji xahvorjuvanosti u ditej Ukrajiny [Epidemiological investigation and monitoring of stomatological morbidity in children of Ukraine] / A.O. Janchuk, V.Ja. Skyba, I.P. Katerynchuk et al. Svit medytcyny i biologiji – World of medicine and biology. 2019. № 2(68). 154-158.

4. Zajatc O.P., Orzogan Z.R. (2020). Poshyrenist zuboshchelepnyh anomalij u ditey Ivano-Frankivskoji oblasti [Frequency of malocclusion in children of Ivano-Frankivsk region]. *Suchasna stomatologija. – Modern Dentistry*. № 1. 68-72.

5. Kaskova L.F., Shepelja A.V. (2009). Vplyv antenatalnyh ta postnatalnyh factoriv ryzyku na pokaznyky karijesu tymchasovyh zubiv [Influence of the antenatal and postnatal risk factors on the indicis of dental caries of the primary teeth]. – *Ukrajinskij stomatologichnyj almanah. – Ukrainian stomatological almanah*. – № 5. C. 42-46.

6. Kaskova L.F., Marchenko K.V. (2010). Pokaznyky kariyesy zubiv u ditey iz zuboshchelepnymy anomaliyamy [Indicis of dental caries in children with malocclusion]. *Visnyk VDNZU "Ukrayinska medychna stomatologichna akademiya" – Visnyk VDNZU "Ukrainian medical stomatological academy".* 10 (3). 24-27.

7. Lesitskiy M.Yu., Fur M.B., Mashkarynets O.O. (2020). Poshyrenist zuboshchelepnyh anomaliy sered ditej shkilnoho viku [Frequency of malocclusion among schoolchildren]. "Visnyk stomatologiyi" – Visnyk stomatology, 2. 61-66.

8. Melnyk V.S., Gorzov L.F. (2019). Poshyrenist i structura zuboshchelepnyh anomaliy u ditej pochatkovyh klasiv m. Uzrhoroda [Frequency and structure of malocclusion in children of the primary classes from

Uzrhorod]. Ukrajinskij stomatologichnyj almanah. – Ukrainian stomatological almanah. 2. C. 29-32.

9. Otcinka efectyvnosti metodiv profesijnoji gigijeny porozhnyny rota pid chas ortodontychnogo likuvannja [Estimation of effectiveness of the methods of professional hygiene of the oral cavity during orthodontic treatment] / D.R. Holovko, O.S. Holovko, A.V. Marchenko, T.A. Hmil (2020) – Aktualni problem suchasnoji medytcyny: Visnyk Ukrajinskoji medychnoji stomatologichnoji medytcyny. – Actual problems of modern medicine: Visnuk of Ukrainian medical stomatological academy, 20(3), 47-50. https://doi.org/10.31718/2077-1096.20.3.47.

10. Savychuk O.V., Nemyrovich Ju. P. (2008). Pokaznyky aktyvnosti karijesy tymchasovyh zubiv u ditej-mechkantciv II zony radiatcijnoho zabrudnennja [Indicis of caries activity of the primary teeth in children living in the II zone of radiation pollution]. *Naukovyj visnyk natcionalnoho medychnoho universytetu imeni O.O. Bogomoltca. – Scientific visnik of National Medical University after Bogomoltca.* № 2. C. 168.

11. Smolyar N.I., Bezvushko E.V., Chukhray N.L. (2006). Porivnyalna otsinka zahvoryuvanosti kariyesom zubiv ditey m. Lvova [Comparing estimation of the morbidity of dental caries in children from Lviv]. "Visnyk stomatologiyi" – Visnyk stomatology, 3. 77-81.

12. Urazrenist karijesom tymchasovyh zubiv u ditej internatnyh zakladiv iz zuboshcgelepnymy anomalijamy [Morbidity of dental caries of the primary teeth in children from boarding schools with malocclusion] / N. Chukhray, E. Bezvushko, O. Kolesnichenko. *"Visnyk stomatologiyi" – Visnyk stomatology,* 2022. 120(3), 123–129.

13. Chukhray N.L. (2010). Karies molochnyh zubiv u ditey doshkilnoho ta molodshoho shkilnoho viku [Caries of the primary teeth in preschoolchildren and schoolchildren of primary school]. "Ukrayinskiy stomatologichniy almanah" – Ukrainian stomatological almanah, 2(2). 57-60.

14. Jarova S.P., Sanojan V.V. (2018). Sovremrnnaja kontceptcija ljechenija nachalnogo karijesa zubov [Modern concept of treatment of incipient dental caries]. *Zaporozrskij meditcinskij zrurnal. – Zaporozrskij medical journal*. T. 20, No 2(107), 280-284.

15. Smoliar N.I., Fedoriv Ya.M., Zavoiko L.M. (1995). Metodychni rekomendatsii po statystychnii obrobtsi [Methodical recommendations for statistical processing], 17. Lviv.

16. Fur M.B. (2016). Stan tverdyh tkanyn zubiv u ditey z ortodontychnoyu patologiyeyu zi shkil internatnoho typu, yaki meshkayut v girskomu rayoni [The state of dental hard tissues in children with orthodontic pathology from the boarding schools, living in mountain region]. "Tretya naukovo-praktychna konferentsiya "Nadrokorystuvannya v Ukraini. Perspeknyvy finansuvannya": Materialy konfetentciyi. – Ukraina, m. Truskavets, 4-7 Zovtnya 2016 roku. – K. [Third scientific and practical conferention "Sunsoil use in Ukrain. Investment prospects": Materials of the conference. – Ukraine, Truskavets, 4-7 of October 2016. – K.]. 409 – 411.

17. Analysis of the correlation between malocclusion, bad oral habits,and the caries rate in adolescent / Wang Z., Feng J., Wang Q., Yang Y., Jinping X. // Transl Pediatr 2021; 10(12): 3291-3300 | https://dx.doi.org/10.21037/tp.

18. Enamel resistance in children with malocclusions / Smolyar N., Lesitskiy M., Bezvushko E., Fur M., Gordon-Zhura G. // Georgian Medical News. 2020. № 9. P. 37–40.

19. Kolawole K.A., Folayan M.O. (2019). Association between malocclusion, caries and oral hygiene in children 6 to 12 years old resident in suburban Nigeria // BMC Oral Health. № 19. P.262.

20. Marsh PD. (2018). In sickness and in health-what does the oral microbiome mean to us? An ecological perspective. Adv Dent Res. 29:60–5. doi: 10.1177/0022034517735295.

21. Pattern of Malocclusion in Orthodontic Patients in South-Eastern Region of Nepal / Acharya A., Bhattarai B., George D., Bhagat T. // Orthodontic Journal of Nepal. 2017. № 1,Vol. 7. P. 7-10.

22. Prevalence of Malocclusion among Female Schoolchildren Aged 12-15 Years: Saudi Arabia / Ameera Al., Navin A., Mansour K., Sultan S.// Journal of International Oral Health. 2019. Volume 11, Issue 2. P. 86-91.

УДК 616.314.26:616.716.1/.4-007.1]-053.5/6
DOI https://doi.org/10.35220/2078-8916-2023-47-1.2

Н.Л. Чухрай,
доктор медичних наук, професор, завідувач кафедри ортодонтії, Львівський національний медичний університет імені Данила Галицького, вул. Пекарська 69А, м. Львів, Україна, індекс 79068, ORCID ID: 0000-0001-9585-2326, nchukhray@gmail.com

О.І. Мартовлос,
доцент кафедри терапевтичної стоматології, пародонтології та стоматології ФПДО, Львівський національний медичний університет імені Данила Галицького, вул. Пекарська 69А, м. Львів, Україна, індекс 79010, ORCID ID: 0000-0003-4833-8935, ohodovana@gmail.com

О.О. Машкаринець,
доцент кафедри ортодонтії, Львівський національний медичний університет імені Данила Галицького, вул. Пекарська 69А, м. Львів, Україна, індекс 79068, ORCID ID: 0000-0003-1811-8296, mashkarynets0@gmail.com

І.С. Дубецька-Грабоус,
доцент кафедри ортодонтії, Львівський національний медичний університет імені Данила Галицького, вул. Пекарська 69А, м. Львів, Україна, індекс 79010, ORCID ID: 0000-0002-7918-1937, dubetskaira@gmail.com

М.Б. Фур,
доцент кафедри стоматології дитячого віку, Львівський національний медичний університет імені Данила Галицького, вул. Пекарська 69А, м. Львів, Україна, індекс 79010, ORCID ID: 0000-0002-7070-7007, fuhr@ukr.net

АНОМАЛІЇ ЗУБНИХ РЯДІВ У СТРУКТУРІ ЗУБОЩЕЛЕПНИХ АНОМАЛІЙ У ДІТЕЙ ІНТЕРНАТНИХ ЗАКЛАДІВ

Епідеміологічні обстеження дітей, проведені в різних регіонах України, свідчать про високу поширеність зубощелепних аномалій у всіх вікових періодах. Серед чинників ризику, які впливають на формування ЗЩА у дитячому віці, важливе місце займають соматична патологія, екологічні, спадкові, зокрема, соціально-побутові фактори, оскільки мають суттєвий вплив стан стоматологічного здоров`я. Зубощелепні аномалії, які не виявлені та не усунені на етапі формування в тимчасовому та змінному прикусі, розвиваються у тяжкі форми в постійному прикусі. У зв'язку з цим, важливим є раннє виявлення ЗЩА та їх чинників ризику у дітей. Вихованці інтернатних закладів – категорія дітей, які вимагають особливого підходу в цьому плані, оскільки значна їх кількість має обтяжену спадковість, вроджену або набуту на ранніх етапах розвитку, соматичну та психічну патологію. Тому вивчення та аналіз поширеності зубощелепних аномалій, зокрема аномалій зубних рядів, серед різних ґруп дитячого населення, а особливо серед дітей із шкіл інтернатного типу, повинні стати основою для прогнозування та попередження тяжких форм ЗЩА. ***Мета дослідження.*** *Вивчення поширеності аномалій зубних рядів у дітей інтернатних закладів.* ***Матеріал та методи дослідження.*** *Для вивчення поширеності аномалій зубних рядів нами обстежено 528 дітей 7-12-річного віку, які проживали та навчалися в інтернатних закладах м. Львова та с. Стрілки, м. Самбора, с. Жовтанці Львівської області (основна група) та 122 дитини загальноосвітньої школи № 1 м. Львова, які склали контрольну групу. Характер аномалій зубних рядів оцінювали за класифікацією Калвеліса Д.А (1957).* ***Наукова новизна.*** *Визначено, що поширеність зубощелепних аномалій у дітей шкіл інтернатного типу є значно вищою (84,09±1,59 %) у порівнянні з дітьми із загальноосвітніх шкіл (66,39±4,28 %, p<0,001). Найчастіше у дітей із ЗЩА зустрічаються аномалії зубних рядів: в основній групі – у 93,35 % обстежених, у контрольній групі – у 60,49 %. Серед дітей основної групи із аномаліями положення окремих зубів оральне положення зустрічається, в середньому, у 18,34±6,39 %, вестибулярне положення – у 16,89±6,19 %, тортоаномалія – у 15,92±6,10 %, супраоклюзія – у 8,21±4,48 %, мезіальне положення – у 7,10±4,36 %, дистальне – у 5,63±3,69 %, інфраоклюзія – у 3,10±2,46 %, та транспозиція – у 1,14±1,12 %. Результати дослідження свідчать, що скупченість зубів як на верхній щелепі, так і на нижній визначено дещо частіше (6,52±3,88 % та 15,35±6,08 %, відповідно) у дітей основної групи в порівнянні із дітьми контрольної групи. Серед аномалій форми зубних рядів домінує звуження (12,20±5,29 %) та V – подібна форма зубного ряду (10,44±5,24 %).* ***Висновки.*** *Отже, результати проведених досліджень свідчать про високу поширеність аномалій зубних рядів у структурі ортодонтичної патології у дітей інтернатних закладів, що становить 93,35 %. Отримані дані свідчать про гостру необхідність потреби у ортодонтичному лікуванні у дітей даної категорії та необхідності раннього виявлення факторів ризику формування зубощелепних аномалій.*

Ключові слова: *діти, зубощелепні аномалії, аномалії зубних рядів.*

N.L. Chukhray,
Head of the Department of Orthodontics, Professor, Danylo Halytskyi Lviv National Medical University, 69A Pekarska street, Lviv, Ukraine, postal code 79068, ORCID ID: 0000-0001-9585-2326, nchukhray@gmail.com

O.I. Martovlos,
Associate Professor at the Department of Therapeutic Dentistry, Periodontology and Dentistry, Danylo Halytskyi Lviv National Medical University, 69A Pekarska street, Lviv, Ukraine, postal code 79010, ORCID ID: 0000-0003-4833-8935, ohodovana@gmail.com

O.O. Mashkarynets,
Associate Professor at the Department of Orthodontics, Danylo Halytskyi Lviv National Medical University, 69A Pekarska street, Lviv, Ukraine, postal code 79068, ORCID ID: 0000-0003-1811-8296, mashkarynets0@gmail.com

© Н.Л. Чухрай, О.І. Мартовлос, О.О. Машкаринець, І.С. Дубецька-Грабоус, М.Б. Фур, 2023

I.S. Dubetska-Grabous,
Associate Professor at the Department of Orthodontics, Danylo Halytskyi Lviv National Medical University, 69A Pekarska street, Lviv, Ukraine, postal code 79010, ORCID ID: 0000-0002-7918-1937, dubetskaira@gmail.com

M.B. Fur,
Associate Professor at the Department of Pediatric Dentistry, Danylo Halytskyi Lviv National Medical University, 69A Pekarska street, Lviv, Ukraine, postal code 79010, ORCID ID: 0000-0002-7070-7007, fuhr@ukr.net

ANOMALIES OF THE DENTAL ARCHES IN STUCTURE OF MALOCCLUSION IN CHILDREN FROM OF BOARDING INSTITUTIONS

Epidemiologic surveys of children conducted in different regions of Ukraine indicate a high prevalence of malocclusion in all age groups. Among the risk factors that influent on the formation of malocclusion in childhood, somatic pathology, environmental, hereditary, in particular, social and domestic factors play an important role, as they have a significant impact on dental health. Malocclusion that are not detected and eliminated at the stage of formation in the temporary and mixed dentition develop into severe forms in the permanent dentition. In this regard, it is important to identify early onset of malocclusion and its risk factors in children. Residents of boarding schools are a category of children who require a special approach in this regard, as a significant number of them have a burdened heredity, congenital or acquired at early stages of development, somatic and mental pathology. Therefore, studying and analyzing the prevalence of malocclusion, in particular anomalies of the dental arches, among different groups of children, and especially among children from boarding schools, should be the basis for predicting and preventing severe forms of malocclusion. ***The purpose of the study*** *is to study the prevalence of anomalies of the dental arches in children from boarding schools.* ***Research methods.*** *To study the prevalence of malocclusion, we examined 528 children aged 7-12 years who lived and studied in boarding schools in Lviv and the villages of Strilky, Sambir, Zhovtantsi, Lviv region (main group) and 122 children from secondary school No. 1 from Lviv, who made up the control group. The nature of malocclusion was assessed according to the classification of Kalvelis D.A. (1957).* ***Scientific novelty.*** *It was determined that the prevalence of malocclusion in children from boarding schools is significantly higher (84.09±1.59 %) compared to children from general education schools (66.39±4.28 %). Most often, anomalities of the dental arches are found in children with malocclusion: in the main group – in 93.35 % of the subjects, in the control group – in 60.49 %. Among children of the main group with anomalies of the position of individual teeth, oral position is found, on average, in 18.34±6.39 %, vestibular position – in 16.89±6, 19 %, tortoversion – in 15.92±6.10 %, supraocclusion – in 8.21±4.48 %, mesial position – in 7.10±4.36 %, distal position – in 5.63±3.69 %, infraocclusion – in 3.10±2.46 %, and transposition – in 1.14±1.12 %. The results of the study show that crowding of teeth both in the upper and lower jaws was detected somewhat more often (6.52±3.88 % and 15.35±6.08 %, respectively) in children of the main group compared to children of the control group. Among the anomalies of the dental arches, narrowing (12.20±5.29 %) and V-shaped dentition (10.44±5.24 %) dominate.* ***Conclusions.*** *The results of the study indicate a high prevalence of anomalies of the dental arches in the structure of orthodontic pathology in children of boarding schools, which is 93.35 %. The obtained data indicate an urgent need for orthodontic treatment in children of this category and the need for early detection of risk factors for the formation of malocclusion.*

Key words: *children, malocclusion, anomalies of the dental arches.*

Постановка проблеми. В останні роки значна увага приділяється вивченню поширеності зубощелепних аномалій у дітей України [1-4, 6, 9, 10]. Епідеміологічні обстеження дітей, проведені в різних регіонах України, свідчать про високу поширеність зубощелепних аномалій у всіх вікових періодах. Так, у дітей 6-7 річного віку частота ЗЩА коливається від 41,4 % до 93,5 %, у 12-річних дітей від 40,0 % до 96,7 %, а у дітей 15 років – від 43,4 % та 93,0 % [7].

У той ж час, за даними ВООЗ (2006), більше 80 % населення земної кулі до 25-ти років мають аномалію розташування зубів, а у дітей 12-ти років показник потреби в ортодонтичному лікуванні складає 70 %.

Серед чинників ризику, які впливають на формування ЗЩА, важливе місце займають соматична патологія, екологічні, спадкові, зокрема, соціально-побутові фактори, адже рівень життя та повноцінне харчування, житлово–побутові умови, атмосфера у сім'ї суттєво впливають на стан стоматологічного здоров`я дитини. Зубощелепні аномалії, які не виявлені та не усунені на етапі формування в тимчасовому та змінному прикусі, розвиваються у тяжкі форми в постійному прикусі. У зв'язку з цим, важливим є раннє виявлення ЗЩА та їх чинників ризику у дітей [11, 13].

Вихованці інтернатних закладів – це категорія дітей, які вимагають особливого підходу. Понад 80 % серед них мають різні відхилення в розвитку. Проблема діагностики стану здоров'я і фізичного розвитку цієї групи дітей складна через те, що значна їх кількість має обтяжену спадковість, вроджену або набуту на ранніх етапах розвитку, соматичну і психічну патологію. Більшість з них до приходу в інтернатні заклади росли і виховувалися в несприятливих умовах. Відомо, що емоційна нестабільність, особливо в ранньому віці, може призводити до значних відхилень у психологічному стані здоров'я, особистісному розвитку, труднощів соціалізації [5, 12].

Тому вивчення та аналіз поширеності зубощелепних аномалій, зокрема аномалій зубних рядів, серед різних ґруп дитячого населення, а особливо серед дітей шкіл інтернатного типу, повинні стати основою для проґнозування та попередження тяжких форм ЗЩА.

Мета дослідження. Вивчення поширеності аномалій зубних рядів у дітей інтернатних закладів.

Матеріал та методи дослідження. Для вивчення поширеності аномалій зубних рядів нами обстежено 528 дітей 7-12-річного віку, які проживали та навчалися в інтернатних закладах м. Львова та с. Стрілки, м. Самбора, с. Жовтанці Львівської області (основна група) та 122 дитини загальноосвітньої школи № 1 м. Львова, які склали контрольну групу. Характер аномалій зубних рядів оцінювали за класифікацією Калвеліса Д.А (1957). Результати опрацьовані статистично з використанням критерію Стьюдента [8].

Результати дослідження. Проведені дослідження свідчать, що поширеність зубощелепних аномалій у дітей шкіл-інтернатів є значно вищою (84,09±1,59 %) у порівнянні з дітьми із загальноосвітніх шкіл (66,39±4,28 %, p<0,001). Встановлено, що у дітей із ЗЩА найчастіше зустрічаються аномалії зубних рядів. При чому, в основній групі ця патологія діагностується у 93,35 % обстежених, тоді як у контрольній групі – у 60,49 %.

Відхилення у розташуванні окремого зуба по відношенню до зубної дуги впливають на форму і величину зубоальвеолярних дуг і можуть провокувати формування виражених патологій зубного ряду. Згідно класифікації Д.А. Калвеліса до структури аномалій зубних рядів входять аномалії положення окремих зубів. Проведений нами аналіз поширеності аномалій положення окремих зубів основної групи показав, що найчастіше, в середньому, у 18,34±6,39% зустрічається оральне положення. Інші аномалії положення окремих зубів виявлено у такій послідовності: вестибулярне положення – 16,89±6,19 %, тортоаномалія – 15,92±6,10 %, супраоклюзія – 8,21±4,48 %, мезіальне положення – 7,10±4,36 %, дистальне – 5,63±3,69 %, інфраоклюзія – 3,10±2,46 %, дистопія ікол – 2,03±1,81 % та транспозиція – 1,14±1,12 % (табл. 1).

Порівняльний аналіз поширеності аномалій окремих зубів у обстежених дітей по віку показав, що з 7 до 15 років кількість дітей із оральним положенням зубів зростає з 11,44±5,46 %до 29,97±8,24 %, (p>0,05), з вестибулярним положенням із 7,46±4,31 % до 25,59±7,69 %, (p<0,05), з дистальним положенням – із 5,65±3,01 % до 8,11±4,75 %, (p>0,05), мезіальним положенням – із 7,01±4,28 % до 8,90±5,10 %. Транспозиція діагностовано у дітей 9 років (у 0,60±0,59%), у 12 років – 1,48±1,46 % та у 15 – 2,46±2,42 %. Слід зазначити, що при аналізі показників поширеності аномалій положення зубів не спостерігалась якась визначена тенденція аномалії. Наприклад, пік тортоаномалій припадає на 7 років (18,63±6,44 %) з наступним різким падінням до 11,81±5,56 % у 9 років та поступовим ростом до 15 річного віку – 17,21±6,16 %. Поширеність супраоклюзій зростає з 7 до 12 років; з 4,43±3,53 % до 12,66±5,32 %, а до 15 років знижується до 9,68±5,28 %.

Аналіз отриманих результатів показав, що скупченість зубів як на верхній щелепі (6,52±3,88 %), так і на нижній (15,35±6,08 %) визначено дещо частіше у дітей основної групи в порівнянні із дітьми контрольної групи (рис. 1).

Таблиця 1

Аномалії положення окремих зубів у дітей з урахуванням віку (у %)

Вік (у роках)	Сагітальна площина		Вертикальна площина		Трансверзальна площина		торто аномалія	транс-позиція
	вести-булярне	оральне	супра-оклюзія	інфра оклюзія	мезіальне	дистальне		
7	7,46± 4,31	11,44± 5,46	4,43± 3,53	-	7,01± 4,28	5,65± 3,01	18,63± 6,44	-
9	14,50± 6,04*	11,25± 5,29*	6,07± 3,80*	3,78± 2,81*	6,61± 4,20*	4,42± 3,56*	11,81± 5,56*	0,60± 0,59*
12	20,00± 6,72*	20,69± 6,55*	12,66± 5,32*	3,70± 3,18*	5,87± 3,86*	4,36± 3,43*	16,02± 6,25*	1,48± 1,46*
15	25,59± 7,69**	29,97± 8,24*	9,68± 5,28*	4,92± 3,83*	8,90± 5,10*	8,11± 4,75*	17,21± 6,16*	2,46± 2,42*
Всього	16,89± 6,19*	18,34± 6,39*	8,21± 4,48*	3,10± 2,46*	7,10± 4,36*	5,64± 3,69*	15,92± 6,10*	1,14± 1,12*

*Примітка: ступінь достовірності між показниками по відношенню до дітей 7 років *– *– p>0,05, ** – p<0,05.*

Рис. 1. Дівчина І., 14 років. Діагноз: Скупченість фронтальних зубів нижнього зубного ряду, вестибулярне положення 23 зуба, язикове положення 42 зуба

Аналіз результатів дослідження в залежності від віку показав, що з 7 до 15 років поширеність скупченості зубів має тенденцію до зростання на обох зубних рядах, що може бути обумовлено відсутністю саморегуляції під час росту дітей шкіл – інтернатів. Пік поширеності скупченості встановлено у дітей 15 років на обох щелепах (табл. 2).

Серед аномалій форми зубних рядів домінує звуження (12,20±5,29 %) та V – подібна форма зубного ряду (10,44±5,24 %), сідлоподібна форма зустрічається у 6,78±4,28 %, чотирикутна форма та асиметрія зубного ряду – у 9,68±4,88 % та 9,26±5,09 %, відповідно (табл. 3).

Аналіз поширеності аномалій форм зубного ряду в залежності від віку показав, що у дітей з 7 до 15 років збільшується частота сідлоподібного зубного ряду на 18,61 %, звуження зубного ряду – на 25,59 %, протрузії фронтальних зубів верхньої щелепи – на 49,96 %, а чотирикутного зубного ряду – в 2,54 рази. Незначний відсоток саморегуляції виявлений лише при V – подібному зубному ряді та асиметрії, тобто з 7 до 15 років поширеність цієї аномалії зубного ряду зменшується на 31,49 %.

Отже, результати проведених досліджень свідчать про високу поширеність аномалій зубних рядів у структурі ортодонтичної патології у дітей інтернатних закладів, що становить 93,35 %. Серед аномалій окремих зубі найчастіше діагностовано вестибулярне положення та тортоаномалія (у 16,89±6,19 % та 15,92±6,10 % обстежених, відповідно). Аналіз отриманих даних свідчить, що скупченість зубів на нижній щелепі зустрічається у 2,35 рази частіше у порівнянні із верхньою щелепою (15,35±6,08 % проти 6,52±3,88 %). Серед аномалій форми зубних рядів домінує протрузія верхніх фронтальних зубів (17,24±6,49 %), серед аномалій форми зубного ряду найчастіше зустрічається V – подібна та звужена форма (10,44±5,24 % та у 12,20±5,29 %, відповідно).

Таблиця 2

Поширеність скупченості зубів серед дітей в залежності від віку

Зубний ряд	Поширеність скупченості (у %)				
	7	9	12	15	Загалом
верхній	2,17±1,73	5,21±3,80	8,14±4,53	10,57±5,47	6,52±3,88
нижній	9,02±4,57	16,30±6,31	17,21±6,35	18,87±7,09	15,35±6,08
p	>0,05	>0,05	>0,05	>0,05	>0,05

Примітка: p – ступінь достовірності між показниками скупченості зубів на верхньому та нижньому зубному рядах.

Таблиця 3

Аномалії форми зубних рядів у дітей в залежності від віку (у %)

Вік (у роках)	Форма зубного ряду					
	звуження	V-подібна	сідлоподібна	протрузія	чотирикутна	Асиметрія
7	12,99± 5,37	12,99± 5,37	6,93± 4,39	13,43± 5,85	6,32± 4,01	7,54± 4,45
9	7,72± 4,13*	10,29± 5,28*	6,28± 4,18*	16,24± 6,43*	7,35± 4,27*	11,98± 5,58*
12	11,78± 5,09*	9,58± 4,86*	5,67± 3,77*	19,14± 6,63*	8,99± 4,70 *	8,96± 4,75 *
15	16,31± 6,55*	8,90± 5,10*	8,22± 4,77*	20,14± 7,05 *	16,07± 6,54*	8,57± 5,56*
Всього	12,20± 5,29*	10,44± 5,24*	6,78± 4,28*	17,24± 6,49*	9,68± 4,88*	9,26± 5,09*

*Примітки: * – ступінь достовірності по відношенню до дітей 7-ми років *–p>0,05., ** – p<0,05.*

Отримані дані свідчать про гостру необхідність потреби у ортодонтичному лікуванні у дітей даної категорії та необхідності раннього виявлення факторів ризику формування зубощелепних аномалій.

Література:

1. Мельник В.С., Горзов Л.Ф., Рівіс О.Ю., Ізай М.Е. Аналіз поширеності зубощелепних аномалій у дітей шкільного віку м. Ужгорода. *Український стоматологічний альманах*. 2021. № 4. С. 53-59.
2. Суслова О.В., Железняк Н.А., Стеценко Д.В. [та ін.]. Аномалии зубных рядов в структуре зубочелюстных аномалий у детей 7-18 лет. *Вісник стоматології*. 2019. № 1. Том 31. С. 57-59.
3. Безвушко Е. В., Чухрай Н. Л., Джасер Ахмад Хатем. Частота та структура ортодонтичної патології у дітей з регіону з підвищеним вмістом фтору у питній воді. *Вісник стоматології*. 2012. № 1. С. 66–68.
4. Бойцанюк С.І., Фалінський М.М., Островський П.Ю. Поширеність зубощелепних аномалій серед дітей шкільного віку міста Тернопіль. *Young scientist.* 2017. № 5. С. 57-59.
5. Пипа Л. В., Філик А. В., Лук'янович І. Л., Пілюйко Н. В. [та ін.]. Вплив санаторно-курортного лікування дітей школи інтернату на їх психологічні та соматичні параметри. *Современная педиатрия*. 2014. № 3(59). С. 33–39.
6. Лесіцький М.Ю., Фур М.Б., Машкаринець О.О. Поширеність зубощелепних аномалій серед дітей шкільного віку. *Вісник стоматології*. 2020. № 2(111). Т.36. С. 61-66.
7. Макєєв В. Ф., Мірчук Б. М., Завойко О. Б. Частота зубощелепних аномалій та стан гігієни порожнини рота у школярів м. Львова. *Вісник* стоматології. 2007. № 3. С. 32–34.
8. Методичні рекомендації по статистичній обробці / Смоляр Н. І., [та ін]. Львів, 1995. 17 с.
9. Ославський М. О. Розповсюдженість та види зубощелепних аномалій у дітей м. Одеси. *Вісник* стоматології. 2010. № 1. С. 38–40.
10. Потапчук А. М., Рівіс О. Ю., Зомбор К. В. Поширеність зубощелепних аномалій серед дітей шкільного віку Закарпатської області. *Проблеми клінічної педіатрії.* 2013. № 1. С. 58–63.
11. Чухрай Н.Л., Савчин С.В. Поширеність зубощелепних аномалій у дітей із мононуклеозом. *Вісник стоматології.* 2022. Т. 118. № 1. С. 67-71.
12. Шевелер О. В. Діагностична робота в системі супроводу вихованців інтернатних закладів. *Науковий вісник Ужгородського національного університету*. 2014. № 30. С. 183–186.
13. Willems G., Bruyne I. De, Verdonck A., et al. Prevalence of dentofacial characteristics in a Belgian orthodontic population. Clin. Oral Investig. 2001. Vol. 5, № 4. P. 220–226.

References

1. Melnyk, B.C., Gorzov, L.F., Rivis O.Ju., & Izaj M.E. (2021). Analiz poshyrynosti zuboshchelepnyh anomalij u ditej shkilnogo viku m. Uzhhoroda [Frequency of malocclusion in schoolchildren from Uzhhorod]. *Ukrai'ns'kyj stomatologichnyj al'manah – Ukrainian dental Almanac,* 4, 53-59 [in Ukrainian].
2. Suslova, O.V., Zhelesnjak, N.A., & Stetsenko, D.V. [et al.] (2019). Anomaliji zubnyh rjadov v structure zubocheljustnyh anomalij u detej 7-18 let [Anomalies of the dental arches in structure of malocclusion in chidren of 7-18 years old]. *Visnyk stomatologii' – Bulletin of Dentistry,* 1, 31, 57-59 [in Ukrainian].
3. Bezvushko, E.V., Chuhraj, N.L., & Zhaser Ahmad Hatem. (2012). Chastota ta structura ortodontychnoji patologiji u ditej z rajonu z pidvyshchenym vmistom ftoru u pytnij void. [Frequency and structure of orthodontic pathology in children with increased level of fluoride in drinking water] *Visnyk stomatologii' – Bulletin of Dentistry,* 1. 66–68 [in Ukrainian].
4. Bojtsanjuk, S.I., Falinskij, M.M., & Ostrovskij, P.Ju. (2017) Poshyrenist zuboshchelepnyh anomalij sered ditej shkilnoho viku mista Ternopil [Frequency of malocclusion among schoolchildren from Ternopil]. *Jang Scientist – Young scientist*, 5, 57-59 [in Ukrainian].
5. Pypa, L.V., Filyk, A.V., Lukjanovych, I.L., & Piljujko, N.V. [et al.] (2014).Vplyv sanatorno-kurortnoho likuvannja ditej shkoly internaut na jih psyhologichni ta somatichni parametry [Effect of sanatorium-resort treatment of boarding school children on their psychological and somatic parameters]. *Sovremennaja pediatrija – Modern pediatry*, 3(59), 33–39 [in Ukrainian].
6. Lesitskij, M.Ju., Fuhr, M.B., & Mashkarynets, O.O. (2020). Poshyrenist zuboshchelepnyh anomalij sered ditej shkilnoho viku [Frequency of malocclusion among schoolchildren]. *Visnyk stomatologii' – Bulletin of Dentistry,* 2(111), 36, 61-66 [in Ukrainian].
7. Makejev, V.F., Mirchuk, B.M., & Zavojko, O.B. (2007). Chastota zuboshchelepnyh anomalij ta stan gigijeny poroznyny rota u shkoljariv m. Lvova [Frequency of malocclusion and the state of oral hygiene in children from Lviv]. *Visnyk stomatologii' – Bulletin of Dentistry,* 3, 32–34 [in Ukrainian].
8. Smoliar, N.I., Fedoriv, Ya.M., & Zavoiko, L.M. (1995). *Metodychni rekomendatsii po statystychnii obrobtsi [Methodical recommendations for statistical processing]*, Lviv [in Ukrainian].
9. Oslavskij, M.O. (2010). Rozpovsjudgenist ta vydy zuboshchelepnyh anomalij u ditej m. Odesy [Frequency and types of malocclusion in children from Odesa]. *Visnyk stomatologii' – Bulletin of Dentistry, 1*, 38–40 [in Ukrainian].
10. Potapchuk, A.M., Rivis, O.Ju., & Zombor, K.V. (2013). Poshyrenist zuboshchelepnyh anomalij sered ditej shkilnoho viku Zakarpatskoji oblasti [Frequency of malocclusion among schoolchildren from Zakarpattia

region]. *Problemy klinichnoji pediatriji – Problems of clinical pediatry,* 1, 58–63 [in Ukrainian].

11. Chuhraj, N.L., & Savchyn, S.V. (2022). Poshyrenist zuboshchelepnyh anomalij u ditej z mononukleozom [Frequency of malocclusion in schoolchildren with mononucleosis]. *Visnyk stomatologii' – Bulletin of Dentistry,* 118, 1, 67-71 [in Ukrainian].

12. Sheveler, O.V. (2014). Diagnostychna rovota v systemi suprovodu vyhovantsiv internatnyh zakladiv [Diagnostic work in the system of support for children in boarding schools]. *Naukovyj visnyk Uzhhorodskoho natsionalnoho universytetu – Scientific Bulletin of Uzhhorod National University*, 30, 183–186 [in Ukrainian].

13. Willems, G., Bruyne, I. De, Verdonck, A., & et al. (2001). Prevalence of dentofacial characteristics in a Belgian orthodontic population Clin. Oral Investig, 5, 4, 220–226.

УДК [616.31-08-039.71]:[616-053.5]
DOI https://doi.org/10.35220/2078-8916-2023-47-1.3

М.І. Веліков,
аспірант, Одеський національний медичний університет, Валіховський провулок, 2, м. Одеса, Україна, індекс 65000

О.В. Дєньга,
доктор медичних наук, професор, Державна установа «Інститут стоматології та щелепно-лицевої хірургії Національної академії медичних наук України», вул. Рішельєвська, 11, м. Одеса, Україна, індекс 65026

ЕФЕКТИВНІСТЬ СТОМАТОЛОГІЧНОЇ ПРОФІЛАКТИКИ У ДІТЕЙ, ЯКІ ПРОЖИВАЮТЬ В ПРИДУНАВ'Ї

Мета роботи. *Оцінити клінічний ефект запропонованої профілактики основних стоматологічних захворювань на стоматологічний стан дітей Придунав'я.* ***Матеріали і методи.*** *Запропонований лікувально-профілактичний комплекс для дітей 6 та 12 років, які проживають в Придунав'ї, включав адаптогенні, протизапальні, антиоксидантні, мембраностабілізуючі та ремінералізуючі препарати.* ***Результати та їх обговорення.*** *В ході дослідження було встановлено, що цей комплекс показав високу ефективність при лікуванні основних стоматологічних захворювань у дітей. Зокрема, за 2 роки спостереження карієспрофілактична ефективність комплексу у дітей 6 років досягла 40,8 %, а у 12-річних – 51,29 %. Індекс РМА % знизився в 1,87 рази у 6-річних дітей, а у дітей 12 років – в 2,5 рази. Також за 2 роки спостереження виявлено суттєве зниження індексів кровоточивості та Шиллера-Писарєва у 6-річних та 12-річних дітей. Крім того, за цей період в основній групі спостерігалося покращення рівня гігієни порожнини рота, що було відображене у зменшенні індексів Silness-Loe та Stallard. Діти груп порівняння, які отримували тільки базову терапію, не мали достовірних змін в показниках за 2 роки спостереження.* ***Висновки****. Отже, лікувально-профілактичний комплекс, який містив адаптогени, протизапальні, антиоксидантні, мембраностабілізуючі та ремінералізуючі препарати, показав високу ефективність при лікуванні основних стоматологічних захворювань у дітей 6 та 12 років, які проживають в Придунав'ї. За результатами 2-річного спостереження в основній групі дітей спостерігалась стабілізація та покращення показників стоматологічного здоров'я, зниження рівня карієспрофілактичних показників та зменшення показників запального процесу в тканинах пародонту. Таким чином, можна вважати, що запропонований лікувально-профілактичний комплекс є ефективним для здоров'я дітей Придунав'я та може бути використаний при проведенні стоматологічної профілактики.*
Ключові слова: *діти Придунав'я, стоматологічні захворювання, профілактика.*

N.I. Velikov,
Graduate Student, Odessa National Medical University, 2 Valikhovsky lane, Odessa, Ukraine, postal code 65000

O.V. Denga,
doctor of Medical Sciences, Professor, state institution "Institute of Dentistry and maxillofacial surgery of the National Academy of Medical Sciences of Ukraine", 11 Richelevskaya street, Odessa, Ukraine, postal code 65026

EFFICACY OF DENTAL PREVENTION IN CHILDREN LIVING IN THE DANUBE REGION

Purpose of the work. *To evaluate the clinical effect of the proposed Prevention of major dental diseases on the dental condition of children in the Danube Region.* ***Materials and methods****. The proposed therapeutic and preventive complex for children aged 6 and 12 living in the Danube region included adaptogenic, anti-inflammatory, antioxidant, membrane-stabilizing, and remineralizing agents.* ***Results and their discussion****. The study showed that this complex was highly effective in treating common dental conditions in children. Specifically, over 2 years of observation, the caries prophylactic effectiveness of the complex reached 40.8 % in 6-year-olds and 51.29 % in 12-year-olds. The PMA% index decreased by 1.87 times in 6-year-olds and by 2.5 times in 12-year-olds. There was also a significant reduction in bleeding and Schiller-Pisarev indexes in both age groups over the 2-year period. Additionally, the level of oral hygiene significantly improved in the intervention group, as reflected in the decrease of Silness-Loe and Stallard indices. In comparison, children in the control groups who received only basic therapy showed no significant changes in the measured indicators over the 2-year observation period.* ***Conclusions.*** *So, the therapeutic and preventive complex, which contained adaptogens, anti-inflammatory, antioxidant, membrane-stabilizing and remineralizing drugs, showed high efficiency in the treatment of major dental diseases in children aged 6 and 12 years living in the Danube Region. according to the results of 2-year follow-up, the main group of children showed stabilization and improvement of dental health indicators, a decrease in the level of caries prevention indicators and a decrease in the indicators of the inflammatory process in periodontal tissues. Thus, we can assume that the proposed therapeutic and preventive complex is effective for the health of children in the Danube Region and can be used for dental prevention.*
Key words: *children of the Danube region, dental diseases, prevention.*

Придунав'я є унікальним районом Одеської області, розташованим на південно-західній частині Причорноморської низини і має широкі транспортні зв'язки та розвинутий агропромисловий комплекс, які безумовно впливають на формування загального та стоматологічного здоров'я дітей та дорослих [1, 2]. Однією з особливостей регіону є мультиетнічний склад

© М.І. Веліков, О.В. Дєньга, 2023

населення. Проте, проблеми, такі як дефіцит якісної питної води та незадовільний розвиток системи первинної медико-санітарної допомоги, включаючи мережу закладів по наданню стоматологічної допомоги дитячому населенню [3, 4, 5], залишаються характерними для регіону. Досі не проводилось систематичного дослідження стоматологічного здоров'я дітей Придунав'я.

Мета даного дослідження. Оцінити клінічний ефект запропонованої профілактики основних стоматологічних захворювань на стоматологічний стан дітей Придунав'я.

Матеріали і методи. Для оцінки впливу запропонованої профілактики стоматологічних захворювань на стан стоматологічного здоров'я дітей Придунав'я було обстежено 97 дітей у віці 6 (50 осіб) та 12 років (47 осіб). Діти з групи порівняння були піддані санації порожнини рота та професійній гігієні, а діти основної групи додатково отримували комплекс препаратів, який містив адаптогени, протизапальні, антиоксидантні, мембраностабілізуючі та ремінералізуючі компоненти [6]. Комплекс включав «Кверцетин-гранули з пектином» (ПАТ НВЦ «Борщагівський ХФЗ», Україна) у дозі 1 таблетки на добу, комплекс вітамінів і мінералів «Алфавіт-школяр» (Вітаміни АОА, Україна) у дозі 1 таблетки на добу та зубну пасту R.O.C.S.

Оцінка ефективності профілактики стоматологічних захворювань проводилась на основі індексу КПВ, приросту карієсу за рік, показників стану порожнини рота та індексів гігієни порожнини рота [96, 119].

Результати та їх обговорення. У таблиці 1 представлені результати впливу лікувально-профілактичного комплексу (ЛПК) на показники твердих тканин зубів 6-річних дітей, а в таблиці 2 – на показники твердих тканин зубів 12-річних дітей.

$$КПЕ = 100 - \frac{0{,}32 \cdot 100}{0{,}54} = 40{,}8\ \%$$

У дітей 6-річного віку, які отримували ЛПК, індекс КПВз за 2 роки збільшився в 2,5 рази, тоді як в групі порівняння цей показник збільшився практично в 3 рази (табл. 1). Це свідчить про досить високу ефективність комплексу в профілактиці карієсу, яка становила 40,8 %.

У дітей 12-річного віку, які отримували лікувально-профілактичний комплекс, індекс КПВз за 2 роки збільшився в 1,18 рази, тоді як в групі порівняння, де проводилася тільки базова терапія, індекс збільшився в 1,34 рази (табл. 2). Карієспрофілактична ефективність комплексу в цьому випадку склала 51,29 %.

$$КПЕ = 100 - \frac{0{,}38 \cdot 100}{0{,}78} = 51{,}29\ \%$$

При застосуванні лікувально-профілактичного комплексу у дітей 6 років з Придунав'я було виявлено зниження пародонтального індексу РМА % в 1,87 рази вже через 1 рік спостережень, який залишався на цьому рівні і через 2 роки. Індекс кровоточивості в основній групі зменшився в 2,28 рази, а Шиллера-Писарєва (Ш-П) – в 1,67 рази через 1 рік спостережень, а пізніше знизився майже в 2 рази. Проте в групі порівняння ці показники за 2 роки спостереження тільки збільшувались (табл. 3).

Під час проведення спостережень за дітьми віком 12 років, які проживають в Придунав'ї, було встановлено, що в основній групі, яка отримувала лікувально-профілактичний комплекс, індекс РМА % протягом 2-х років спостереження зменшився в 2,5 рази, індекс кровоточивості – в 2,58

Таблиця 1

Динаміка показників твердих тканин зубів (КПВз) у дітей 6 років, що проживають в Придунав'ї

Група Терміни спостереження	Основна група n=28	Група порівняння n=22
Вихідний стан	0,21±0,03 p>0,05	0,28±0,03
Через 6 місяців	0,31±0,03 p=0,05	0,42±0,04
Через 1 рік	0,39±0,04 p<0,05	0,56±0,05
Через 1,5 роки	0,41±0,04 p<0,05	0,71±0,06
Через 2 роки	0,53±0,04 p<0,05	0,82±0,07

Примітка: p – показник достовірності відмінності від групи порівняння

Таблиця 2

Динаміка показників твердих тканин зубів (КПВз) у дітей 12 років, що проживають в Придунав'ї

Терміни спостереження / Група	Основна група n=26	Група порівняння n=21
Вихідний стан	2,11±0,20	2,23±0,21
Через 6 місяців	2,21±0,19	2,35±0,24
Через 1 рік	2,32±0,25	2,73±0,26
Через 1,5 роки	2,38±0,26	2,87±0,27
Через 2 роки	2,49±0,25	3,01±0,29

Таблиця 3

Динаміка показників тканин пародонту у дітей 6 років, що проживають в Придунав'ї

Терміни спостереження / Група		Основна група n=28	Група порівняння n=22
Вихідний стан	РМА, %	10,87	10,91
	Кровоточивість	0,16±0,02 p>0,05	0,19±0,02
	Ш-П	1,22±0,10 p>0,05	1,31±0,12
Через 6 місяців	РМА, %	6,3	8,5
	Кровоточивість	0,09±0,01 p>0,05	0,11±0,01
	Ш-П	0,61±0,10 p>0,05	0,92±0,10
Через 1 рік	РМА, %	5,8	9,6
	Кровоточивість	0,07±0,01 p<0,05	0,21±0,02
	Ш-П	0,73±0,11 p>0,05	0,98±0,10
Через 1,5 роки	РМА, %	6,0	10,3
	Кровоточивість	0,08±0,01 p<0,05	0,33±0,03
	Ш-П	0,61±0,10 p<0,05	1,25±0,10
Через 2 роки	РМА, %	6,1	11,5
	Кровоточивість	0,08±0,01 p<0,05	0,41±0,03
	Ш-П	0,59±0,10 p<0,05	1,42±0,15

Примітка: p – показник достовірності відмінності від групи порівняння

рази, а індекс Ш-П – в 1,27 рази. У групі порівняння, діти якої отримували лише базову терапію, такі зміни не були виявлені (табл. 4).

Показники гігієни порожнини рота у дітей були оцінені за допомогою гігієнічних показників Silness-Loe та Stallard. У дітей основної групи за 2 роки спостережень гігієнічні показники знизилися відповідно в 2 рази та 1,89 рази. У той же час у дітей групи порівняння достовірних змін за 2 роки не спостерігалось (табл. 5).

Під час оцінки рівня гігієни порожнини рота у дітей віком 12 років, які отримували ЛПК, було виявлено покращення індексу Silness-Loe в 2,25 рази та індексу Stallard – в 2,51 рази за 2 роки спостереження. При цьому, показники рівня гігієни у групі порівняння за той же період не зазнали достовірних змін (табл. 6).

Висновки. Отже, лікувально-профілактичний комплекс, який містив адаптогени, протизапальні, антиоксидантні, мембраностабілізуючі та ремінералізуючі препарати, показав високу ефективність при лікуванні основних стоматологічних захворювань у дітей 6 та 12 років, які проживають в Придунав'ї. За результатами 2-річного спо-

Таблиця 4

Динаміка показників тканин пародонту у дітей 12 років, що проживають в Придунав'ї

Терміни спостереження / Група		Основна група n=26	Група порівняння n=21
Вихідний стан	РМА, %	15,35	15,96
	Кровоточивість	0,31±0,03 p>0,05	0,42±0,04
	Ш-П	1,42±0,15 p>0,05	1,53±0,16
Через 6 місяців	РМА, %	5,41	10,43
	Кровоточивість	0,06±0,01 p<0,05	0,22±0,02
	Ш-П	0,92±0,10 p>0,05	1,32±0,12
Через 1 рік	РМА, %	6,05	11,56
	Кровоточивість	0,09±0,01 p<0,05	0,31±0,03
	Ш-П	1,02±0,10 p<0,05	1,49±0,15
Через 1,5 роки	РМА, %	6,13	15,31
	Кровоточивість	0,11±0,01 p<0,05	0,41 ± 0,04
	Ш-П	1,11±0,10 p<0,05	1,56±0,15
Через 2 роки	РМА, %	6,22	16,42
	Кровоточивість	0,12±0,01 p<0,05	0,4 ±0,04
	Ш-П	1,12±0,11 p<0,05	1,63±0,17

Примітка р – показник достовірності відмінності від групи порівняння

Таблиця 5

Динаміка показників гігієни у дітей 6 років, що проживають в Придунав'ї

Терміни спостереження / Група		Основна група n=28	Група порівняння n=22
Вихідний стан	S-Loe	1,47±0,16 p>0,05	1,53±0,15
	Stallard	1,61±0,17 p>0,05	1,68±0,18
Через 6 місяців	S-Loe	1,03±0,10 p>0,05	1,25±0,14
	Stallard	1,02±0,11 p>0,05	1,28±0,14
Через 1 рік	S-Loe	0,91±0,10 p<0,05	1,38±0,15
	Stallard	1,13±0,12 p<0,05	1,49±0,15
Через 1,5 роки	S-Loe	0,95±0,10 p<0,05	1,52±0,15
	Stallard	0,96±0,10 p<0,05	1,56±0,16
Через 2 роки	S-Loe	0,73±0,10 p<0,05	1,64±0,17
	Stallard	0,85±0,10 p<0,05	1,67±0,16

Примітка р – показник достовірності відмінності від групи порівняння

Таблиця 6

Динаміка показників гігієни у дітей 12 років, що проживають в Придунав'ї

Терміни спостереження / Група		Основна група n=26	Група порівняння n=21
Вихідний стан	S-Loe	1,15±0,12 p>0,05	1,21±0,13
	Stallard	1,59±0,16 p>0,05	1,63±0,17
Через 6 місяців	S-Loe	0,61±0,08 p<0,05	0,96±0,10
	Stallard	0,59±0,08 p<0,05	0,98±0,10
Через 1 рік	S-Loe	0,53±0,07 p<0,05	1,01±0,10
	Stallard	0,61±0,07 p<0,05	1,23±0,12
Через 1,5 роки	S-Loe	0,45±0,06 p<0,05	1,25±0,11
	Stallard	0,53±0,08 p<0,05	1,35±0,12
Через 2 роки	S-Loe	0,51±0,06 p<0,05	1,39±0,12
	Stallard	0,62±0,08 p<0,05	1,65±0,16

Примітка p – показник достовірності відмінності від групи порівняння

стереження в основній групі дітей спостерігалась стабілізація та покращення показників стоматологічного здоров'я, зниження рівня карієспрофілактичних показників та зменшення показників запального процесу в тканинах пародонту. Таким чином, можна вважати, що запропонований лікувально-профілактичний комплекс є ефективним для здоров'я дітей Придунав'я та може бути використаний при проведенні стоматологічної профілактики.

Література

1. Ковальчук Л.Й., Надворный Н.Н. Стратегия и тактика санитарно-гигиенических и медико-экологических исследований украинского Придунавья. *Актуальные проблемы транспортной медицины*. 2013. № 4 (34). С. 032-036.
2. Задорожная И.В., Поворознюк В.В. Распространенность и интенсивность кариеса зубов у детей Украины: результаты клинико-эпидемиологического обследования. *Боль. Суставы. Позвоночник*. 2014. № 1-2 (13-14). С. 26-29.
3. Мокієнко А. В., Ковальчук Л. Й. Обґрунтування досліджень впливу водного фактора на здоров'я населення (огляд літератури). *Гігієна населених місць*. 2014. Вип. 64. С. 67-76.
4. Ковальчук Л.Й., Мокієнко А.В. Гігієнічна оцінка стану водних об'єктів у місцях водокористування населення українського Придунав'я. *Медичні перспективи.* 2015. Т. 20. № 1. С. 132-139.
5. Якубова И.И., Кузьмина В.А. Ранний детский кариес. состояние проблемы в Украине. *Современная стоматология*. 2017. № 1 (85). С. 48.
6. Ермуханова Г.Т., Кабулбеков А.А. Принципы профилактики стоматологических заболеваний у детей в современных условиях. *Вестник КазНМУ.* 2014. № 3. С. 3.

References:

1. Koval'chuk L.Y., & Nadvornyy N.N. (2013). Strategiya i taktika sanitarno-gigienicheskikh i medikoekologicheskikh issledovaniy ukrainskogo Pridunav'ya. [Strategy and tactics of sanitary-hygienic and medical-ecological research of the Ukrainian Danube region]. *Aktual'nye problemy transportnoy meditsiny – Actual problems of transport medicine*, 4 (34), 032-036 [in Russian].
2. Zadorozhnaya I.V., & Povoroznyuk V.V (2014). Rasprostranennost' i intensivnost' kariesa zubov u detey Ukrainy: rezul'taty kliniko-epidemiologicheskogo obsledovaniya [Prevalence and intensity of dental caries in children of Ukraine: results of clinical and epidemiological examination]. Bol'. Sustavy. Pozvonochnik – *Pain. Joints. Spine*, 1-2 (13-14), 26-29 [in Russian].
3. Mokijenko A. V., & Koval'chuk L. J. (2014). Obg'runtuvannja doslidzhen' vplyvu vodnogo faktora na

zdorov'ja naselennja (ogljad literatury) [Substantiation of studies on the influence of the water factor on public health (literature review)]. Gigijena naselenyh misc' – *Hygiene of populated areas,* 64, 67-76 [in Ukrainian].

4. Koval'chuk L.J., & Mokijenko A.V. (2015). Gigijenichna ocinka stanu vodnyh ob'jektiv u miscjah vodokorystuvannja naselennja ukrai'ns'kogo Prydunav'ja [Hygienic assessment of the state of water bodies in places of water use of the population of the Ukrainian Danube Region]. *Medychni perspektyvy – Medical perspectives,* 20, 1, C. 132-139 [in Ukrainian].

5. Yakubova I.I., & Kuz'mina V.A. (2017). Ranniy detskiy karies. Sostoyanie problemy v Ukraine [Early childhood caries. The state of the problem in Ukraine]. Sovremennaya stomatologiya – *Modern dentistry,* 1 (85), 48 [in Russian].

6. Ermukhanova G.T., & Kabulbekov A.A. (2014). Printsipy profilaktiki stomatologicheskikh zabolevaniy u detey v sovremennykh usloviyakh [Principles of prevention of dental diseases in children in modern conditions]. *Vestnik KazNMU – Bulletin of KazNMU,* 3, 3 [in Russian].

УДК 616-007-053.1:616-08
DOI https://doi.org/10.35220/2078-8916-2023-47-1.4

А.Г. Гулюк,
доктор медичних наук, професор, завідувач кафедри хірургічної стоматології, Одеський національний медичний університет, Валіховський провулок, 2, м. Одеса, Україна, індекс 65082, hirstom@onmedu.edu.ua

В.Г. Крикляс,
кандидат медичних наук, доцент кафедри хірургічної стоматології, Одеський національний медичний університет, Валіховський провулок, 2, м. Одеса, Україна, індекс 65082

К.В. Крикляс,
асистент кафедри хірургічної стоматології, Одеський національний медичний університет, Валіховський провулок, 2, м. Одеса, Україна, індекс 65082

С.В. Кленовська,
кандидат медичних наук, завідуюча відділенням стоматології, Центр відновної та реконструктивної медицини Одеського Національного медичного університету, асистент кафедри загальної стоматології, Одеський національний медичний університет, Валіховський провулок, 2, м. Одеса, Україна, індекс 65082

ДО ПИТАННЯ КОМПЛЕКСНОГО ЛІКУВАННЯ ДІТЕЙ З ВРОДЖЕНИМИ РОЗЩІЛИНАМИ ВЕРХНЬОЇ ГУБИ І ПІДНЕБІННЯ

У статті розглядаються питання комплексного лікування вроджених розщілин верхньої губи та піднебіння. Вроджені розщілини бувають ізольованими і сполученими. Ізольовані форми розщілин деякими лікарями вважаються легкими формами вади. Але це не зовсім правильне уявлення. Прооперувати такого пацієнта з гарним стійким результатом дуже складна річ.
Пацієнти з сполученими формами пороку – це ще одна дуже велика група пацієнтів, у яких клінічні особливості і XXXXX функціональні відрізняються від ізольованої форми пороку. До таких пацієнтів потрібен інший підхід до оперативного втручання і процесу реабілітації. Зовсім особливими є пацієнти з так званими синдромальними діагнозами, у яких одним з симптомів цього захворювання є вроджена розщілина верхньої губи та піднебіння. Ведення таких пацієнтів є дуже складним. У цієї групи пацієнтів хірург завжди повинен співпрацювати з іншими фахівцями, які приймають участь у лікування цих пацієнтів, сумісно з ними планувати лікування. Ще однією особливістю пацієнтів з вродженою розщілиною верхньої губи та піднебіння є те, що у них частіше за все є порушення фізичного розвитку, порушення з боку органів зору, ЛОР-органів та інших органів і систем організму дитини. Ці порушення треба виявляти і враховувати їх при плануванні хірургічних втручань і реабілітації пацієнтів. При народженні дитини з вродженою розщілиною верхньої губи та піднебіння у сім'ї народженої дитини часто зустрічаються розлади у сім'ї. Цю соціальну проблему треба вирішувати. Проводити бесіди з батьками і роз'яснити, що ці вади можуть бути усунені. А якщо об'єднати зусилля з боку лікарів і батьків в реабілітації таких пацієнтів ефект буде найкращим. Ще одним аспектом цієї проблеми є порушення з боку зубо-щелепної системи, слизової оболонки порожнини рота, розвитку карієсу зубів. Таких пацієнтів треба лікувати в спеціалізованих центрах, де є в наявності щелепно-лицевий хірург, лікарі-стоматологи дитячого віку, ортодонти, ортопеди -стоматологи. І головне – в лікування цієї групи дітей повинно існувати таке поняття, як школа. Це зосереджує в собі послідовність кроків в плануванні оперативних втручань, обстеження і реабілітаційних заходів, які будуть враховувати всі вищенаведені аспекти.
Ключові слова: *вроджена розщілина, верхня губа, піднебіння, синдроми, лікування.*

A.G. Guljuk,
Doctor of Medical Sciences, Professor, Head of the Department of Surgical Dentistry, Odessa National Medical University, 2 Volkhovsky lane, Odessa, Ukraine, postal code 65082

V.G. Kryklyas,
Candidate of Medical Sciences, Associate Professor at the Department of Surgical Dentistry, Odessa National Medical University, 2 Volkhovsky lane, Odessa, Ukraine, postal code 65082

K.V. Kryklyas,
Assistant at the Department of surgical dentistry. Odessa National Medical University, 2 Volkhovsky lane, Odessa, Ukraine, postal code 65082

S.V. Klenovska,
Candidate of Medical Sciences, head of the Department of Dentistry, Center for restorative and reconstructive Medicine of Odessa National Medical University, assistant at the Department of General Dentistry, Odessa National Medical University, 2 Volkhovsky lane, Odessa, Ukraine, postal code 65082

ON THE ISSUE OF COMPLEX TREATMENT OF CHILDREN WITH CONGENITAL CLEFT UPPER LIP AND PALATE

The article deals with the issues of complex treatment of congenital cleft upper lip and palate. Congenital cleavage can be isolated or connected. Isolated forms of cleavage are considered by some doctors to be mild forms of malformation. But this is not quite the right idea. Operating on such a patient with a good stable result is a very difficult thing. Patients with conjugated forms of the defect are another very large group of patients whose clinical features and xxxxx functional characteristics differ from the

© А.Г. Гулюк, В.Г. Крикляс, К.В. Крикляс, С.В. Кленовська, 2023

isolated form of the defect. Such patients need a different approach to surgical intervention and rehabilitation process. Very special are patients with so-called syndromic diagnoses, in which one of the symptoms of this disease is a congenital cleft upper lip and palate. The management of such patients is very complex. In this group of patients, the surgeon should always cooperate with other specialists involved in the treatment of these patients, and plan treatment together with them. Another feature of patients with congenital cleft upper lip and palate is that they most often have physical development disorders, visual disorders, ENT organs and other organs and systems of the child's body. These disorders should be identified and taken into account when planning surgical interventions and rehabilitation of patients. When a child is born with a congenital cleft upper lip and palate, family disorders are common in the family. Conduct conversations with parents and explain that these shortcomings can be eliminated. And if you combine the efforts of doctors and parents in the rehabilitation of such patients, the effect will be the best. Another aspect of this problem is a violation of the maxillary system, the oral mucosa, and the development of dental caries. Such patients should be treated in specialized centers where a maxillofacial surgeon, pediatric dentists, orthodontists, and orthopedic dentists are available. And most importantly, in the treatment of this group of children, there should be such a thing as a school. This concentrates a sequence of steps in planning surgical interventions, examinations, and rehabilitation activities that will take into account all of the above aspects.

Key words: *congenital cleft, upper lip, palate, syndrome, treatment.*

Вроджені розщілини верхньої губи та піднебіння є однією з найскладніших стоматологічних патологій, які потребують комплексного підходу щодо реабілітації пацієнтів. Фахівці багатьох стоматологічних спеціальностей, зіштовхуючись із проблемою лікування дітей із вродженою патологією, відзначають граничні значення показників, що характеризують ступінь деформації щелеп та зубних рядів, захворювання слизової оболонки порожнини рота, ураження зубів карієсом, рядом функціональних і, нарешті, косметичних дефектів у даної категорії (1-14).

Порівнюючи проблему реабілітації хворих з вродженими розщілинами верхньої губи та піднебіння з іншими видами стоматологічної патології, в очі впадає досконала необхідність комплексного підходу до реабілітації цих дітей за участю лікарів усіх стоматологічних спеціальностей. З іншого боку, очевидним є розуміння проблеми реабілітації цих хворих як процесу, що має багаторічний термін реалізації фактично до повноліття пацієнтів.

Проте продовжують дивувати спроби окремих «фахівців» вирішувати проблему лікування хворих із вродженою патологією лише хірургічними заходами, спрямованими на усунення розщілини як такої. Демонструючи своє «мистецтво», вони ілюструють окремі найбільш вдалі результати відновлення верхньої губи і піднебіння, забуваючи про десятки і навіть сотні дітей, які потрапили на операційний стіл хірурга, стурбованого конкретною проблемою усунення розщілини тільки верхньої губи або тільки піднебіння без найменшого уявлення зняття швів.

Ситуація, що склалася, диктує необхідність висвітлення процесу реабілітації дітей з вродженою патологією як проблеми, що потребує комплексного підходу з обов'язковим залученням лікарів усіх стоматологічних спеціальностей, що працюють в умовах спеціалізованих клінік (центрів). Одним з найважливіших аспектів лікування дітей з даною патологією є розуміння єдиної концепції поетапної реабілітації пацієнтів кожним спеціалістом, який бере участь у цьому процесі.

У зв'язку з перерахованими фактами, вважаю за доцільне подати проблему реабілітації дітей з вродженою патологією верхньої губи та піднебіння з позиції полідисциплінарного підходу, що реалізується протягом вже понад 50 років в Інституті стоматології та щелепно-лицьової хірургії НАМН України та стоматологічному факультеті ОНМедУ.

Клінічна характеристика ізольованих форм вади дуже різноманітна. Так, зокрема, сукупність ізольованих розщілин складається з окремих клінічних форм, що характеризують як ураження окремих анатомічних структур за збереження «цілісності» навколишніх тканин, іноді з мінімумом зовнішніх клінічних ознак патології. Ця обставина послужила основою для уявлення, що ізольовані форми пороку є найбільш простою формою розщілини. Наслідком подібного судження про ізольовані форми пороку стало, з одного боку, «зневажливе» ставлення до цієї проблеми щелепно-лицьових хірургів, які мають певний «досвід» лікування розщілин, з іншого боку, визначення даної групи пацієнтів як тієї, на якій можуть напрацювати клінічний досвід молоді хірурги.

Зазначена позиція може бути мотивована з точки зору «фахівців», які представляють хірургічне лікування ізольованих розщілин як примітивне ушивання розщілини, без найменшого уявлення про основні механізми патогенезу розвитку вродженої ізольованої розщілини верхньої губи та піднебіння. Вочевидь, саме це пояснює високий відсоток невдалих результатів лікування цього виду патології.

Основну за частотою народження, форму пороку складають поєднані форми розщілин

верхньої губи і піднебіння. Ця форма характеризується високою різноманітністю клінічних проявів. Особливу підгрупу поєднаних розщілин становлять двосторонні форми вади. Саме пацієнти цієї групи хворих вимагають найбільш ретельного планування комплексу лікувальних заходів, буквально з перших днів життя дитини, починаючи з заходів, що створюють умови для вигодовування дитини, до проведення коригувальних втручань у підлітків та дорослих пацієнтів.

Особливу групу пацієнтів складають діти із синдромами П'єра-Робена, Вандер-Вуда, Тригера-Колінза та іншими, що включають розщілину піднебіння та верхньої губи.

Головною особливістю цієї групи пацієнтів є необхідність участі у процесі реабілітації лікарів нестоматологічних спеціальностей. Насамперед, загальносоматична патологія у цій групі пацієнтів вимагає проведення основних хірургічних втручань в умовах багатопрофільних педіатричних стаціонарів.

Основною метою комплексного лікування цієї групи хворих є попереднє обговорення програми лікувальних заходів з виділенням головних пріоритетних напрямків у проведеній реабілітації. Необхідність максимальної конкретизації цілей та завдань окремих етапів лікування зумовлює участь анестезіологів-реаніматологів, кардіохірургів, психоневрологів, ортопедів-травматологів, лікарів-дефектологів.

Однією з найважливіших складових успішної роботи нашої клініки є вироблений багато років досвід клінічної роботи, кваліфікація фахівців, які здійснюють безпосереднє лікування пацієнтів, принцип спадкоємності між поколіннями лікарів, тобто все, що визначає поняття "школа".

Часом заснування школи щелепно-лицьових хірургів, які займаються реабілітацією дітей з уродженими розщілинами верхньої губи та піднебіння, вважається початок 60-х років минулого століття. Цей період характеризується створенням в Одесі стоматологічного факультету при Одеському медичному інституті ім. М.І. Пирогова. Однак це не означає, що до цього часу в Одесі не існувало спеціалістів щелепно-лицьових хірургів, які виконували оперативні втручання у пацієнтів із вродженими розщілинами верхньої губи та піднебіння. З моменту заснування в Одесі Інституту стоматології НАМН України у його клініці щелепно-лицьової хірургії працювали такі видатні хірурги як професор Н.Н. Соколов, проф.Б.Е. Франкенберг, доц. Н.Г. Васильєва. Однак формування системного підходу в лікуванні вроджених розщілин верхньої губи та піднебіння безсумнівно пов'язане з ім'ям проф. Г.І. Семенченко

Існує цілком виправдана думка, що яким би видатним не був хірург, лікар-спеціаліст і взагалі особистість, справа, якій він присвятив своє життя, приречена на забуття, якщо у нього немає учнів, немає школи, як це мало місце в період роботи професорів Н. Н. Соколова та Б.Е. Франкенберга.

Професор Семенченко Г.І. сам рідко оперував дітей із вродженими розщілинами, та його заслуга у цій ситуації, переважно полягає у визначенні напряму клінічної та наукової робіт заснованої їм кафедри хірургічної стоматології. Немаловажну роль у основі школи щелепно-лицьових хірургів, справою життя яких стала проблема реабілітації дітей з розщілинами верхньої губи та піднебіння, відіграли соратники проф. Г.І. Семенченка: проф. В.І. Вакуленко, доц. Г.Г. Крикляс. Системний підхід у процесі реабілітації дітей із вродженими розщілинами став тим базисом, на якому було засновано роботу клініки щелепно-лицьової хірургії, що забезпечило найбільш повноцінне надання спеціалізованої допомоги.

Наслідком системного підходу до проблеми лікування вроджених розщілин верхньої губи та піднебіння стали результати наукових досліджень, розробки нових методів хірургічних втручань, методів ортодонтичного лікування, оцінки стану окремих органів та систем при вродженій патології.

Запорукою успішної роботи клініки стала співпраця співробітників Інституту стоматології та стоматологічного факультету Одеського медичного інституту ім. М.І. Пирогова.

Бачення проблеми вроджених розщілин верхньої губи та піднебіння як наявність косметичного дефекту, що потребує хірургічного лікування у найбільш ранні терміни після народження дитини швидше не спрощує, а навіть примітивізує процес реабілітації даної категорії хворих.

З багатьох проблем, що супроводжують народження дитини з розщілиною, можна виділити соціальні, медичні та наукові. Для найбільш повноцінного уявлення про патологію, що розглядається, вважаю за необхідне зупинитися на кожній з них.

Однією із рано формованих соціальних проблем є сімейний стрес. Народження дитини з розщілиною безпосередньо впливає на всіх членів сім'ї, загострює існуючі проблеми і часто сприяє розпаду сім'ї. На побутовому рівні зазначена про-

блема в основному концентрується не на можливих шляхах поліпшення ситуації, а зводиться до пошуку «винних» у народженні дитини з пороком розвитку. Аналіз психологічних аспектів ситуації дозволяє судити про те, що наявність вродженого дефекту обличчя сприймається родичами як серйозніша проблема, ніж вроджена патологія серцево-судинної, травної та інших систем організму дитини. При цьому серед причин уродженої розщілини найчастіше розглядаються ті, що пов'язані з матір'ю дитини, її способом життя, перенесеними під час вагітності захворюваннями, використанням лікарських препаратів тощо. Підсумком описаної моделі поведінки членів сім'ї є напруга, що наростає у відносинах між батьками дитини.

Найчастіше ситуація сприяє розпаду сім'ї, як варіант при цьому розглядається відмова від дитини в пологовому будинку. Навіть при збереженні сім'ї постійна боротьба батьків на шляху реабілітації дитини провокує небажання мати дітей надалі. Буквально з перших днів життя дитини з розщілиною її супроводжують проблеми, які визначають подальшу долю дитини – естетичні проблеми. Те, що дитина з розщілиною відрізняється від оточуючих, починаючи з дитинства, сприяє формуванню особливого ставлення до дитини з розщілиною в дитячих колективах, часто є приводом для глузування і знущання однолітків і навіть їхніх батьків. Перелічені особливості з часом формують образ «ізгоя», створює проблему у соціальній адаптації носія пороку, сприяє обмеженню у виборі професії, здобутті освіти та працевлаштування.

Серед медичних проблем на ранніх етапах розвитку дитини основну роль відіграє утруднене вигодовування, висока ймовірність розвитку бронхопульмональних ускладнень. Порушення функції ковтання та дихання у дітей з вродженою розщілиною часто сприяє відставанню у розвитку дитини, ускладнює проведення хірургічних втручань, призводить до розвитку інтра- та післяопераційних ускладнень.

До стоматологічних проблем відноситься множинний карієс і захворювання слизової оболонки порожнини рота. Наявність широкого сполучення між порожнинами рота та носа є основною причиною змін біоценозу ротової порожнини, порушення функції зубощелепної системи.

Серед зубощелепних аномалій у дітей з розщілинами верхньої губи та піднебіння частіше спостерігають недорозвинення верхньої щелепи та всього серединного відділу обличчя, деформації зубних рядів, дистопія та ретенція окремих зубів. Це визначає особливу роль стоматолога-педіатра у профілактиці карієсу та його ускладнень, лікування захворювань слизової оболонки порожнини рота. Винятково велика роль ортодонту як у передопераційному періоді, так і всіх етапах реабілітації дітей.

Однією з найбільш актуальних наукових проблем є вивчення генетичної схильності до розвитку розщілин верхньої губи та піднебіння. На наш погляд, вивчення генетичної детермінації у пробандів дозволяє по-новому систематизувати розщілини верхньої губи і піднебіння, забезпечить можливість прогнозування результатів оперативних втручань і обрати найбільш адекватні протоколи їх проведення. З цим завданням також пов'язане успадкування генетично детермінованих особливостей кісткового метаболізму, які відіграють визначальну роль в плануванні ортодонтичних заходів. Діагностика відповідних станів, а головне їх моніторинг, забезпечить можливість визначити провідний клінічний компонент при довгостроковому плануванні реабілітаційних заходів. З цим завданням тісно стуляються дослідження, спрямовані на вдосконалення алгоритму поетапної реабілітації за участю профільних фахівців.

Перелічені наукові проблеми знаходять свій дозвіл на виконання наукових досліджень, які здійснюються за програмою реабілітації дітей з вродженою патологією. Усі НДР виконані в рамках цієї програми, виконуються за планами, затвердженими Академією медичних наук України, що гарантує високий рівень досліджень, забезпечує можливість широкого обговорення отриманих результатів.

За останнє десятиліття значно зросла кількість дисертаційних робіт з проблеми вроджених розщілин верхньої губи та піднебіння. Основним результатом захищених дисертаційних робіт стала розробка концепції поетапного хірургічного лікування дітей з різними формами вроджених розщілин верхньої губи та піднебіння. Безпосередня реалізація цієї концепції відображена у дисертаційних роботах доц. Крикляса В.Г., доц. Дмитрієвої Н.Б., ас. Олійник Н.С., ас. Деміда О.І. Отримані результати наукових досліджень про дозволили вдосконалити низку протоколів оперативних втручань, які виконуються у межах поетапного хірургічного лікування.

Багаторічний досвід лікування хворих з вродженими розщілинами верхньої губи та піднебіння, наявність команди підготовлених фахів-

ців-однодумців, результати наукових досліджень забезпечили можливість найбільш повноцінного вирішення існуючих проблем.

Найбільш значущим етапом у вирішенні перерахованих проблем, пов'язаних з реабілітацією дітей з уродженими розщілинами верхньої губи та піднебіння, стало створення рішенням Міністерства охорони здоров'я України Міжобласного центру дитячої щелепно-лицьової хірургії в 1998 р. Міжобласний центр дитячої щелепно-лицевої хірургії та Одеського національного медичного університету, які беруть участь у комплексній реабілітації дітей із вродженою патологією. Створений на базі відділення дитячої щелепно-лицьової хірургії ІС НАМН центр є методичним центром, що регулює взаємодію окремих дитячих лікувальних закладів, пологових будинків, кафедр медичного університету, відділень патології новонароджених, будинків малюка, інтернатів та інших організацій, які безпосередньо беруть участь у процесі реабілітації дітей з вадами щелепно-лицьової ділянки. Наявність центру дитячої щелепно-лицьової хірургії забезпечує можливість моніторингу процесу реабілітації дітей за участю лікарів різних спеціальностей як стоматологічного, так і загальномедичного профілів. Широка популяризація роботи центру через Інтернет, участь у роботі міжнародних наукових симпозіумів, виступ на телебаченні фахівців центру забезпечив можливість міжнародного співробітництва з організаціями, які беруть участь у наданні допомоги дітям із вродженою патологією. Так, починаючи з 1998 р. Центр активно співпрацює з міжнародною організацією, яка надає гуманітарну допомогу вихованцям дитячих будинків, будинків малюків та інтернатів «Всесвітня допомога дітям» US AID (USA) Всесвітньої Організації Охорони Здоров'я та інших міжнародних гуманітарних фондів, що працюють в Україні. Безпосередня участь у реалізації програм реабілітації дітей із вродженою розщілиною верхньої губи та піднебіння реалізована через співпрацю з такою міжнародною організацією як Operation Smile (USA). Спонсорує надання допомоги дітям із вродженими розщілинами обличчя в Україні міжнародна організація Smile Train (USA).

Подана схема алгоритму взаємодії реально відбиває різноманітність напрямів співробітництва у межах реалізації програми реабілітації дітей із розщілиною обличчя.

Лікувальна робота центру дитячої щелепно-лицьової хірургії включає проведення первинних консультацій у пологових будинках, відділеннях патології новонароджених та щодо звертання з інших регіонів півдня України. Первинна консультація здійснюється групою фахівців, які виїжджають до лікувальних закладів (частіше пологового будинку). Основною метою первинної консультації є психологічна підтримка батьків дитини з вродженою патологією ЩЛД. Фахівці центру оглядають новонародженого, виставляють первинний діагноз, визначають стадійність лікування, пояснюють батькам (родичам) дитини особливості поетапного лікування дітей з розщілинами, показують фотографії раніше оперованих дітей, розповідають про особливості вигодовування та догляду за дитиною. Основним завданням первинної консультації є попередження відмови матері від дитини та узгодження часу консультації безпосередньо в Центрі після виписки з пологового будинку. Планування окремих етапів хірургічного лікування здійснюється спеціалістом Центру спільно з педіатром та анестезіологом-реаніматологом.

У подальшому з батьками дитини обговорюється періодичність звернень до Центру з метою моніторингу стану дитини, уточнень, пов'язаних з етапами хірургічного, логопедичного, ортодонтичного лікування, санації ротової порожнини, лікування захворювань слизової оболонки порожнини рота. Особливу групу дітей із вродженою патологією складають вихованці дитячих будинків, інтернатів, будинків малюка, від яких відмовилися батьки. Консультування зазначеної групи дітей здійснюється бригадою лікарів-фахівців, які включають педіатра, анестезіолога-реаніматолога, щелепно-лицьового хірурга, які виїжджають безпосередньо до закладів, де перебувають діти з розщілиною обличчя. На місці визначається ступінь потреби та вид майбутнього етапу лікування, намічають план підготовки дитини до оперативного втручання, визначають час наступних консультацій. Всі діти з розщілиною верхньої губи та піднебіння знаходяться на диспансерному спостереженні до реабілітації в Центрі.

В Одеському міжобласному центрі дитячої щелепно-лицьової хірургії надають допомогу не л ише первинним хворим, а й тим, кому первинне хірургічне лікування проводилось у клініках України та інших країн. Наразі Одеський центр дитячої щелепно-лицьової хірургії – це колектив однодумців, у якому успішно поєднується досвід ветеранів та енергія молоді у справі реабілітації дітей із вродженою патологією щелепно-лицьової галузі.

Література:

1. Regezi, J.A., Sciubba, J.J., & Jordan, RCK. (2008). Oral Pathology: Clinical Pathologic Correlations, 5th ed. Saunders.

2. El-Kehdy, J., Abbas, O., & Rubeiz, N. (2012). A review of Parry-Romberg syndrome. J Am Acad Dermatol; 67: 769-784 doi: 10.1016/j.jaad.2012.01.019.

3. App, J.P., Eversole, L.R., & Wysocki, G.P. (2004). In Contemporary Oral and maxillofacial Pathology. 2nd ed. Mosby St. Louis

4. Duarte, G., Ramos, R., & Cardoso, M. (2016). Feeding methods for children with cleft lip and/or palate: a systematic review. Braz J Otorhinolaryngol, 82:602-609 doi: 10.1016/j.bjorl.2015.10.020.

5. Kosowski, T.R., Weathers, W.M., Wolfswinkel, E.M., & Ridgway, E.B. (2012). Cleft Palate. Semin Plast Surg; 26:164-169 doi: 10.1055/s-0033-1333883.

6. Kati, F. A. (2018). Cleft Lip And Palate: Review Article. World j pharm med res, 4:155-163.

7. Mosahebi, A., & Kangesu, L. (2006). Cleft lip and palate. Surgery (Oxford), 24, 33-37.

9. Beumer J, Marunick M, & Esposito S. (Ed.) (2011). Maxillofacial Rehabilitation: Prosthodontic and Surgical Management of Cancer – Related, Acquired, and Congenital Defects of Head and Neck.

10. Muhamad, A.H., Azzaldeen, A., & Watted, N. (2014). Cleft lip and palate; A comprehensive review. Int J App Basic Med Res, 4:338-355.

11. Van Aalst, J.A., Kolappa, K.K., & Sadove, M. (2008). MOC-PSSM CME article: Nonsyndromic cleft palate. Plast Reconstr Surg, 121, 1-14.

12. Allam, E., & Stone, C. (2014). Cleft Lip and Palate: Etiology, Epidemiology, Preventive and Intervention Strategies. Anat Physiol, 4, 150.

13. Paliobei, V., Psifidis, A., & Anagnostopoulos, D. (2005). Hearing and speech assessment of cleft palate patients after palatal closure. Long-term results. Int J Pediatr Otorhinolaryngol, 69, 1373-1381.

14. Figueiredo D, Cardinal L, Bartolomeo F, Palomo M, Horta C, Andrade I, & et al. (2016). Effects of rapid maxillary expansion in cleft patients resulting from the use of two different expanders. Dental Press J Orthod, 21, 82-90.

УДК 577.3:[616.853+616-053.5]
DOI https://doi.org/10.35220/2078-8916-2023-47-1.5

М.Ф. Коновалов,
кандидат медичних наук, доцент, доцент кафедри стоматології дитячого віку, Одеський національний медичний університет, Валіховський провулок, 2, м. Одеса, Україна, індекс 65082, nikkikon67@gmail.com

Ж.О. Новікова,
кандидат медичних наук, доцент, доцент кафедри стоматології дитячого віку, Одеський національний медичний університет, Валіховський провулок, 2, м. Одеса, Україна, індекс 65082, zhannanew11@gmail.com

А.Е. Дєньга,
доктор медичних наук, доцент, старший науковий співробітник відділу епідеміології та профілактики основних стоматологічних захворювань, дитячої стоматології та ортодонтії, ДУ «Інститут стоматології та щелепно-лицьової хірургії Національної академії медичних наук України», вул. Рішельєвська, 11, м. Одеса, Україна, індекс 65026, anastasiadenga@gmail.com

ОЦІНКА СТРУКТУРНО-ФУНКЦІОНАЛЬНОГО СТАНУ КІСТКОВОЇ ТКАНИНИ ДІТЕЙ ШКІЛЬНОГО ВІКУ ХВОРИХ НА ЕПІЛЕПСІЮ

Дослідження присвячене вивченню структурно-функціонального стану кісткової тканини дітей раннього шкільного віку хворих на епілепсію, що мешкають в Одесі та Одеській області. У дослідженні брали участь 44 дитини віком 7-9 років, які мали епілепсію (основна група), а також 90 дітей того ж віку без соматичної патології (група порівняння). Дослідження функціонального стану кісткової тканини проводилися за допомогою ультразвукового денситометра на п'ятковій кістці. Використовувалися такі основні показники денситометрії: швидкість поширення ультразвукової хвилі, декремент широкосмугового затухання та індекс якості кістки. Статистично значущу відмінність між альтернативними кількісними ознаками з розподілом, відповідним нормальному закону, оцінювали за допомогою t-критерію Стьюдента. Різницю вважали статистично значущою при p<0,01. Оцінка денситометричних показників кісткової тканини є важливим діагностичним інструментом для виявлення порушень її якості, зокрема у дітей з епілепсією. Результати свідчать про те, що у цієї категорії дітей присутні значні порушення мінералізації кістки та зниження її щільності, що може призвести до збільшення ризику виникнення переломів та інших захворювань скелету. Врахування отриманих даних є важливим етапом у розробці лікувально-профілактичних заходів для дітей з епілепсією. При цьому, можуть бути розроблені індивідуальні підходи до профілактики та лікування порушень кісткової тканини у кожного пацієнта залежно від ступеня їх вираженості та інших факторів ризику. Отримані результати підкреслюють необхідність комплексного підходу до лікування дітей з епілепсією, який повинен включати не тільки контроль над судомами, але і увагу до інших аспектів здоров'я, зокрема до забезпечення оптимальної мінералізації та щільності кісткової тканини, зокрема кісток верхньої та нижньої щелеп, а також зубів.

Ключові слова: *діти, стоматологія, біофізика, кісткова тканина, епілепсія*

M.F. Konovalov,
PhD (Medicine), Associate Professor, Senior Lecturer at the Department of Paediatric Dentistry, Odessa National Medical University, 2 Volkhovsky lane, Odessa, Ukraine, postal code 65082, nikkikon67@gmail.com

Zh.O. Novikova,
PhD (Medicine), Associate Professor, Senior Lecturer at the Department of Paediatric Dentistry, Odessa National Medical University, 2 Volkhovsky lane, Odessa, Ukraine, postal code 65082, zhannanew11@gmail.com

A.E. Dienha,
DSc (Medicine), Associate Professor, Senior Research Officer at the Department of Epidemiology and Prevention of Major Dental Diseases, Paediatric Dentistry and Orthodontics, SE "Institute of Dentistry and Maxillofacial Surgery of the National Academy of Medical Sciences of Ukraine", 11 Richelevskaya street, Odessa, Ukraine, postal code 65026, anastasiadenga@gmail.com

ASSESSMENT OF THE STRUCTURAL AND FUNCTIONAL STATE OF BONE TISSUE IN SCHOOL-AGE CHILDREN WITH EPILEPSY

The study is dedicated to investigating the structural and functional state of bone tissue in early school-age children with epilepsy residing in Odessa and the Odessa region. The study involved 44 children aged 7-9 with epilepsy (the main group), as well as 90 children of the same age without somatic pathology (the comparison group). The functional state of bone tissue was investigated using an ultrasonic densitometer on the calcaneus bone. The main indicators of densitometry were used in the study, including the speed of ultrasound wave propagation, the decrement of broadband attenuation, and the bone quality index. The statistically significant difference between alternative quantitative features with a distribution corresponding to the normal law was estimated using Student's t-test. The difference was considered statistically significant at p<0.01. The assessment of densitometric indicators of bone tissue is an important diagnostic tool for detecting abnormalities in its quality, particularly in children with epilepsy. The results indicate significant disturbances in bone mineralization and density in this category of children, which may increase the risk of fractures and other skeletal disorders.

© М.Ф. Коновалов, Ж.О. Новікова, А.Е. Дєньга, 2023

Consideration of the obtained data is an important step in the development of therapeutic and preventive measures for children with epilepsy. Additionally, individualized approaches to the prevention and treatment of bone tissue disorders can be developed for each patient based on the degree of their severity and other risk factors. The obtained results emphasize the need for a comprehensive approach to the treatment of children with epilepsy, which should include not only seizure control but also attention to other aspects of health, including ensuring optimal mineralization and density of bone tissue, particularly in the upper and lower jawbones and teeth.
Key words: *children, dentistry, biophysics, bone tissue, epilepsy.*

Епілепсія – це хронічне неврологічне захворювання, яке може виникнути у будь-якому віці, однак воно найчастіше діагностується в дитячому віці. Відповідно до даних Всесвітньої організації охорони здоров'я, на епілепсію страждають близько 50 мільйонів людей у всьому світі [1]. У більшості випадків діти і підлітки стають жертвами цієї хвороби, що може негативно позначатися на їх фізичному та психічному здоров'ї, а також на якості життя в цілому.

Кісткова система є одним з найбільш вразливих органів при епілепсії. Багатофакторний вплив цієї хвороби може призводити до зменшення маси кісток, їх щільності та пористості, що в результаті може спричинити розвиток остеопорозу та підвищення ризику травм. Це особливо важливо у дітей, оскільки зниження маси та щільності кісток може негативно вплинути на ріст та розвиток їх кісткової системи [2].

У зв'язку з вищезазначеним, велика увага приділяється вивченню структурно-функціонального стану кісткової тканини у дітей з епілепсією та розробці ефективних методів її профілактики та лікування. Наприклад, у дослідженні, проведеному Капланом та співавторами, було встановлено, що у дітей з епілепсією спостерігається зменшення маси кісток та їх густини в порівнянні зі здоровими дітьми [3]. Одним з інших досліджень, яке вивчало вплив епілепсії на стан кісткової тканини, було проведено Jackett та співавторами. У ході цього дослідження було встановлено, що прийом протиепілептичних препаратів може призводити до зниження маси та густини кісток у дорослих пацієнтів, що може спричинити зменшення міцності та стійкості кісткової тканини [4].

Отже, проведення досліджень стану кісткової тканини у дітей з епілепсією є важливим для забезпечення їхнього здоров'я та якості життя. Результати таких досліджень можуть допомогти розробити ефективні методи профілактики та лікування захворювань, пов'язаних зі зниженням маси та щільності кісток у дітей з епілепсією.

Крім того, важливість проведення досліджень стану кісткової тканини у дітей з епілепсією полягає в тому, що такі дослідження, без сумніву, будуть корисними для стоматологічної практики. Імплантація зубів та проведення ортодонтичних процедур можуть бути ускладнені внаслідок зниження міцності та щільності кісткової тканини у дітей з епілепсією [2]. Тому, збільшення знань про структурно-функціональний стан кісткової тканини в цій групі пацієнтів покликане допомогти стоматологам розробити ефективніші методи лікування та профілактики.

Отже, дана стаття досліджує важливу тему в медичній галузі та безперечно зробить свій внесок у збільшення знань про вплив епілепсії на кісткову тканину дітей раннього шкільного віку. Дослідження в цій області матиме велике значення для розробки більш ефективних методів профілактики та лікування захворювань, пов'язаних зі зниженням маси та густини кісток у дітей з епілепсією, а також допоможе стоматологам у плануванні лікування пацієнтів з цією хворобою.

Мета даного дослідження. Вивчення структурно-функціонального стану кісткової тканини дітей раннього шкільного віку хворих на епілепсію, що мешкають в Одесі та Одеській області.

Матеріал та методи дослідження. У дослідженні брали участь 44 дитини віком 7-9 років, які мали епілепсію (основна група), а також 90 дітей того ж віку без соматичної патології (група порівняння). Дослідження функціонального стану кісткової тканини проводилися за допомогою ультразвукового денситометра «Sonost 2000» (Південна Корея) на п'ятковій кістці [5]. У роботі використовувалися такі основні показники денситометрії: швидкість поширення ультразвукової хвилі (SOS), декремент широкосмугового затухання (BUA) та індекс якості кістки (BQI).

Денситометрічні виміри проведено у відділі епідеміології та профілактики основних стоматологічних захворювань, дитячої стоматології та ортодонтії ДУ «Інститут стоматології та щелепно-лицьової хірургії Національної академії медичних наук України» (ДУ «ІСЩЛХ НАМН»).

При статистичній обробці отриманих результатів використовувалася комп'ютерна програма STATISTICA 6.1. для оцінки їхньої достовірності та похибок вимірювань. Статистично значущу відмінність між альтернативними кількісними ознаками з розподілом, відповідним нормаль-

ному закону, оцінювали за допомогою t-критерію Стьюдента. Різницю вважали статистично значущою при p<0,01 [6].

Результати та їх обговорення. Результати проведеного дослідження основних денситометричних показників якості кістки дітей віком 7-9 років з епілепсією (основна група) та без соматичної патології (контрольна група) наведені в таблиці 1.

За результатами дослідження було виявлено статистично значущу різницю між денситометричними показниками основної групи та середньостатистичної норми (p<0,001 для SOS, BUA та BQI), а також між основною групою та групою порівняння (p < 0,001 для SOS, BUA та BQI).

За результатами порівняння групи дітей без соматичної патології з середньостатистичною нормою не виявлено статистично значущих різниць (p>0,1 для всіх трьох денситометричних показників). Це може свідчити про нормальний стан кісткової тканини у дітей даної групи.

Згідно з таблицею 1, показники SOS, BUA та BQI в дітей з основної групи відрізнялися від середньостатистичної норми. Конкретні значення швидкості поширення ультразвукової хвилі SOS у дітей з основної групи були значно менші, ніж значення для середньостатистичної норми (1512,65 м/с проти 1539,24 м/с), що свідчить про вагомий вплив захворювання на загальну мінералізацію кісткових тканин наших пацієнтів.

Аналогічно, показники декременту широкосмугового затухання BUA та індексу якості кістки BQI були значно менші у дітей з основної групи в порівнянні зі середньостатистичною нормою (в 1,61 та 1,24 рази відповідно). Це свідчить про значні зміни в структурі кісткових тканин, пов'язаних з остеопенією та остеопорозом у дітей з епілепсією, а також про порушення якісних властивостей кістки у дітей основної групи.

Отже, на підставі результатів порівняння денситометричних показників дітей з епілепсією та середньостатистичної норми можна зробити висновок про наявність значних порушень якісних властивостей кістки у дітей з епілепсією. Ці порушення можуть бути пов'язані з різними факторами, такими як прийом протиепілептичних препаратів, специфічний спосіб життя з обмеженням фізичних можливостей та інші фактори ризику. Для підтвердження цих висновків можуть знадобитися додаткові дослідження з більшою кількістю учасників та детальнішим аналізом можливих факторів ризику для порушення якості кістки.

Висновки. 1. Оцінка денситометричних показників кісткової тканини є важливим діагностичним інструментом для виявлення порушень її якості, зокрема у дітей з епілепсією. Отримані результати свідчать про те, що у цієї категорії дітей присутні значні порушення мінералізації кістки та зниження її щільності, що може призвести до збільшення ризику виникнення переломів та інших захворювань скелету.

2. Врахування отриманих денситометричних даних є важливим етапом у розробці лікувально-профілактичних заходів для дітей з епілепсією. Відповідно до результатів дослідження, можуть бути розроблені індивідуальні підходи до профілактики та лікування порушень кісткової тканини у кожного пацієнта залежно від ступеня їх вираженості та інших факторів ризику.

3. Отримані результати дослідження підкреслюють необхідність комплексного підходу до лікування дітей з епілепсією, який повинен включати не тільки контроль над судомами, але і увагу до інших аспектів здоров'я, зокрема до забезпечення оптимальної мінералізації та щільності кісткової тканини, зокрема кісток верхньої та нижньої щелеп, а також зубів.

Таблиця 1

Денситометричні показники дітей раннього шкільного віку з епілепсією, M±m

Показник / Група	SOS, м/с	BUA, дБ/МГц	BQI, ум. од.
Основна група (n=44)	1512,65±4,32 p<0,001 p_1<0,001	15,03±1,10 p<0,001 p_1<0,001	57,12±1,22 p<0,001 p_1<0,001
Група порівняння (n=90)	1532,53±5,25 p>0,1	22,30±3,21 p>0,1	68,34±2,55 p>0,1
Ср. статистична норма	1539,24±6,21	24,25±2,89	71,28±8,12

Примітка: p – вірогідність відмінностей від показників середньостатистичної норми; p1 – вірогідність відмінностей від групи порівняння.

Література:

1. World Health Organization. Epilepsy. 2019. Отримано з https://www.who.int/news-room/fact-sheets/detail/epilepsy.

2. Gude D. Epilepsy, anti-epileptic drugs and bone health in children. Journal of Pediatric Neurosciences, 2011. 6(1). 93 https://doi.org/10.4103/1817-1745.84425.

3. Zhang Y., Zheng Y. X., Zhu J. M., Zhang J. M., Zheng Z. Effects of antiepileptic drugs on bone mineral density and bone metabolism in children: a meta-analysis. Journal of Zhejiang University Science B. 2015. 16(7). 611-621 https://doi.org/10.1631/jzus.B1500021.

4. Pack A. M. The Association Between Antiepileptic Drugs and Bone Disease. Epilepsy Curr. 2003. 3(3), 91-95. https://doi.org/10.1046/j.1535-7597.2003.03306.x

5. Strumentazione Medicale. (m.d.). Sonost 2000 User's manual. Отримано з http://www.strumedical.com/admin/allegati/126-Sonost_2000%20%20manuale%20pdf.pdf (Перевірено 2 лютого 2017 р.)

6. Ланг Т. А., Сесик М. Как описывать статистику в медицине. Руководство для авторов, редакторов и рецензентов / пер. с англ. под ред. В.П. Леонова. Москва, Практическая Медицина, 2011. 480 с.

References

1. World Health Organization. (2019). Epilepsy. Retrieved from https://www.who.int/news-room/fact-sheets/detail/epilepsy

2. Gude, D. (2011). Epilepsy, anti-epileptic drugs and bone health in children. Journal of Pediatric Neurosciences, 6(1), 93. https://doi.org/10.4103/1817-1745.84425

3. Zhang, Y., Zheng, Y. X., Zhu, J. M., Zhang, J. M., & Zheng, Z. (2015). Effects of antiepileptic drugs on bone mineral density and bone metabolism in children: a meta-analysis. Journal of Zhejiang University Science B, 16(7), 611-621. https://doi.org/10.1631/jzus.B1500021.

4. Pack, A. M. (2003). The association between antiepileptic drugs and bone disease. Epilepsy Currents, 3(3), 91-95. https://doi.org/10.1046/j.1535-7597.2003.03306.x

5. Strumentazione Medicale. (m.d.). Sonost 2000 User's manual. Retrieved from http://www.strumedical.com/admin/allegati/126-Sonost_2000%20%20manuale%20pdf.pdf (Accessed February 2, 2017).

6. Lang, T. A., & Sesik, M. (2016*). Kak opisyvat' statistiku v meditsine [How to describe statistics in medicine]*. Moscow: Prakticheskaya meditsina [in Russian].

УДК 616.31-053.2/.6.005:364
DOI https://doi.org/10.35220/2078-8916-2023-47-1.6

О.Е. Рейзвіх,
доктор медичних наук, завідувач науково-координаційного та патентно-інформаційного відділу, Державна установа «Інститут стоматології та щелепно-лицевої хірургії Національної академії медичних наук України», вул. Рішельєвська, 11, м. Одеса, Україна, індекс 65026, olgareyzvikh@gmail.com

В.С. Іванов,
кандидат медичних наук, головний лікар, Державна установа «Інститут стоматології та щелепно-лицевої хірургії Національної академії медичних наук України», вул. Рішельєвська, 11, м. Одеса, Україна, індекс 65026, ivanov-dent@i.ua

О.В. Дєньга,
доктор медичних наук, професор, завідувач відділу епідеміології та профілактики основних стоматологічних захворювань та ортодонтії, Державна установа «Інститут стоматології та щелепно-лицевої хірургії Національної академії медичних наук України», вул. Рішельєвська, 11, м. Одеса, Україна, індекс 65026, oksanadenga@gmail.com

Д.О. Сухомейло,
аспірант кафедри загальної стоматології ОНМедУ, Одеський національний медичний університет, Валіховський провулок, 2, м. Одеса, Україна, 65000, sukhomeylod@gmail.com

С.А. Шнайдер,
доктор медичних наук, професор, директор, Державна установа «Інститут стоматології та щелепно-лицевої хірургії Національної академії медичних наук України», вул. Рішельєвська, 11, м. Одеса, Україна, індекс 65026, instomodessa@i.ua

АНАЛІЗ НАДАННЯ СТОМАТОЛОГІЧНОЇ ДОПОМОГИ ДИТЯЧОМУ НАСЕЛЕННЮ В УМОВАХ ВІЙСЬКОВОГО СТАНУ

Актуальність. *24 лютого 2022 року в Україні введено військовий стан, який диктує всій системі охорони здоров'я нові підходи в роботі щодо надання медичної, зокрема стоматологічної, допомоги як Збройним Силам України, так і цивільному населенню. Проблема надання стоматологічної допомоги полягає ще й у тому, що українське населення (зокрема діти, жінки, особи похилого віку) перебуває у тяжкому емоційному та психологічному стані, що потребує посилення психологічної допомоги населенню. Такої допомоги особливо потребують: особи, які є внутрішньо переміщеними; особи, які перебувають у місцях проведення активних бойових дій; українські біженці. Особливої актуальності набуває питання надання стоматологічної допомоги дітям, її забезпечення та спроможності не тільки у військовий час,але й в післявоєнний період відбудови України.* ***Мета дослідження.*** *Провести аналіз та узагальнити досвід надання стоматологічної допомоги дітям у ДУ «ІСЩЛХ НАМН» в умовах військового стану.* ***Матеріали та методи.*** *Проведено аналіз організаційного забезпечення стоматологічної допомоги; відпрацьовані форми первинної облікової документації № 039-2/о та № 039-3/о за 2022 рік, форма № 20 (річна) затверджена Наказом МОЗ України № 378 від 10 липня 2007 р.* ***Результати.*** *З 22 лютого 2022 року ДУ «ІСЩЛХ НАМН» не припиняла своєї діяльності, надаючи всі види стоматологічної допомоги як дітям, так і дорослим пацієнтам, включаючи профілактику, діагностику, лікування, протезування та лікування в умовах загального знеболення. За 2022 р. співробітниками ДУ «ІСЩЛХ НАМН» стоматологічна допомога надана 16928 дітям, з них 9166 первинних.* ***Висновки.*** *Досвід організації надання стоматологічної допомоги дітям в умовах військового стану, з одного боку, висвітлив проблеми стоматологічної допомоги до початку повномасштабного вторгнення, а з іншого – дозволив удосконалити рекомендації щодо алгоритму роботи окремих відділень та установи в екстремальних умовах.*

Ключові слова: *військовий стан, стоматологічна допомога, діти.*

O.E. Reyzvikh,
doctor of Medical Sciences, head of the scientific coordination and patent information department, State Establishment «The Institute of Stomatology and Maxillo-Facial Surgery National Academy of Medical Science of Ukraine», 11 Rishelievska street, Odesa, Ukraine, postal code 65026, olgareyzvikh@gmail.com

V.S. Ivanov,
candidate of Medical Sciences, chief physician, State Establishment «The Institute of Stomatology and Maxillo-Facial Surgery National Academy of Medical Science of Ukraine», 11 Rishelievska street, Odesa, Ukraine, postal code 65026, ivanov-dent@i.ua

O.V. Denga,
Doctor of Medical Sciences, Professor, head of the Department of Epidemiology and Prevention of major dental diseases and orthodontics, State Establishment «The Institute of Stomatology and Maxillo-Facial Surgery National Academy of Medical Science of Ukraine», 11 Rishelievska street, Odesa, Ukraine, postal code 65026, oksanadenga@gmail.com

D.O. Sukhomeylo,
post-graduate student of the Department of General Dentistry Odessa National Medical University, Valikhovsky Pereulok, 2, Odessa, Odessa region, 650000, sukhomeylod@gmail.com

S.A. Shnaider,
Doctor of Medical Sciences, Professor, Director, State Establishment «The Institute of Stomatology and Maxillo-Facial Surgery National Academy of Medical Science of Ukraine», 11 Rishelievska street, Odesa, Ukraine, postal code 65026, instomodessa@i.ua

© О.Е. Рейзвіх, В.С. Іванов, О.В. Дєньга, Д.О. Сухомейло, С.А. Шнайдер, 2023

ANALYSIS OF THE PROVISION OF DENTAL CARE TO CHILDREN UNDER MARTIAL LAW

Relevance. *On February 24, 2022, martial law was introduced in Ukraine, which dictates new approaches to the entire healthcare system in providing medical, in particular dental, assistance to both the Armed Forces of Ukraine and the civilian population. The problem of providing dental care is also that the Ukrainian population (in particular, children, women, the elderly) is in a difficult emotional and psychological state, which requires strengthening psychological assistance to the population. Such assistance is particularly needed by: persons who are internally displaced; persons who are in places of active military operations; Ukrainian refugees. Of particular relevance is the issue of providing dental care to children, its provision and capacity not only in wartime,but also in the post-war period of reconstruction of Ukraine.* ***Purpose of the study.*** *To analyze and summarize the experience of providing dental care to children in the State Establishment "Institute of Dentistry and maxillofacial surgery of the National Academy of Medical Sciences of Ukraine" under martial law.* ***Materials and methods.*** *The analysis of organizational support for dental care was carried out; the forms of primary accounting documentation No. 039-2/O and No. 039-3/O for 2022 were worked out, Form No. 20 (annual) was approved by the Order of the Ministry of Health of Ukraine No. 378 of July 10, 2007.* ***Results.*** *Since February 22, 2022, SE "IDMS NAMSU" has not stopped its activities, providing all types of dental care to both children and adult patients, including prevention, diagnosis, treatment, prosthetics and treatment under general anesthesia. In 2022, employees of SE "IDMS NAMSU" provided dental care to 16,928 children, including 9,166 primary ones.* ***Conclusions.*** *The experience of organizing the provision of dental care to children under martial law, on the one hand, highlighted the problems of dental care before the start of a full – scale invasion, and on the other-allowed us to improve the recommendations on the algorithm of work of individual departments and institutions in extreme conditions.*
Key words: *martial law, dental care, children.*

Україна переживає найбільшу гуманітарну кризу вимушено переміщеного населення з часів другої світової війни. Частину сходу та півдня України тимчасово окуповано російськими загарбниками. Діти цих та прифронтових регіонів потерпають від нестачі питної води, їжі, ліків; не мають змоги нормально навчатися, отримувати повноцінне лікування, тяжко перенесли зимовий період у напівзруйнованих та відключених від опалення будинках. Десятки тисяч родин вимушених переселенців з дітьми в умовах обмежених ресурсів намагаються забезпечувати дітям базові потреби, освіту та відновлювати зруйновану війною психіку дітей [1, 2].

Гуманітарна криза посилила фактори ризику зростання стоматологічної захворюваності, з точки зору збільшення існуючого високого рівня споживання цукру серед дітей, а також збільшення різних бар'єрів, з якими українські сім'ї (особливо на окупованих територіях та в зоні ведення бойових дій) стикаються щодо свіжих продуктів, ліків без цукру, засобів гігієни порожнини рота, а також доступу до основних профілактичних засобів.

Разом з нашими колегами [3] вимушені констатувати, що в українських і світових фахових джерелах є досить мало інформації про надання стоматологічної допомоги в умовах військового стану. У більшості випадків публікації останніх років були присвячені стану та перспективам розвитку військової стоматології, її реформуванню, аналізу поширеності основних стоматологічних захворювань і вдосконаленню стоматологічної допомоги військовослужбовцям збройних сил у мирний час [4].

Більшість зарубіжних авторів привертають увагу стоматологічної спільноти та науковців до частоти щелепно-лицевих ушкоджень під час військових дій, віддалених наслідків впливу воєн на стоматологічний статус [3, 5, 6, 7, 8].

За кількістю лікарів і відвідувань пацієнтів стоматологія на початку 2022 року займала друге місце серед усіх медичних спеціальностей. При цьому вітчизняна система стоматологічної допомоги населенню має свої особливості, а саме має "чітко виражену медичну, біологічну, організаційно-економічну й публічно-управлінську специфіку" [9]. Деякі автори вважають, що стоматологія фактично, вже функціонує як окрема підгалузь охорони здоров'я, що відповідає практиці більшості європейських країн [1].

У зв'язку з міграцією населення зросло навантаження на лікарів взагалі і на лікарів стоматологів дитячих зокрема за рахунок надання стоматологічної допомоги не тільки місцевим жителям, а і переміщеним особам. Голови деяких осередків ГО «Асоціація стоматологів України» звертають увагу на наступні проблеми в умовах військового стану: ріст загальносоматичної патології у населення та зв'язок з несанованістю порожнини рота; ріст аномалій та деформацій зубо-щелепної системи та інвалідизація дітей за рахунок раннього видалення зубів та виникнення скелетних аномалій, як результат відсутності надання стоматологічної допомоги дітям; збільшення кількості юнаків призовного віку, які не зможуть проходити військову службу (за наявності зубо-щелепних аномалій, деформацій, каліцтва) [10].

Діти з числа тих, які постраждали внаслідок воєнних дій та збройних конфліктів, та зареє-

стровані в установленому порядку як внутрішньо переміщені особи мають право на всі гарантії та пільги, передбачені законодавством для таких осіб, зокрема надання необхідної медичної допомоги в державних та комунальних закладах охорони здоров'я [11]. Кожний пацієнт має право, коли це виправдано його станом, бути прийнятим у будь-якому закладі охорони здоров'я за своїм вибором, якщо цей заклад має можливість забезпечити відповідне лікування [12].

В умовах воєнного стану в системі охорони здоров'я в Україні: МОЗ України забезпечує готовність визначених закладів охорони здоров'я та інших необхідних сил та засобів для надання медичної допомоги військовослужбовцям під час дії воєнного стану; обласні державні адміністрації за участю органів місцевого самоврядування визначають за пропозицією Міністерства оборони України заклади охорони здоров'я комунальної власності, які можуть бути залучені для надання вторинної і третинної медичної допомоги; НАМН України забезпечує надання консультативної та методичної допомоги закладам охорони здоров'я, що надають медичну допомогу в час воєнного стану [13].

Відомо, що війни і конфлікти, численні терористичні акти, природні та техногенні катастрофи призводять до одномоментного виникнення безлічі постраждалих, примушують розвивати й удосконалювати організацію медичної допомоги, зокрема і стоматологічної.

Таким чином, питання узагальнення досвіду та удосконалення надання стоматологічної допомоги дітям в умовах дії військового стану на даний час є надзвичайно актуальним.

Мета дослідження. Провести аналіз та узагальнити досвід надання стоматологічної допомоги дітям у ДУ «ІСЩЛХ НАМН» в умовах військового стану.

Матеріали та методи дослідження. Проведено аналіз організаційного та кадрового забезпечення стоматологічної допомоги; відпрацьовані форми первинної облікової документації № 039-2/о та № 039-3/о за 2022 рік, форма № 20 (річна) «Звіт юридичної особи незалежно від її організаційно-правової форми та фізичної особи – підприємця, які провадять господарську діяльність з медичної практики за 2022 рік», затверджена Наказом МОЗ України № 378 від 10 липня 2007 року [14].

Результати дослідження та їх обговорення. З 22 лютого 2022 року ДУ «ІСЩЛХ НАМН» не припиняла своєї діяльності, надаючи всі види стоматологічної допомоги як дітям, так і дорослим пацієнтам, включаючи профілактику, діагностику, лікування, протезування та лікування в умовах загального знеболення.

За даними Air-alarms.in.ua (сервіс статистики повітряних тривог в Україні) з 24.02.2022 року по 24.03 2023 року в Одесі та області пролунало 734 повітряні тривоги. Найчастіше тривоги лунають по понеділкам з 12.00 до 18.00. Це вимагало зупиняти роботу задля безпеки лікарів і пацієнтів та негайно переміщатися в укриття, за винятком випадків надання стоматологічної допомоги в умовах стаціонару (оперативні втручання) та лікування в умовах загального знеболення. У перші тижні було припинено постачання необхідних для роботи витратних матеріалів. Співробітники, які за сумісництвом є асистентами, доцентами відповідних кафедр Одеського Національного медичного університету, планували свій робочий час, з урахуванням необхідності дистанційного проведення занять зі студентами та лікарями-інтернами.

Керівництвом ДУ «ІСЩЛХ НАМН» були поставлені пріоритетні завдання:

– налагодити безперебійну роботу всіх структурних підрозділів ДУ «ІСЩЛХ НАМН» та забезпечити безпеку персоналу та пацієнтам (приведено у належний стан відповідний притулок, який обладнано стільцями та забезпечено запасом питної води, освітленням, засобами індивідуальної гігієни та аптечками першої медичної допомоги);

– удосконалити контакт з постачальниками відповідних стоматологічних матеріалів й лікарських препаратів, що було налагоджено під час пандемії COVID-19;

– забезпечити умовами проживання й харчуванням задіяний у роботі персонал (враховуючи розлад в роботі міського транспорту, пізніше – перебої з енергопостачанням);

– налагодити безперебійне харчування пацієнтів стаціонару;

– забезпечити першочергову допомогу військовослужбовцям Збройних Сил України (ЗСУ) та бійцям територіальної оборони (ТО), дітям, а також внутрішньо переміщеним особам.

Медичній системі ДУ «ІСЩЛХ НАМН» допомогла боротьба з COVID-19: після нього вона готова реагувати на будь-яку надзвичайну ситуацію. В 2019 році було розроблено спільні рекомендації ДУ «Інститут стоматології та щелепно-лицевої хірургії НАМН України» і ГО «Асоціація стоматологів України» щодо особли-

востей надання стоматологічної допомоги населенню в умовах пандемії. Було сформовано ефективні маршрути пацієнтів, які і зараз є актуальними, але потребують удосконалення.

В 2022 році в ДУ «ІСЩЛХ НАМН» всього було прийнято 41632 пацієнта, з них 16928 дітей (діти від 0 до 17 років включно) (табл. 1). Доля первинних пацієнтів склала – 22,02 % (9166 особи) від загальної кількості пацієнтів. Розподіл по областях: Одеська – 9093, Миколаївська – 26, Херсонська – 5, Вінницька – 6, Дніпропетровська – 3, Харківська – 2, Черкаська – 2, Чернівецька – 2, Київська – 1, Рівненська – 1, Запорізька – 2, Волинська – 1, Кіровоградська – 5, Сумська – 3, Львівська – 2, Полтавська – 2, Чернігівська – 1, Донецька – 2, Хмельницька – 2, Житомирська – 5. Кількість мешканців міст їх розташування – 7614(83,1 %), мешканців села – 1552(16,9 %), учасників АТО/ООС, військових дій на території України – 1382(15,1 %).

Доля первинних пацієнтів-дітей – 42,5 % від загальної кількості первинних відвідувань.

Кількість дітей, які вперше оглянуті лікарем-ортодонтом – 527. Закінчили ортодонтичне лікування 94 дитини. 82 дітям виготовлено 18 знімних та 64 незнімних протезів. 514 пацієнтам зафіксовано незнімні ортодонтичні системи. 29 дітей пройшли повний курс занять з лікарем-логопедом.

В перші місяці військового стану кількість лікарів у відділенні стоматології дитячого віку та ортодонтії зменшилась, але вже з липня 2022 року лікарі в повному складі працювали на своїх робочих місцях (рис. 1)

Кількість пролікованих зубів із приводу карієсу у дітей в 2022 році – 11430; з ускладненим карієсом – 2354 (табл. 2). Питома вага пролікованих зубів із приводу карієсу до усіх стоматологічних відвідувань дітей – 67,52 %. Питома вага ускладненого карієсу до усіх пролікованих зубів з приводу карієсу у дітей – 20,6 %. В умовах загального знеболення стоматологічне лікування проведено 731 дитині.

За розглянутий період двом дітям проведено курс лікування захворювань слизової оболонки порожнини рота.

Щодо заходів з профілактики стоматологічних захворювань у дітей в 2022 році: 42 % заходів складає ремінералізуюча терапія, 23 % – гігієнічне навчання та виховання з індивідуальним підбором засобів профілактики; 21 % – навчання догляду за порожниною рота, контроль та корек-

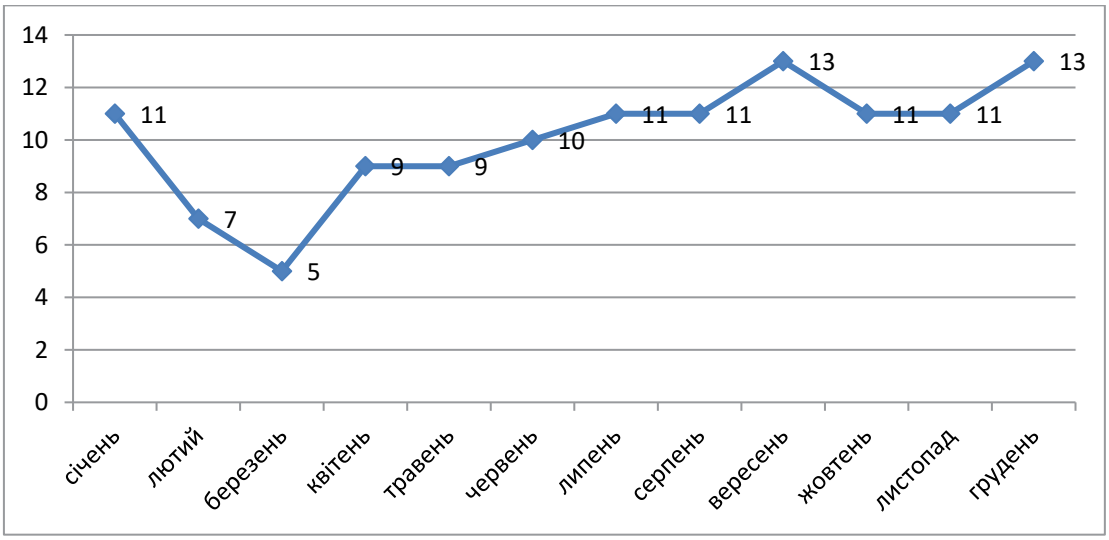

Рис 1. Кількість лікарів стоматологів, які надавали терапевтичну стоматологічну допомогу дітям у в 2022 році

Таблиця 1

Кількість відвідувань до лікарів стоматологів ДУ «ІСЩЛХ НАМН» в 2022 році

Найменування	Кількість відвідувань до лікарів- стоматологів			Усього сановано в порядку планової санації та за зверненнями
	усього	у тому числі сільськими жителями	первинні	
Усього	41632	1552	9166	2368
у тому числі діти віком 0-17 років включно	16928	917	3895	2096

ція навичок; 10 % – професійна гігієна порожнини рота і 4 % – герметизація фісур (рис. 2).

Проблема надання стоматологічної допомоги полягає ще й у тому, що українське населення (зокрема діти, жінки, особи похилого віку) перебуває у тяжкому емоційному та психологічному стані, що потребує посилення психологічної допомоги населенню. Такої допомоги особливо потребують: особи, які є внутрішньо переміщеними; особи, які перебувають у місцях проведення активних бойових дій; українські біженці. Профілактичні заходи застосовувалися лікарями в повному обсязі, проводилися мотиваційні бесіди з батьками та дітьми щодо догляду за порожниною рота, дотримання режиму та збалансованості харчування, якості питної води та ін. з урахуванням дистанційного навчання та зміни місць мешкання. Звертає на себе увагу, що за рік проживання саме в Молдові та Румунії стоматологічний статус дітей значно погіршився. Стан хронічного стресу має дуже виразні прояви з боку стоматологічного стану здоров'я як дітей, так і дорослих. Значно збільшилась кількість дітей різного віку з прогресуючою стертістю зубів. Вважаємо, що це може стати окремим питанням для вивчення через значні наслідки цієї патології для зубощелепної системи дітей.

Сановано за зверненням – 2096 дітей. Питома вага санованих до первинних відвідувань дітей за стоматологічною допомогою – 53,8 %.

Амбулаторно дітям проведено 348 хірургічних втручання. 891 дитина була госпіталізована (табл. 3). В стаціонарі проліковано 1485 пацієнтів, з них 891 дитина (60 %), з них 5 дітей віком до 1 року; військових ЗСУ та бійців ТО – 73 (4,9 %).

Не зупинилась і наукова діяльність ДУ «ІСЩЛХ НАМН». В 2022 році 50 лікарів та науковців приймали участь у 6 науково-дослідницьких роботах, які проводились в ДУ «ІСЩЛХ НАМН України», 4 лікарі приймали участь в 6 науково-практичних міжнародних конференціях.

У зв'язку з відсутністю закріпленого за установою населення територіальної громади, до ДУ «ІСЩЛХ НАМН» направляються та звертаються самостійно хворі та учасники бойових дій, воїни ЗСУ, вимушені переселенці, яким не мали можливості надати спеціалізовану стоматологічну допомогу по місту їх знаходження. Відповідно до Женевської конвенції про захист цивільного населення під час війни цивільні лікарні, органі-

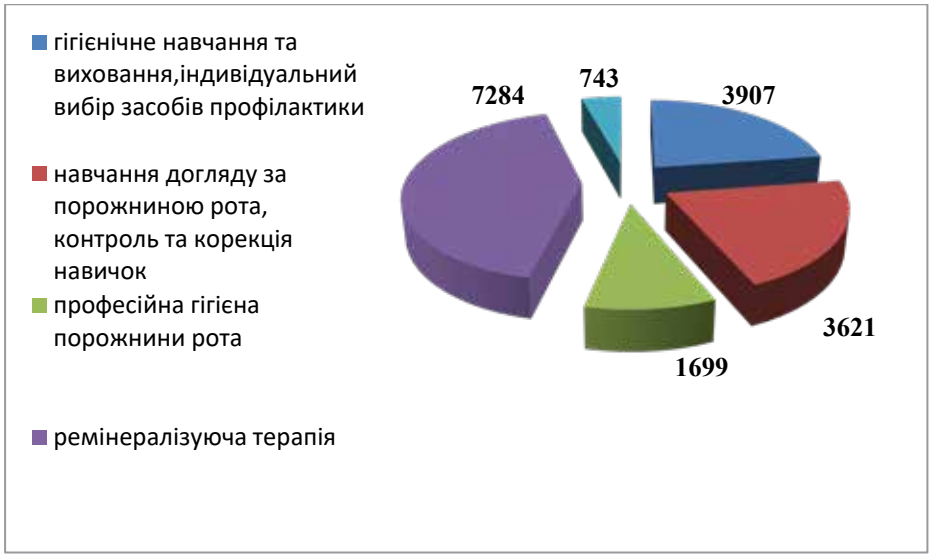

Рис. 2. Профілактичні заходи у дітей в 2022 році

Таблиця 2

Кількість пролікованих зубів у дітей

Запломбовано зубів						
усього	карієс		ускладнений карієс			
	постійні зуби	тимчасові зуби	постійні зуби		тимчасові зуби	
			пульпіт	періодонтит	пульпіт	періодонтит
13784	5052	6378	625	153	1312	264
	11430		778		1576	

Таблиця 3

Склад хворих дітей у стаціонарі, строки та результат лікування (кількість)

Найменування класів та окремих хвороб	Шифр відповідно до МКХ-10	Виписано хворих	у тому числі віком до 1 року	Проведено виписаними ліжко-днів
усього	A00-T98	891	5	2617
хвороби органів дихання	J00-J99	3		36
хвороби органів травлення, з них: – хвороби ротової порожнини, залоз та щелеп	K00-K93 K04-K14	847 847		2209 2209
хвороби шкіри та підшкірної клітковини	L00-L99	3		25
уроджені аномалії (вади розвитку), деформації та хромосомні порушення	Q00-Q99	23	5	
Травми, отруєння та деякі інші наслідки дії зовнішніх причин	S00-T98	15		163
з них: переломи кісток черепа та ін.	S02,S12, S22,S32, T02,T08	6		82

зовані для надання допомоги пораненим, хворим, інвалідам та породіллям, за жодних обставин не можуть бути об'єктом нападу, натомість вони завжди користуються повагою сторін конфлікту й перебуватимуть під їхнім захистом [15, ст. 18]. Але нажаль, по факту ми бачимо недотримання цих норм під час воєнних дій та масове знищення медичної інфраструктури в багатьох регіонах країни. Також серед медиків велика кількість постраждалих осіб, які наразі не мають змоги працювати та надавати медичну допомогу населенню, що, в свою чергу, створює дефіцит лікарів та допоміжного медичного персоналу [16]

В цілому ряді регіонів, опинившись в важких умовах на тимчасово окупованих територіях та в умовах ведення бойових дій, хронічні каріозні процеси у дітей, як і у дорослих, загострюються та ускладнюються. Під час бойових зіткнень, надання терапевтичної стоматологічної допомоги вкрай обмежене, частіше – неможливе та направлене виключно на зняття гострого запального процесу. Кваліфіковане лікування карієсу та його ускладнень можливе тільки в умовах стаціонарного стоматологічного кабінету або пересувного стоматологічного кабінету, тобто там, де знаходиться необхідне для цього обладнання [17].

Висновки. Таким чином, ДУ»ІСЩЛХ НАМН» в період введення військового стану в Україні безперебійно продовжує надавати високоспеціалізовану допомогу населенню України, зокрема дітям. З урахуванням особливостей умов дії лікарів та медичного персоналу під час військового стану потребує удосконалення система надання стоматологічної допомоги (протоколи, маршрути, матеріально-технічне обладнання, підготовка відповідного медичного персоналу та ін.). Потрібно нормативно врегулювати питання системи заходів щодо медичної стоматологічної реабілітації осіб (в тому числі і дітей), що постраждали та/або перебували на окупованих територіях/у полоні, та розробити механізми їх практичної реалізації. Система охорони здоров'я України також має бути готовою в найближчому майбутньому надавати таку допомогу й у випадку здійснення терористичних атак на українській території та у випадку одночасної появи великої кількості постраждалих або ж на територіях, звільнених від тимчасової окупації.

Список літератури:

1. Махінчук Н. Особливості державного регулювання системи стоматологічної допомоги населенню в Україні в умовах воєнного стану. *Věda a perspektivy.* 2022. № 8(15). С. 22-34. DOI: https://doi.org/10.52058/2695-1592-2022-8(15)-22-34

2. Міхеєва Л. В. Психічне здоров'я дітей в умовах війни. *Особистість та суспільство в цифрову еру: психологічний вимір* : (до 25-річчя Національного університету "Одеська юридична академія" та 175-річчя Одеської школи права) : матеріали III Міжнар. наук.-практ. конф. (м. Одеса, 24 черв. 2022 р.) [Електронний ресурс] / Нац. ун-т «Одес. юрид. акад.», каф-ра психології. – Одеса: Національний університет «Одеська юридична академія», 2022. С. 152-156. URL: https://hdl.handle.net/11300/18037.

3. Канюра О.А., Біденко Н.В., Коленко Ю.Г., Філоненко В.В., Хрол Н.С., Шпак Д.Ю. Досвід надання стоматологічної допомоги в умовах військового стану. *Сучасна стоматологія*. 2022. № 3–4. С. 38-44 DOI: 10.33295/1992-576X-2022-3-38

4. Рачинский С. В., Шнайдер С. А., Лабунец В. А., Лабенец О. В., Диева Т. В. Заболеваемость и состояние стоматологической ортопедической помощи у допризывников и военнослужащих Украины. *Вісник стоматології*. 2019. № 4(109), Т 34. С. 57-61.

5. Стоматологія надзвичайних ситуацій з курсом військової стоматології. / Рузін Г. П., та ін. ; за ред. Г. П. Рузіна. Підручник. Видання друге. Вінниця: НОВА КНИГА, 2008.126 4 с.

6. Daniels J.S., Albakry I., Braimah R.O., Samara M.I., Albalasi R.A., Al-Rayshan S.M.A. Management of Maxillofacial Gunshot Injuries With Emphasis on Damage Control Surgery During the Yemen Civil War. *Craniomaxillofac Trauma Reconstr*. 2022 Mar; № 15(1). P. 58-65. doi: 10.1177/19433875211012211.

7. Kummoona R. Missile War Injuries of the Craniofacial Region. *J Craniofac Surg*. 2020. Jul-Aug; № 31(5). P. 1307-1311. doi: 10.1097/SCS.0000000000006571.

8. Ghantous Y., Bahouth H., Rachmiel A., Abdelraziq M., Joachim M.V., Abu-El-Na'aj I. The Face of War: Maxillofacial Patients in the Syrian Civil War. *J Craniofac Surg*. 2020. Jul-Aug; № 31(5). P. 1330-1333. doi: 10.1097/SCS.0000000000006321.

9. Мельниченко О.А., Удовиченко Н.М., Ємченко В.І. Полеміка щодо співвідношення понять "стоматологічна допомога" та "стоматологічна послуга". Харків : ХНМУ, 2019. С. 48–50. URL : http://repo.knmu.edu.ua/handle/123456789/22913.

10. Листи до президента ГО «АСУ» голів деяких осередків. https://www.udenta.org.ua

11. Конституція України : Закон України Про забезпечення прав і свобод внутрішньо переміщених осіб. Стаття 9. (*Відомості Верховної Ради* (ВВР). 2015. № 1. Ст.1 https://zakon.rada.gov.ua/laws/show/1706-18#Text.

12. Конституція України : Закон України «Основи законодавства України про охорону здоров'я»; частина друга статті 38 (*Відомості Верховної Ради України* (ВВР). 1993. № 4. Ст.19) https://zakon.rada.gov.ua/laws/show/2801-12#Text

13. Питання Національної ради з відновлення України від наслідків війни: Указ Президента України від 21 квітня 2022 р. № 266/2022. URL : https://ips.ligazakon.net/ document/U266_22 (дата звернення: 05.08.2022).

14. Наказом МОЗ України № 378 від 10 липня 2007 року Про затвердження форм звітності з питань охорони здоров'я та інструкцій щодо їхнього заповнення https://zakon.rada.gov.ua/laws/show/z1009-07#Text

15. Конвенція про захист цивільного населення під час війни. Женева. 12 серпня 1949 року. Поточна редакція від 08.02.2006. No 3413-IV. URL: https://zakon.rada.gov.ua. Ст. 18,20

16. Комплексне надання стоматологічної допомоги у збройних силах україни у мирний та військовий час : навч. посібник для студентів стомат. ф-ту, інтернів, клінічних ординаторів, курсантів. / О. В. Возний, та ін. Запоріжжя : ЗДМУ, 2016. 102 с.

References:

1. Mahinchuk, N. (2022). Osoblyvosti derzhavnogo reguljuvannja systemy stomatologichnoi' dopomogy naselennju v Ukrai'ni v umovah vojennogo stanu [Features of state regulation of the system of dental care for the population in Ukraine under martial law]. *Věda a perspektivy,* 8(15), 22-34. DOI: https://doi.org/10.52058/2695-1592-2022-8(15)-22-34 [in Ukrainian].

2. Mihejeva, L. V. (2022). Psyhichne zdorov'ja ditej v umovah vijny. Osobystist' ta suspil'stvo v cyfrovu eru: psyhologichnyj vymir : (do 25-richchja Nacional'nogo universytetu "Odes'ka jurydychna akademija" ta 175-richchja Odes'koi' shkoly prava [Mental health of children in war conditions. Personality and society in digital form: psychological dimension: (to the 25th anniversary of the National University "Odessa Law Academy" and the 175th anniversary of the Odessa School of law)]. *Materialy III Mizhnarodna naukovo-praktychna konferencija. (m. Odesa, 24 cherv. 2022 r.) Odesa: Nacional'nyj universytet «Odes'ka jurydychna akademija»*,.pp. 152-156. URL: https://hdl.handle.net/11300/18037 [in Ukrainian].

3. Kanjura, O.A., Bidenko, N.V., Kolenko, Ju.G., Filonenko, V.V., Hrol, N.S., & Shpak, D.Ju. (2022). Dosvid nadannja stomatologichnoi' dopomogy v umovah vijs'kovogo stanu [Experience in providing dental care under martial law]. *Suchasna stomatologija – Modern dentistry*, 3–, 38-44 DOI: 10.33295/1992-576X-2022-3-38 [in Ukrainian].

4. Rachinskiy, S. V., Shnayder, S. A., Labunets, V. A., Labenets, O. V., & Dieva, T. V. (2019). Zabolevaemost' i sostoyanie stomatologicheskoy ortopedicheskoy pomoshchi u doprizyvnikov i voennosluzhashchikh Ukrainy [Morbidity and condition of dental orthopedic care in pre-conscripts and military personnel of Ukraine]. *Visnyk stomatologii' – Bulletin of Dentistry,* 4(109), 34, 57-61 [in Russian].

5. Ruzin, G. P., Golik, V. P., Demjanyk, S. G., & Rybalov, O.V. (2008*). Stomatologija nadzvychajnyh sytuacij z kursom vijs'kovoi' stomatologii' [Emergency dentistry with a military dentistry course].* G. P. Ruzina (Ed.). Vinnycja: NOVA KNYGA [in Ukrainian].

6. Daniels, J.S., Albakry, I., Braimah, R.O., Samara, M.I., Albalas,i R.A., & Al-Rayshan, S.M.A. (2022). Management of Maxillofacial Gunshot Injuries With Emphasis on Damage Control Surgery During the Yemen Civil War. Craniomaxillofac Trauma Reconstr,15(1), 58-65. doi: 10.1177/19433875211012211.

7. Kummoona, R. (2020). Missile War Injuries of the Craniofacial Region. J Craniofac Surg., 31(5), 1307-1311. doi: 10.1097/SCS.0000000000006571.

8. Ghantous, Y., Bahouth, H., Rachmiel, A., Abdelraziq, M., Joachim, M.V., & Abu-El-Na'a,j I. (2020). The Face of War: Maxillofacial Patients in the Syrian Civil War. J Craniofac Surg., 31(5), 1330-1333. doi: 10.1097/SCS.0000000000006321.

9. Mel'nychenko, O.A., Udovychenko, N.M., & Jemchenko, V.I. (2019). *Polemika shhodo spivvidnoshennja ponjat' "stomatologichna dopomoga" ta "stomatologichna posluga [Controversy over the relationship between the concepts of "dental care" and "dental service"].* Harkiv : HNMU, 48–50. URL : http://repo.knmu.edu.ua/handle/123456789/22913 [in Ukrainian].

10. Lysty do prezydenta GO «ASU» goliv dejakyh oseredkiv [Letters to the president of the NGO "automated control system" of the heads of some cells]. https://www.udenta.org.ua [in Ukrainian].

11. Konstytucija Ukrai'ny [Constitution Of Ukraine]. (2015). Zakon Ukrai'ny Pro zabezpechennja prav i svobod vnutrishn'o peremishhenyh osib. Stattja 9. (Vidomosti Verhovnoi' Rady (VVR). № 1. St.1 *[Law of Ukraine on ensuring the rights and freedoms of Internally Displaced Persons. Article 9. (information of the Verkhovna Rada (VVR)],* 1,.1 https://zakon.rada.gov.ua/laws/show/1706-18#Text [in Ukrainian].

12. Konstytucija Ukrai'ny [Constitution Of Ukraine] (1993). Zakon Ukrai'ny «Osnovy zakonodavstva Ukrai'ny pro ohoronu zdorov'ja»; chastyna druga statti 38 (Vidomosti Verhovnoi' Rady Ukrai'ny (VVR) [Law of Ukraine" fundamentals of legislation of Ukraine on healthcare"; part two of Article 38 (Vedomosti of the Verkhovna Rada of Ukraine (VVR)]. 4,19) https://zakon.rada.gov.ua/laws/show/2801-12#Text [in Ukrainian].

13. Pytannja Nacional'noi' rady z vidnovlennja Ukrai'ny vid naslidkiv vijny: Ukaz Prezydenta Ukrai'ny vid 21 kvitnja 2022 r. № 266/2022 [Issues of the National Council for the recovery of Ukraine from the consequences of war: Presidential Decree No. 266/2022 of April 21, 2022]. URL : https://ips.ligazakon.net/ document/U266_22 (дата звернення: 05.08.2022) [in Ukrainian].

14. Nakaz Prezydenta Ukrainy "Pytannia Natsionalnoi rady z vidnovlennia Ukrainy" vid naslidkiv viiny: Ukaz Prezydenta Ukrainy vid 21 kvitnia 2022 r. № 266/2022 [Decree of the President of Ukraine "Questions of the National Council for the Reconstruction of Ukraine" from the consequences of the war: Decree of the President of Ukraine from April 21, 2022 № 266/2022]. Retrieved from https://ips.ligazakon.net/document/U266_22 [in Ukrainian].

15. Konvencija pro zahyst cyvil'nogo naselennja pid chas vijny. Zheneva. 12 serpnja 1949 roku. Potochna redakcija vid 08.02.2006. No 3413-IV. St. 18,20 [Convention for the protection of civilian persons in time of war. Geneva. August 12, 1949. Current version dated 08.02.2006. No 3413-IV] https://zakon.rada.gov.ua. Ст. 18,20 [in Ukrainian].

16. Voznyj, O. V., Samojlenko, A. V., Chertov, C. O., Muljar, V. F., & Filo, A. M. (2016). Kompleksne nadannja stomatologichnoi' dopomogy u zbrojnyh sylah Ukrai'ny u myrnyj ta vijs'kovyj chas [Comprehensive provision of dental care in the Armed Forces of Ukraine in peacetime and wartime] : *Navchal'nyj posibnyk dlja studentiv stomatologichnogo fakul'tetu, interniv, klinichnyh ordynatoriv, kursantiv [Textbook for students of the Faculty of Dentistry, interns, clinical residents, cadets*]. Zaporizhzhja : ZDMU [in Ukrainian].

ЕКСПЕРИМЕНТАЛЬНО-ТЕОРЕТИЧНА СТОМАТОЛОГІЯ

УДК [616.311.2-002+616.314-089.23]:59.085
DOI https://doi.org/10.35220/2078-8916-2023-47-1.7

С.С. Адамів,
аспірант, Державна установа «Інститут стоматології та щелепно-лицевої хірургії Національної академії медичних наук України», вул. Рішельєвська, 11, м. Одеса, Україна, індекс 65026

А.Е. Дєньга,
доктор медичних наук, Державна установа «Інститут стоматології та щелепно-лицевої хірургії Національної академії медичних наук України», вул. Рішельєвська, 11, м. Одеса, Україна, індекс 65026

КОРЕКЦІЯ БІОХІМІЧНИХ ПОКАЗНИКІВ ЯСЕН ТА СИРОВАТКИ КРОВІ ЩУРІВ ПРИ ЕКСПЕРИМЕНТАЛЬНОМУ МОДЕЛЮВАННІ ПАРОДОНТИТУ НА ТЛІ ОРТОДОНТИЧНОГО ПЕРЕМІЩЕННЯ ЗУБІВ

Зубощелепна система в процесі еволюції людини зазнала значних змін, які призвели до розвитку різних патологічних видів прикусу та аномалій положення зубів. На даний час використовуються різні види ортодонтичних конструкцій, у зв'язку з цим зростає актуальність питання про наслідки ортодонтичного лікування, таких як гіпертрофічний гінгівіт, тобто дослідження причин та частоти виникнення даного захворювання, а так само зведення до мінімуму його наслідків шляхом грамотного та своєчасного лікування. У підлітків стан слизової оболонки та її реакції на ортодонтичне лікування вимагають особливої уваги, оскільки морфофункціональні порушення, викликані аномаліями зубощелепної системи, самі по собі є потужними патогенетичними факторами, що зумовлюють ініціацію та розвиток запальних захворювань, у тому числі гінгівіту. ***Мета дослідження.*** *Експериментальна оцінка на щурах, на тлі моделі перекисного пародонтиту та ортодонтичного переміщення зубів, змін біохімічних показників ясен та сироватки крові під дією розроблених лікувально-профілактичних заходів.* ***Матеріали і методи дослідження.*** *В експериментальній роботі використовували наступні препарати «Спіруліна, екстракт» (Примафлора, Україна) і «Кальцикер» (Індоко Ремедіс Лімітед, Індія). На основі Спіруліни готували мукозоадгезивний гель для порожнини рота. Досліди були проведено на 25 білих щурах лінії Вістар (самці, 5 місяців, маса 325 ± 18 г), яких поділили на 4 групи. При статистичній обробці отриманих результатів використовувалася комп'ютерна програма STATISTICA 6.1. для оцінки їхньої достовірності та похибок вимірювань.* ***Висновки****. В умовах перекисного пародонтиту та додатковому ортодонтичному переміщенні зубів наявні інтенсивні процеси системного запалення, активації перекисного окислення ліпідів, а також запалення та посилення контамінації умовно-патогенної мікробіоти на яснах, розвиток дисбіозу на фоні зниження антимікробного та антиоксидантного захисту, також і рівня гіалуронової кислоти в порожнині роту дослідних щурів. Профілактичне застосування запропонованих препаратів на фоні модельованого перекисного пародонтиту з додатковим ортодонтичним переміщенням зубів надавало коригуючу дію на зміни в яснах та сироватці крові тварин. Найбільш ефективні результати спостерігалися після використання комплексної профілактики. Запропонований профілактичний комплекс ефективно знижував процеси запалення, перекисного окиснення ліпідів, розвиток умовно-патогенної мікробіоти, ступінь дисбіозу, стимулював неспецифічний антимікробний та антиоксидантний захист в порожнині рота, зберігав нормальний рівень гіалуронової кислоти в яснах.*

Ключові слова: *експеримент, щури, ортодонтичне втручання, біохімічні показники.*

S.S. Adamiv,
Postgraduate Student, State Institution "Institute of Dentistry and maxillofacial surgery, National Academy of Medical Sciences of Ukraine", 11 Richelevskaya street, Odessa, Ukraine, postal code 65026

A.E. Dienga,
Doctor of Medical Sciences, State Institution "Institute of Dentistry and maxillofacial surgery, National Academy of Medical Sciences of Ukraine", 11 Richelevskaya street, Odessa, Ukraine, postal code 65026

CORRECTION OF BIOCHEMICAL INDICATORS OF THE GUMS AND BLOOD SERUM OF RATS DURING THE EXPERIMENTAL SIMULATION OF PERIODONTITIS ON THE BACKGROUND OF ORTHODONTIC TOOTH MOVEMENT

The dental-maxillary system has undergone significant changes in the course of human evolution, which have led to the development of various pathological types of bite and anomalies in the position of teeth. Currently, various types of orthodontic structures are used, in this regard, the relevance of the question of the consequences of orthodontic treatment, such as hypertrophic gingivitis, that is, the study of the causes and frequency of this disease, as well as minimizing its consequences through competent and timely treatment, is growing. In adolescents, the condition of the mucous membrane and its response to orthodontic treatment require special attention, since morphofunctional disorders caused by anomalies of the dental-maxillofacial system themselves

© С.С. Адамів, А.Е Дєньга, 2023

are powerful pathogenetic factors that cause the initiation and development of inflammatory diseases, including gingivitis. ***Purpose of the study.*** *Experimental assessment in rats, against the background of a model of peroxide periodontitis and orthodontic movement of teeth, changes in the biochemical parameters of gums and blood serum under the influence of developed therapeutic and preventive measures.* ***Materials and methods of research.*** *The following preparations "Spirulina extract" (Primaflora, Ukraine) and "Calciker" (Indoko Remedis Limited, India) were used in the experimental work. A mucozoadhesive gel for the oral cavity was prepared on the basis of spirulina. Experiments were conducted on 25 White Rats of the Wistar line (males, 5 months, weight 325 = 18 g), which were divided into 4 groups. During statistical processing of the obtained results, the computer program STATISTICA 6.1. was used to assess their reliability and measurement errors.* ***Conclusions****. In the conditions of peroxidative periodontitis and additional orthodontic tooth movement, there are intensive processes of systemic inflammation, activation of lipid peroxidation, as well as inflammation and increased contamination of opportunistic microbiota on the gums, the development of dysbiosis against the background of a decrease in antimicrobial and antioxidant protection, as well as the level of hyaluronic acid in the cavity mouth of experimental rats. Prophylactic use of the proposed drugs on the background of simulated peroxide periodontitis with additional orthodontic tooth movement had a corrective effect on changes in the gums and blood serum of animals. The most effective results were observed after the use of complex prevention. The proposed prophylactic complex effectively reduced the processes of inflammation, lipid peroxidation, the development of opportunistic microbiota, the degree of dysbiosis, stimulated nonspecific antimicrobial and antioxidant protection in the oral cavity, and maintained the normal level of hyaluronic acid in the gums.*

Key words: *experiment, rats, orthodontic intervention, biochemical parameters.*

Зубощелепна система в процесі еволюції людини зазнала значних змін, які призвели до розвитку різних патологічних видів прикусу та аномалій положення зубів. На даний час використовуються різні види ортодонтичних конструкцій, у зв'язку з цим зростає актуальність питання про наслідки ортодонтичного лікування, таких як гіпертрофічний гінгівіт, тобто дослідження причин та частоти виникнення даного захворювання, а так само зведення до мінімуму його наслідків шляхом грамотного та своєчасного лікування [3].

У підлітків стан слизової оболонки та її реакції на ортодонтичне лікування вимагають особливої уваги, оскільки морфофункціональні порушення, викликані аномаліями зубощелепної системи, самі по собі є потужними патогенетичними факторами, що зумовлюють ініціацію та розвиток запальних захворювань, у тому числі гінгівіту [2, 4]. У той же час, наявність ортодонтичної апаратури в порожнині рота пацієнта ускладнює проведення гігієнічних процедур, що посилює запальний процес. Тобто, брекети самі по собі не є причиною захворювань ротової порожнини, у свою чергу незадовільна гігієна та неправильний режим харчування, що властиво підліткам, ускладнює лікування зубощелепних аномалій виникненням або посиленням запального процесу, зокрема гінгівіту.

Планування лікувально-профілактичних заходів, розробка або удосконалення існуючих методів терапії гінгівіту у підлітків є невід'ємною частиною ефективного лікування зубощелепних аномалій у них за допомогою незнімною ортодонтичною апаратурою. Тому проведення експериментальних досліджень розробленого лікувально-профілактичного комплексу є актуальним завданням сучасної стоматології.

Тому ***метою дослідження*** була експериментальна оцінка на щурах, на тлі моделі перекисного пародонтиту та ортодонтичного переміщення зубів, змін біохімічних показників ясен та сироватки крові під дією розроблених лікувально-профілактичних заходів.

Матеріали і методи дослідження. В експериментальній роботі використовували наступні препарати «Спіруліна, екстракт» (Примафлора, Україна) і «Кальцикер» (Індоко Ремедіс Лімітед, Індія). На основі Спіруліни готували мукозоадгезивний гель для порожнини рота.

Досліди були проведено на 25 білих щурах лінії Вістар (самці, 5 місяців, маса 325 ± 18 г), яких поділили на 4 групи:

1-а (інтактні) – контроль, 7 щурів,

2-а – перекисний пародонтит (ПП) + с 3-ого тижня ортодонтичне переміщення зубів (фіксація пружин ФП), 6 щурів,

3-я – ПП + ФП + апликації на ясна гелем «Спіруліна» 0,3 мл/щура с 1-ого тижня, 6 щурів

4-а – ПП + ФП + гель «Спіруліна» + «Спіруліна» per os + «Кальцікер» 1 мл/кг, 6 щурів.

Пародонтит у щурів 2, 3 і 4 груп відтворювали за допомогою переокисленої олії, яку вводили у щоденний раціон тварин із розрахунку 1 мл/щура. Через три тижні у щурів 2, 3 і 4 груп моделювали ортодонтичне переміщення зубів за допомогою фіксації спеціальних пружин. Евтаназію тварин здійснювали на 60-й день досліду під тіопенталовим наркозом (20 мг/кг) шляхом тотального кровопускання із серця.

Виділяли ясна та отримували сироватку крові, у якій визначали вміст МДА та активність еластази (маркери системного запалення) [5, 10].

В гомогенатах ясен визначали рівень біохімічних маркерів запалення: активність еластази та вміст малонового діальдегіду (МДА) [5], а також активність уреази (показник мікробного обсіменіння), активність лізоциму (індикатор неспецифичного антимікробного захисту), активність каталази (антиоксидантний фермент) і вміст гіалуронової кислоти [6, 7]. По співвідношенню активності каталази до вмісту МДА розраховували антиоксидантно-прооксидантний індекс АПІ [9], а по співвідношенню відносних активностій уреази до лізоциму розраховували ступень дисбіозу [8].

При статистичній обробці отриманих результатів використовувалася комп'ютерна програма STATISTICA 6.1. для оцінки їхньої достовірності та похибок вимірювань. Статистично значущу відмінність між альтернативними кількісними ознаками з розподілом, відповідним нормальному закону, оцінювали за допомогою t-критерію Стьюдента. Різницю вважали статистично значущою при $p<0,01$ [1].

Результати та обговорення. Результати аналізу впливу запропонованих препаратів і ортодонтичного переміщення зубів на вміст малонового діальдегіду та активність еластази в сироватці крові дослідних щурів представлені в таблиці 1.

В 2-й групі з модельованим перекисним пародонтитом та ортодонтичним переміщенням зубів вміст МДА та активність еластази достовірно збільшилися на 32,5 % ($p<0,05$; табл. 1) та 69,9 % ($p<0,001$; табл. 1) відповідно інтактної групи. Це свідчить про наявність системного запалення та інтенсифікації перекисного окиснення ліпідів (ПОЛ) в організмі тварин.

Застосування аплікацій на ясна гелем «Спіруліна» у тварин в 3-й групі не знизило досліджувані показники до рівня інтактної групи, але призвело до достовірного зниження показників активності еластази на 37,6 % ($p_1<0,05$; табл. 1) та зниження рівню МДА на 12,7 % ($p_1>0,1$; табл. 1) в сироватці крові порівняно з 2-ю групою.

В 4-й групі (ПП + ФП + гель «Спіруліна» + «Спіруліна» per os + «Кальцикер») проведення запропонованої профілактики сприяло достовірному зниженню маркерів запалення: вміст МДА на 30,4 % ($p_1<0,01$; табл. 1) та активності еластази у 1,8 рази ($p_1<0,001$; табл. 1) порівняно з 2-ю групою. Також ці показники відповідали рівню інтактної групи ($p>0,1$).

В таблиці 2 представлені результати дослідження в яснах щурів рівня маркерів запалення – вмісту кінцевого продукту ПОЛ малонового діальдегіду (МДА) та активності протеолітичного ферменту еластази. З наведених даних видно, що в яснах 2-ої групи тварин, у якої моделювали перекисний пародонтит (ПП) + фіксації пружин (ФП), відбулася інтенсифікація процесів запалення і ПОЛ: вміст МДА достовірно підвищився у 1,9 рази ($p<0,01$), а активність еластази достовірно збільшилась на 31,9 % ($p<0,001$) порівняно з інтактною групою (табл. 2).

Проведення профілактики у 3-ої та 4-ої групах тварин за допомогою гелю «Спіруліна» або комплексом «Спіруліна» і Кальцикер сприяло ефективному зниженню інтенсивності перекисного окислення ліпідів та послабленні процесів запалення. В яснах щурів 3-ої групи спостерігалася тенденція зниження показників активності еластази на 13,9 % ($p_1<0,1$) та достовірне зниження рівню МДА на 28,2 % ($p_1<0,01$) в порівнянні з параметрами у 2-ої групі, але ці значення не відповідали інтактним (табл. 2).

А саме найбільш значиме достовірне зниження вмісту МДА та активності еластази спо-

Таблиця 1

Вміст МДА і активність еластази в сироватці крові щурів з пародонтитом, ортодонтичним втручанням та після профілактики

№	Групи тварин	Вміст МДА, ммоль/л	Активність еластази, мк-кат/л
1	Інтактна	7,7±0,5	173±12
2	Перекисний пародонтит (ПП) + фіксація пружин (ФП)	10,2±0,8p<0,05	294±17p<0,001
3	ПП + ФП + гель «Спіруліна»	8,9±0,7 p>0,1 $p_1>0,1$	238±16 p<0,01 $p_1<0,05$
4	ПП + ФП + гель «Спіруліна» + «Спіруліна» per os + «Кальцикер»	7,1 ± 0,6 p>0,1 $p_1<0,01$	165±11p>0,1 $p_1<0,001$

Примітка: p – вірогідність по відношенню до показника в інтактній групі; p1 – вірогідність по відношенню до показника в групі «Перекисний пародонтит + фіксація пружин».

Таблиця 2

Маркери запалення у яснах щурів з пародонтитом, ортодонтичним втручанням та після профілактики

№	Групи тварин	Активність еластази, мк-кат/кг	Вміст МДА, ммоль/кг
1	Інтактна	40,5±2,6	15,4±1,3
2	Перекисний пародонтит (ПП) + фіксація пружин (ФП)	53,4±3,2 p<0,005	28,7±1,9p<0,001
3	ПП + ФП + гель «Спіруліна»	46,0 ± 2,5p>0,1 p_1<0,1	20,6±1,7 p<0,01 p_1<0,01
4	ПП + ФП + гель «Спіруліна» + «Спіруліна» per os + Кальцикер	37,9±2,0p>0,1 p_1<0,001	17,2±1,5p>0,3 p_1<0,001

Примітка: p – вірогідність по відношенню до показника в інтактній групі; p1 – вірогідність по відношенню до показника в групі «Перекисний пародонтит + фіксація пружин».

Таблиця 3

Активність уреази, лізоциму та ступень дисбіозу у яснах щурів з пародонтитом, ортодонтичним втручанням та після профілактики

№	Групи тварин	Активність уреази, мк-кат/кг	Активність лізоциму, ед/кг	Ступень дисбіозу
1	Інтактна	0,79±0,06	208±16	1,00±0,08
2	Перекисний пародонтит (ПП) + фіксація пружин (ФП)	2,38±0,12p<0,001	127±12p<0,001	4,94±0,31 p<0,001
3	ПП + ФП + гель «Спіруліна»	1,64±0,15p<0,001 p_1<0,001	169±14p<0,1 p_1<0,05	2,56±0,28 p<0,001 p_1<0,001
4	ПП + ФП + гель «Спіруліна» + «Спіруліна» per os + Кальцикер	1,27±0,10p<0,001 p_1<0,001	184±15p>0,1 p_1<0,01	1,82±0,15 p<0,001 p_1<0,001

Примітка: p – вірогідність по відношенню до показника в інтактній групі; p1 – вірогідність по відношенню до показника в групі «Перекисний пародонтит + фіксація пружин».

стерігалося в яснах тварин в 4-й групі: у 1,7 рази (p_1<0,01) та 1,4 рази (p_1<0,001) відповідно показників у групі з моделлю патології та досягло значень інтактної групи (табл. 2).

Результати аналізу активності уреази, лізоциму та ступеню дисбіозу в яснах всіх експериментальних тварин представлені в таблиці 3.

При розвитку перекисного пародонтиту та ортодонтичного переміщення зубів в яснах щурів 2-ї групи активність уреази достовірно зростала у 3 рази (p<0,001), що свідчить про інтенсивний ріст мікробного обсіменіння в яснах після ортодонтичного втручання.

Активність лізоциму в яснах 2-ї групи достовірно зменшилась у 1,6 рази (p<0,001) порівняно з інтактною групою (табл. 3).

Ще більш суттєві порушення в 2-й групі зафіксовані при розрахунку ступеню дисбіозу. Так моделювання патології та ортодонтичне втручання призвели до достовірного збільшення ступеню дисбіозу у 4,9 рази (p<0,001; табл. 3), що свідчить про суттєве переважання умовно- патогенної мікробіоти над нормобіотой та зниження неспецифічного антимікробного захисту у слизовій оболонці порожнини рота дослідних щурів даної групи.

Проведення профілактичних заходів у експериментальних тварин в 3-й та 4-й групах суттєво знижувало розмноження умовно-патогенної мікробіоти в порожнині рота щурів. Показники активності уреази в групі із застосування аплікацій гелю «Спіруліна» на ясна достовірно знизилися у 1,5 рази (p_1<0,001; табл. 3), а в 4 -й групі цей показник достовірно знизився у 1,9 рази (p_1<0,001; табл. 3) порівняно з показником в яснах тварин з моделлю патології. Також таке ефективне зниження активності уреази в яснах щурів, що отримували запропоновані профілактичні препарати, можна пояснити активацією антимікробного захисту – активності лізоциму в яснах цих тварин.

Як показано в таблиці 3, активність лізоциму в яснах досліджуваних щурів в 3 та 4 групах після профілактичних заходів достовірно збільшилась

Таблиця 4

Активність каталази, антиоксидантно-прооксидантний індекс (АПІ), вміст гіалуронової кислоти у яснах щурів з пародонтитом, ортодонтичним втручанням та після профілактики

№	Групи тварин	Активність каталази, мкат/кг	Індекс АПІ, ед.	Вміст гіалуронової кислоти, мг/кг
1	Інтактна	6,8±0,4	4,42±0,31	3831±245
2	Перекисний пародонтит (ПП) + фіксація пружин (ФП)	5,6±0,3p<0,05	1,95±0,17p<0,001	2594±127 p<0,001
3	ПП + ФП + гель «Спіруліна»	6,7±0,5p>0,1 p_1<0,1	3,25 ± 0,19p<0,01 p_1<0,001	3142±286 p<0,1 p_1<0,1
4	ПП + ФП + гель «Спіруліна» + «Спіруліна» per os + Кальцикер	7,9±0,4p<0,1 p_1<0,001	4,59±0,28 p>0,1 p_1<0,001	4189±287 p>0,1 p_1<0,001

Примітка: p – вірогідність по відношенню до показника в інтактній групі; p1 – вірогідність по відношенню до показника в групі «Перекисний пародонтит + фіксація пружин».

на 33,1 % (p_1<0,05; табл. 3) та 44,9 % (p_1<0,01; табл. 3) відповідно до 2-ї групи. Це свідчить про підвищення неспецифічного імунітету та антимікробного захисту.

Також при застосуванні запропонованих профілактичних препаратів ступінь дисбіозу в 3-й та 4-й групах достовірно зменшився у 1,9 (p_1<0,01; табл. 3) та 2,7 рази (p_1<0,001; табл. 3) порівняно з 2-ю групою, але ці значення не відповідали інтактним.

Як представлено в таблиці 4, активність каталази в яснах щурів при моделюванні перекисного пародонтиту та додаткового ортодонтичного втручання достовірно зменшилась на 17,6 % (p<0,01; табл. 4), також антиоксидантно-прооксидантний індекс в даній групі достовірно знизився у 2,3 рази (p<0,001; табл. 4) по відношенню до інтактної групи.

Розвиток пародонтиту та фіксація пружин у дослідних тварин в 2 – й групі призвів до достовірного зниження вмісту гіалуронової кислоти в яснах у 1,5 рази % (p<0,001; табл. 4) в порівнянні з показником у інтактних тварин.

Встановлено, що при застосуванні гелю «Спіруліна» в яснах 3-ої групи відмічалася тенденція до збільшення показників активності каталази до інтактних значень (хоча p > 0,8; табл. 4). При цьому індекс АПІ достовірно збільшився у 1,7 рази (p_1 < 0,001; табл. 4) порівняно з його рівнем у 2-ої групі.

В яснах щурів 4-ої групи (ПП + ФП + гель «Спіруліна» + «Спіруліна» per os + Кальцикер) введення профілактичних препаратів призвело до стимульовання антиоксидантної активності: в яснах щурів з патологією і профілактикою активність каталази достовірно збільшилась на 41,1 % (p_1<0,001; табл. 4), також завдяки цьому достовірно підвищився індекс АПІ у 2,4 рази (p_1<0,001;табл. 4) відносно групи щурів з модельованою паталогією.

Профілактика гелем «Спіруліна» в 3-й групі сприяла тенденці до збільшення рівня гіалуронової кислоти в яснах щурів цієї групи, а в яснах 4-ої групи відбулося достовірне збільшення цього показника у 1,6 рази (p_1 < 0,001; табл. 4) відносно 2 – ї групи та нормалізація відповідно інтактних тварин.

Висновки. 1. В умовах перекисного пародонтиту та додатковому ортодонтичному переміщенню зубів наявні інтенсивні процеси системного запалення, активації перекисного окислення ліпідів, а також запалення та посилення контамінації умовно-патогенної мікробіоти на яснах, розвиток дисбіозу на фоні зниження антимікробного та антиоксидантного захисту, також і рівня гіалуронової кислоти в порожнині роту дослідних щурів.

2. Профілактичне застосування запропонованих препаратів на фоні модельованого перекисного пародонтиту з додатковим ортодонтичним переміщенням зубів надавало коригуючу дію на зміни в яснах та сироватці крові тварин. Найбільш ефективні результати спостерігалися після використання комплексної профілактики за допомогою гелю «Спіруліна» в сукупності з пероральним прийомом «Спіруліни» та Кальцикеру. Запропонований профілактичний комплекс ефективно знижував процеси запалення, перекисного окиснення ліпідів, розвиток умовно-патогенної мікробіоти, ступінь дисбіозу, стимулював неспецифічний антимікробний та антиоксидантний захист в порожнині рота, зберігав нормальний рівень гіалуронової кислоти в яснах.

Література:

1. Ланг Т.А., Сесик М. Как описывать статистику в медицине. Москва: Практическая медицина. 2016. 480.

2. Griffen A.L., Beall C.J., Campbell J.H., Firestone N.D., Kumar P.S, Yang ZK, et al. Distinct and complex bacterial profiles in human periodontitis and health revealed by 16S pyrosequencing. *ISME. J.* 2012. № 6. P. 1176–1185. DOI: 10.1038/ismej.2011.191.

3. Ramamurthy J. Gopalasamy K. Prevalence Of Gingivitis In Patients Undergoing Orthodontic Treatment Of Ages 18-25 Years- A Retrospective Study. *International Journal of Dentistry and Oral Science*. 2020. № 7(12). P. 1231–1235. DOI: 10.19070/2377-8075-20000243.

4. Shivakumar K., Chandu G., Shafiulla M. Severity of malocclusion and orthodontic treatment needs among 12-to 15-year-old school children of Davangere District, Karnataka, India. *Eur J Dent*. 2010. № 4. P. 298–307.

5. Стальная И. Д. Метод определения малонового диальдегида с помощью тиобарбитуровой кислоты / И. Д. Стальная, Т. Г. Гаришвили // В кн.: Современные методы в биохимии. М.: Медицина, 1977. С. 66-68. 9

6. Королюк М.А., Иванова Д., Майорова И. Метод определения активности каталазы. Лабораторное дело. 1988. № 1. С. 16-18.

7. Левицкий А.П. Лизоцим вместо антибиотиков. Одесса: КП ОГТ, 2005. 74 с. 12

8. Ферментативный метод определения дисбиоза полости рта для скрининга про- и пребиотиков: методические рекомендации / А. П. Левицкий, и др. К.: ГФЦ, 2007. 23 с.

9. Левицький А. П., Почтар В. М., Макаренко О. А., Гридіна Л. І. Антиоксидантно-прооксидантний індекс сироватки крові щурів з експериментальним стоматитом і його корекція зубними еліксирами. *Одеський медичний журнал*. 2006. № 1 (93). С. 22 – 25. 14

10. Левицкий А.П., Стефанов А. В. Методы определения активности эластазы и ее ингибиторов: метод. рекомендации. К.: ГФЦ, 2002. 15 с.

References:

1. Lang T.A., & Sesik M. (2016). *Kak opisyvat statistiku v meditsine [How to describe statistics in medicine]*. Moskva: Prakticheskaya meditsina [in Russian].

2. Griffen A.L., Beall C.J., Campbell J.H., Firestone N.D., Kumar PS, Yang ZK, & et al. (2012). Distinct and complex bacterial profiles in human periodontitis and health revealed by 16S pyrosequencing. ISME. J, 6, 1176–1185. DOI: 10.1038/ismej.2011.191

3. Ramamurthy J., & Gopalasamy K. (2020). Prevalence Of Gingivitis In Patients Undergoing Orthodontic Treatment Of Ages 18-25 Years- A Retrospective Study. International Journal of Dentistry and Oral Science, 7(12), 1231–1235. DOI: 10.19070/2377-8075-20000243

4. Shivakumar K., Chandu G., & Shafiulla M. (2010). Severity of malocclusion and orthodontic treatment needs among 12-to 15-year-old school children of Davangere District, Karnataka, India. Eur J Dent, 4, 298–307.

5. Stal'naya I. D., & Garishvili T. G. (1977). Metod opredeleniya malonovogo dial'degida s pomoshch'yu tiobarbiturovoy kisloty [Method of determination of malonic dialdehyde using thiobarbituric acid]. *Sovremennye metody v biokhimii – Modern methods in biochemistry* (pp. 66-68) [in Russian].

6. Korolyuk M.A., Ivanova D., & Mayorova I. (1988). Metod opredeleniya aktivnosti katalazy [Method for determining catalase activity]. *Laboratornoe delo – Laboratory business*, 1, 16-18. 11 [in Russian].

7. Levitskiy A.P. (2005). *Lizotsim vmesto antibiotikov [Lysozyme instead of antibiotics]*. Odessa: KP OGT [in Russian].

8. Levitskiy A. P., Makarenko O. A., Selivanskaya I. A. & i dr. (2007). Fermentativnyy metod opredeleniya disbioza polosti rta dlya skrininga pro- i prebiotikov: metodicheskie rekomendatsii [Enzymatic method for determining oral dysbiosis for screening of pro- and prebiotics: guidelines]. K.: GFTs [in Russian].

9. Levyc'kyj A. P., Pochtar V. M., Makarenko O. A., & Grydina L. I. (2006). Antyoksydantno-prooksydantnyj indeks syrovatky krovi shhuriv z eksperymental'nym stomatytom i jogo korekcija zubnymy eliksyramy [Antioxidant-prooxidant serum index of rats with experimental stomatitis and its correction with dental elixirs]. *Odes'kyj medychnyj zhurnal – Odessa medical journal,* 1(93), 22 – 25 [in Ukrainian].

10. Levitskiy A.P., & Stefanov A. V. (2002). Metody opredeleniya aktivnosti elastazy i ee ingibitorov: metod. rekomendatsii [Methods for determining the activity of elastase and its inhibitors: method. recommendations]. K.: GFTs [in Russian].

УДК 611.08+665.5833.4:616.314
DOI https://doi.org/10.35220/2078-8916-2023-47-1.8

O.A. Glazunov,
Doctor of Medical Sciences, Professor, Head of the Department of Dentistry of the Faculty of Postgraduate Education, Dnipro State Medical University, 9 Vernadskogo street, Dnipro, Ukraine, postal code 49044, kafedrafpo@i.ua

K.V. Penskyi,
Postgraduate Student, Department of Dentistry, Faculty of Postgraduate Education, Dnipro State Medical University, 9 Vernadskogo street, Dnipro, Ukraine, postal code 49044, kafedrafpo@i.ua

EXPERIMENTAL SUBSTANTIATION OF THE USE OF THERAPEUTIC PROPHYLACTIC PASTE FOR PREVENTION OF COMPLICATIONS DURING ODONTOPREPARATION OF VITAL TEETH

Increased tooth sensitivity after preparation for non-removable orthopedic structures is a common problem in orthopedic dentistry. In many cases, it can contribute to morphofunctional changes in the hard tissues of the tooth and lead to various complications, with pulpitis and periodontitis being the most common. This article presents the results of a study of rat blood serum after experimental tooth trauma. An analysis of pulp inflammation markers was conducted, which demonstrated that the proposed therapeutic complex significantly reduces inflammatory reactions in the tooth pulp, increases nonspecific resistance and antioxidant status of the pulp in animals following odontopreparation. ***The aim of our study****. Experimental justification for the use of a complex of hyaluronic acid, bioflavonoids, and minerals to enhance the effectiveness of preventing complications after dental preparation for non-removable orthopedic structures. Investigate changes in pulp inflammation markers in the blood serum of experimental animals during dental preparation. Study the effect of the proposed complex on biochemical indicators in the blood serum of experimental animals.* ***Materials and methods.*** *The study was conducted on 48 sexually mature male Wistar rats weighing 220-270 g and aged 6-7 months. The animals were divided into 3 groups. The duration of the experiment was 21 days, after which the rats were euthanized under thiopental anesthesia (20 mg/kg) by bloodletting from the heart. Blood was collected to obtain serum. Serum catalase activity, alkaline phosphatase ALP, α2-macroglobulin, and alanine aminotransferase (ALT) were determined.* ***Results of the study and their discussion.*** *The study of alkaline phosphatase and alanine aminotransferase activity in the intact groups taken for analysis on the 7th and 21st day showed that these indicators were within the normal range and corresponded to data in the blood of rats presented in the literature sources.* ***Conclusions.*** *During the preparation of tooth crowns in experimental animals, pronounced inflammatory reactions develop in the traumatized pulp, which occur against the background of activation of the processes of oxidative stress (OS) with a characteristic phase course, accompanied by a significant increase in the concentration of inflammation markers in the blood serum. The proposed therapeutic and prophylactic complex effectively prevents established disturbances in the biochemical parameters of the blood serum of laboratory animals and is effective in preventing and preventing inflammatory processes in the pulp.*
Key words: *prevention, bioflavonoids, minerals, hyaluronic acid, dental preparation.*

О.А. Глазунов,
доктор медичних наук, професор, завідувач кафедри стоматології факультету післядипломної освіти, Дніпровський державний медични1 університет, вул. Вернадського 9, м. Дніпро, Україна, індекс 49044, kafedrafpo@i.ua

К.В. Пенський,
аспірант кафедри стоматології факультету післядипломної освіти, Дніпровський державний медични1 університет, вул. Вернадського 9, м. Дніпро, Україна, індекс 49044, kafedrafpo@i.ua

ЕКСПЕРИМЕНТАЛЬНЕ ОБҐРУНТУВАННЯ ЗАСТОСУВАННЯ ЛІКУВАЛЬНО ПРОФІЛАКТИЧНОЇ ПАСТИ ДЛЯ ПРОФІЛАКТИКИ УСКЛАДНЕНЬ ПРИ ОДОНТОПРЕПАРУВАННІ ВІТАЛЬНИХ ЗУБІВ

Підвищена чутливість зубів після процесу препарування під незнімні ортопедичні конструкції є досить поширеною проблемою ортопедичної стоматології. У великій кількості випадків це може сприяти процесу морфофункціональних змін в твердих тканинах зуба, а також є причиною різного роду ускладнень, з яких особливо поширеними є пульпіти і періодонтити. У статті представлені результати дослідження сироватки крові щурів при експериментальній травмі їх зубів. Проведено аналіз маркерів запалення пульпи, в результаті якого доведено, що запропонований комплекс значно знижує запальні реакції в пульпі зуба, підвищує неспецифічну резистентність і антиоксидантний статус пульпи зубів тварин в результаті одонтопрепарування. ***Мета нашої роботи.*** *Експериментальне обґрунтування застосування комплексу гіалуронової кислоти, біофлавоноїдів і мінералів для підвищення ефективності профілактики ускладнень після одонтопрепарування під незнімні ортопедичні конструкції. Дослідити зміни маркерів запалення пульпи зуба в сироватці крові експериментальних тварин при одонтопрепарировании. Вивчити вплив пропонованого комплексу на біохімічні показники в сироватці крові експериментальних тварин.* ***Матеріали і методи дослідження.*** *Дослідження проведено на 48 статевозрілих щурах-самцях лінії Вістар, масою 220-270 г, віком 6-7 місяців. Тварини*

© O.A. Glazunov, K.V. Penskyi, 2023

були розподілені на 3 групи. Тривалість експерименту склала 21 днів, після закінчення яких щурів виводили з експерименту під тіопенталовим наркозом (20 мг/кг) шляхом кровопускання з серця. Збирали кров для отримання сироватки. У сироватці крові проводили визначення активності каталази, лужної фосфатази ЛФ, α2-макроглобуліну та аланінамінотрансферази АЛТ. ***Результати дослідження та їх обговорення.*** *Дослідження активності лужної фосфатази та аланінамінотрансферази в інтактних групах, які були взяті для аналізу на 7-му та 21-добу показали, що ці показники знаходились в межах норми та відповідали даним в крові щурів, що представлені в літературних джерелах.* ***Висновок.*** *При препаруванні коронок зубів у експериментальних тварин в травмованій пульпі розвиваються виражені запальні реакції, що протікають на тлі активації процесів перекисного стресу (ПС) з характерним фазовим перебігом, що супроводжується достовірним збільшенням концентрації маркерів запалення в сироватці крові. Пропонований лікувально-профілактичний комплекс ефективно запобігає встановлені порушення біохімічних показників в сироватці крові лабораторних тварин і ефективний для профілактики і запобігання запальних процесів в пульпі.*

Ключові слова: *профілактика, біофлавоноїди, мінерали, гіалуронова кислота, одонтопрепарування.*

Relevance. Increased tooth sensitivity after preparation for non-removable orthopedic structures is a fairly common problem in orthopedic dentistry. In many cases, this can contribute to morphofunctional changes in the hard tissues of the tooth and is also a cause of various complications, among which pulpitis and periodontitis are particularly common [11,12,18]. However, considering the aforementioned, it is considered justified to preserve the tooth pulp during treatment with non-removable orthopedic structures [9]. To protect the pulp of prepared abutment teeth for non-removable dental prostheses (NDP), temporary NDP structures fixed to the teeth with special hardening pastes are usually used during the laboratory stages of their manufacturing. However, practically all currently available hardening pastes serve mainly to fix temporary crowns on abutment teeth, without providing any significant therapeutic effect on the pulp traumatized to a greater or lesser extent during dental preparation. Considering the practically inevitable unfavorable effect of the tooth preparation procedure on the pulp's viability, it is obvious that materials for fixing temporary NDP should have the same properties as drugs recommended for the treatment of deep caries and pulpitis.

Considering the peculiarities of the pathogenesis of thermal and vibrational, mainly aseptic trauma of teeth during dental preparation, it should be assumed that the pharmacological action of such drugs should be complex.

The purpose of our work was to experimentally justify the use of a complex of hyaluronic acid, bioflavonoids, and minerals to enhance the effectiveness of preventing complications after dental preparation for non-removable orthopedic structures.

To achieve the stated goal, the following **tasks** were set**:**

1. Investigate changes in pulp inflammation markers in the blood serum of experimental animals during dental preparation.

2. Study the effect of the proposed complex on biochemical indicators in the blood serum of experimental animals.

Materials and methods. The study was conducted on 48 sexually mature male Wistar rats, weighing 220-270 g and aged 6-7 months. The animals were divided into three groups: Group 1 – intact control; Group 2 – traumatic injury; Group 3 – animals with traumatic injury receiving an application of the proposed therapeutic and prophylactic complex (TPC). Each group consisted of 16 animals, which were divided into subgroups (n=8) depending on the duration of removal from the experiment. The animals were removed from the experiment on the 7th and 21st days. The animals were kept under standard conditions and fed a standard vivarium diet. All research was conducted in accordance with modern international requirements and standards for humane treatment of animals (Council of Europe Convention of 18.03.1986 (Strasbourg); Helsinki Declaration 1975, revised and supplemented in 2 years, Law of Ukraine dated 21.02.2006 No. 3447-IV).

The duration of the experiment was 21 days, after which the rats were removed from the experiment under thiopental anesthesia (20 mg/kg) by bloodletting from the heart. Blood was collected to obtain serum. The serum was used to determine the activity of catalase, alkaline phosphatase ALP, α2-macroglobulin, and alanine aminotransferase ALT [1,3,4,5,6,11].

The therapeutic and prophylactic complex consisted of "Kvertgial" gel (SIA "Odessa Biotechnology", Ukraine), zinc oxide powder, HYDROCAL (calcium hydroxide powder; Cerkamed, Poland). The preparations were mixed ex tempore in equal proportions to obtain a homogeneous paste. The prepared paste was used to treat the exposed surface of the dentin and fix temporary crowns.

Results of the study and their discussion.

The study of alkaline phosphatase and alanine aminotransferase activity in intact groups taken for analysis on the 7th and 21st days showed (table 1) that these indicators were within the normal range

Table 1

The mean levels of alkaline phosphatase and alanine aminotransferase activity in the groups of experimental animals, M (SD)

Groups	Alkaline phosphatase, nmol/(sec×L)		Alanine aminotransferase (ALT), µmol/(h×mL)	
	7 day (n=24)	21 day (n=24)	7 day (n=24)	21 day (n=24)
1st group: intact control (n=8)	3352.8 (470.73)	3453.6 (387.22)	0.62 (0.068)	0.61 (0.057)
p_1	$p_1=0.539$		$p_1=0.526$	
2 group: traumatic injury (n=8)	6506.4 (1254.50)	6720.9 (1258.57)	0.60 (0.102)	1.5 (0.14)
p_1	$p_1=0.644$		$p_1<0.001$	
p_2	$p_2<0.001$	$p_2<0.001$	$p_2=0.474$	$p_2<0.001$
3 group: traumatic injury + therapeutic and prophylactic complex (n=8)	13780.6 (1467.33)	3509.9 (504.08)	0.67 (0.096)	0.69 (0.136)
p_1	$p_1<0.001$		$p_1=0.607$	
p_2	$p_2<0.001$	$p_2=0.695$	$p_2=0.372$	$p_2=0.018$
p_3	$p_3<0.001$	$p_3<0.001$	$p_3=0.259$	$p_3<0.001$

Notes. Differences between groups were analyzed using the Welch's t-test with Holm's corrections for multiple comparisons: p_1 – between day 7 and day 21; p_2 – compared to intact control; p_3 – compared to negative control (traumatic injury).

and corresponded to the data in the blood of rats presented in the literature sources [10, 13, 14].

In the traumatic injury group, the alkaline phosphatase activity was significantly increased (*p<0.001*) compared to the intact control group on both the 7th and 21st days of the study. An increase of almost two times was observed on the 7th day (3,153.53 (95 % CI 2,351.36–3,955.7) nmol/(sec×L) – 94.1 %), and the activity remained elevated on the 21st day (*p=0.644*).

A significant 4.11-fold increase in the level of ALP was observed in the 3rd experimental group on the 7th day compared to the 1st group (*p<0,001*).

At the same time, on the 21st day, its value significantly decreased (*p<0.001*): to 10,270.66 (95 % CI 9,320.47–11,220.85) nmol/(sec×L) – a decrease of 74.5 % – and reached a level that did not differ from the control values (*p=0.695*) during this period of the study.

When comparing the data on the 7th and 21st days of animal withdrawal from the experiment in groups 1 and 2, there was no tendency towards a decrease in the level of ALP. On the contrary, the levels of the indicator statistically non-significantly increased (*p>0,05*).

Comparison of the parameters in Group 3 – traumatic injury treated with the therapeutic-prophylactic complex and Group 2 – negative control (traumatic injury) showed that on the 7th day of the study, the level of ALP in Group 3 significantly exceeded that in Group 2, while on the 21st day it was significantly lower (*p<0.001*), indicating a positive effect of the proposed complex on the proteinase system of rat serum.

The values of alanine aminotransferase activity did not significantly differ in groups 2 and 3 from the control values of group 1 on day 7 (*p>0.05*), but significantly increased (*p<0.001*) in the traumatic injury group by 2.5 times (0.87 (95 % CI 0.78–0.96) µmol/(h×mL)) on day 21 of the study (see table 1). In the group with traumatic injury where the complex was applied, there was no significant increase in ALT activity on the 21st day of the study (*p=0.607*), while the values of the indicator in this period were statistically significantly higher (*p=0.018*) than those of the intact control, but there was no clinically significant difference since the indicators differed by 0.08 (95 % CI 0.02–0.15) µmol/(h×mL).

At the same time, the value of ALT in the 3rd group on day 21 of the study was 0.78 (95 % CI 0.69–0.87) µmol/(h×mL) or 52.9 % lower (*p<0.001*) compared to the results in the negative control group.

Based on the results obtained, the levels of activity of both enzymes decreased in the groups of rats that received a therapeutic and preventive complex after traumatic injury, especially on the 21st day. Moreover, the level of alkaline phosphatase activity did not differ significantly from the values in the intact group, and the activity of ALT was only increased by 13.7 % relative to the control. Therefore, it can be concluded that the use of hyaluronic acid in combination with quercetin and calcium hydroxide was effective.

The study of catalase activity, as a participant in the antioxidant system and an inhibitor of α2-macroglobulin, in intact groups taken for analysis at 7 and 21 days showed that these indicators were within

Table 2

Mean levels of catalase activity and α2-macroglobulin in experimental animal groups, M (SD)

Groups	Catalase, μmol/(s×L)		α2-macroglobulin, μmol/L	
	7 day (n=24)	21 day (n=24)	7 day (n=24)	21 day (n=24)
1st group: intact control (n=8)	4.9 (0.16)	4.8 (0.36)	9.8 (0.24)	9.7 (0.41)
p_1	p_1=0.438		p_1=0.563	
2 group: traumatic injury (n=8)	3.5 (0.67)	4.6 (0.47)	9.6 (1.07)	14.3 (3.79)
p_1	p_1<0.001		p_1<0.001	
p_2	p_2<0.001	p_2=0.189	p_2=0.612	p_2<0.001
3 group: traumatic injury + therapeutic and prophylactic complex (n=8)	4.7 (0.21)	4.8 (0.23)	9.7 (0.65)	9.8 (0.51)
p_1	p_1=0.438		p_1=0.824	
p_2	p_2=0.067	p_2=0.719	p_2=1.0	p_2=0.442
p_3	p_3<0.001	p_3=0.241	p_3=1.0	p_3<0.001

Notes. Differences between groups were analyzed using the Welch's t-test with Holm's corrections for multiple comparisons: p_1 – between day 7 and day 21; p_2 – compared to intact control; p_3 – compared to negative control (traumatic injury).

the normal range (table 2) and corresponded to the data presented in the reference literature [14].

It should be noted that the activity of catalase did not significantly change between the 7th and 21st day of observation in the 1st and 3rd study groups (*p>0.05*), and increased significantly by 1.13 (95 % CI 0.66–1.59) μmol/(s×L) or 32.4 % in the group with traumatic injury (*p<0.001*). On the 7th day of observation in the traumatic injury group, the activity of catalase was significantly lower (*p<0.001*) compared to the 1st and 3rd groups. At the same time, when using LPC, this indicator remained normal and did not differ from the intact control group. (*p=0.067*).

According to literature data, experimental acute periodontitis in rats also results in a decrease in catalase activity, and the use of the gel "Kvertulin" based on quercetin, inulin, and calcium citrate normalizes this indicator [8,15]. Since it is known that the flavonoid quercetin has antioxidant properties and its effective effect on catalase activity in patients has been proven [15], our results confirm the theory of its normalizing effect on the antioxidant system.

The activity of α2-macroglobulin did not significantly change on the 7th day compared to the intact control and the 3rd group in the case of traumatic injury (p>0.05). However, it increased by 47.9 % on the 21st day of the experiment (p<0.001), reaching 4.62 (95 % CI 2.75–6.48) μmol/L.

On day 21 of observation, the level of α2-macroglobulin in the group with traumatic injury and use of TPC did not differ from the intact control, while in the group with traumatic injury it significantly exceeded it. (p<0.001).

Both groups of rats where the proposed complex was used did not show significant changes over time (see table 2). The level of α2-macroglobulin, a protein with nonspecific inhibitory activity, was investigated in 2020 as part of proteomic analysis in volunteers with healthy, inflammatory, and necrotic pulp. An increase of this indicator by 2.33 times was demonstrated in the inflammatory pulp compared to healthy pulp [2], which explains our results regarding its increase in the bloodstream.

Conclusions:

1. During the preparation of tooth crowns in experimental animals, pronounced inflammatory reactions develop in the traumatized pulp, which occur against the background of activation of oxidative stress processes (OS) with a characteristic phased course, accompanied by a significant increase in the concentration of inflammation markers in the blood serum.

2. The proposed therapeutic and preventive complex effectively prevents the established biochemical abnormalities in the blood serum of laboratory animals and may be a useful measure in the prevention and management of pulp inflammation.

Література:

1. Brahmleen Kaur, Yoshifumi Kobayashi, Carla Cugini and Emi ShimizuA Mini Review. The Potential Biomarkers for Non-invasive Diagnosis of Pulpal Inflammation Front. Dent. Med, 20 December 2021 https://doi.org/10.3389/fdmed.2021.718445

2. Caroline Loureiro, Marília Afonso Rabelo Buzalaf, Juliano Pelim Pessan, Felipe Ricardo Nunes de Moraes, Vinícius Taioqui Pelá, Talita Mendes Oliveira

Ventura, Rogério de Castilho Jacinto. Comparative Analysis of the Proteomic Profile of the Dental Pulp in Different Conditions. A Pilot Study Brazilian Dental Journal. 2020. № 31(3). P. 319-336 http://dx.doi.org/10.1590/0103-6440202003167

3. Garcia-Ferrer, I., Marrero, A., Gomis-Rüth, F. X. Goulas, T. α2-Macroglobulins: structure and function. Subcell. Biochem. 83, 149–183 (2017).

4. Goulas T. et al. Structural and functional insight into pan-endopeptidase inhibition by α2-macroglobulins. Biol. Chem. 2017. № 398. P. 975–994.

5. Hadwan M.H. New method for assessment of serum catalase activity. Indian J SciTechnol. 2016. № 9. P. 1–5.

6. Jennifer Vandooren, Yoshifumi ItohAlpha-2-Macroglobulin in Inflammation, Immunity and InfectionsFront. Immunol. 2021. 14 December https://doi.org/10.3389/fimmu.2021.803244

7. Lobato J. C. R. F; Dos Santos Vilhena M. A.; Izidoro, C.; Alves, R. C. & Proença, L. Single application of 0.8% hyaluronic acid as a coadjuvant of nonsurgical treatment in nonsmoking patients with periodontitis: A split-mouth, randomized, controlled pilot clinical trial. J. Indian Soc. Periodontol. 2019. № 23(6). P. 545-8.

8. Kopchak O.V., Marchenko N.S., Kaniura O.A., Savosko S.I, Yanishevsky K.A, Makarenko O.M., Doroshenko O.M., Asharenkova O.V. The Effect of Hyaluronic Acid on the Periodontium in Spontaneous Periodontitis in Rats Int. J. Morphol. 2021. Vol. 39. № 4. P. 1028-1035

9. Островская И. Г. Роль белков и пептидов в обеспечении резистентности тканей комплекса пульпа-периодонт при воздействии различных факторов: дис… доктора мед.наук. 03.01.04. Москва, 2017. 238 с.

10. Rechenberg D.K., Galicia J.C, Peters O.A. Biological markers for pulpal inflammation: a systematic review. PLOS One. 2016. № 29(11) DOI: 10.1371/journal.pone.0167289.

11. Rees J.S., Addy M. A cross-sectional study of dentine hypersensitivity J. Clin. Periodontol. 2002. Vol. 29, № 11. P. 997-1003.

12. Ankita Nandi, Liang-Jun Yan, Chandan Kumar Jana, and Nilanjana Das. Role of Catalase in Oxidative Stress- and Age-Associated Degenerative Diseases.Volume 2019 Article ID 9613090 ttps://doi.org/10.1155/2019/9613090

13. Ujjawal Sharma, Deeksha Pal, and Rajendra Prasad Alkaline Phosphatase: An OverviewIndian J ClinBiochem. 2014 Jul; № 29(3). P. 269–278.

14. Sorokina V.A., Alekseeva S. V., Eremina N. V., Durnev A. D. Summary of Clinical Laboratory Studies Performed During Preclinical Safety Evaluation of Medicinal Products (Part I: Haematological Studies) The Bulletin of the Scientific Centre for Expert Evaluation of Medicinal Products. 2019. № 9(3). P. 197-206 DOI:10.30895/1991-2919-2019-9-3-197-206.

15. Левицький А. П., Сєнніков О. Н., Сєннікова А. М., Успенський О. Е., Гончарук С. В. Профілактика оральними антидисбіотичними гелями «Квертулін» і «Лізомукоїд» гострого періодонтита у щурів. *Вісник* стоматології. 2017. № 4. С. 2-6.

16. Биохимические маркеры воспаления тканей ротовой полости (метод. рекомендации) / Левицкий А. П., и др. Одесса, 2010. 16 с.

17. Худякова М. Б. Изменение активности каталазы у больных генерализованным пародонтитом хронического течения. Від експериментальної та клінічної патофізіології до досягнень сучасної медицини і фармації: матеріали I Науково-практичної конференції студентів та молодих вчених з міжнародною участю (15 травня 2019 р., Харків) : тези доповідей. – Харків : Вид-во НФаУ, 2019. С. 185–186.

18. Шиллинбург Г.Т. Основы препарирования зубов. Москва, Медпресс, 2006. 299 с.

References:

1. Brahmleen Kaur, Yoshifumi Kobayashi, Carla Cugini & Emi ShimizuA Mini Review (2021). The Potential Biomarkers for Non-invasive Diagnosis of Pulpal Inflammation Front. Dent. Med, 20 December https://doi.org/10.3389/fdmed.2021.718445

2. Caroline Loureiro, Marília Afonso Rabelo Buzalaf, Juliano Pelim Pessan, Felipe Ricardo Nunes de Moraes, Vinícius Taioqui Pelá, Talita Mendes Oliveira Ventura, & Rogério de Castilho Jacinto (2020). Comparative Analysis of the Proteomic Profile of the Dental Pulp in Different Conditions. A Pilot Study Brazilian Dental Journal, 31(3), 319-336 http://dx.doi.org/10.1590/0103-6440202003167

3. Garcia-Ferrer, I., Marrero, A., Gomis-Rüth, F. X. & Goulas, T. (2017). α2-Macroglobulins: structure and function. Subcell. Biochem, 83, 149–183.

4. Goulas, T. & et al. (2017). Structural and functional insight into pan-endopeptidase inhibition by α2-macroglobulins. Biol. Chem, 398, 975–994.

5. Hadwan, M.H. (2016). New method for assessment of serum catalase activity. Indian J SciTechnol, 9, 1–5.

6. Jennifer Vandooren (2021). Yoshifumi ItohAlpha-2-Macroglobulin in Inflammation, Immunity and InfectionsFront. Immunol, 14 December https://doi.org/10.3389/fimmu.2021.803244

7. Lobato, J. C. R. F., Dos Santos Vilhena M. A.; Izidoro, C., Alves, R. C. & Proença, L. (2019). Single application of 0.8% hyaluronic acid as a coadjuvant of nonsurgical treatment in nonsmoking patients with periodontitis: A split-mouth, randomized, controlled pilot clinical trial. J. Indian Soc. Periodontol, 23(6), 545-8.

8. Kopchak, O.V., Marchenko, N.S., Kaniura, O.A., Savosko, S.I, Yanishevsky, K.A, Makarenko, O.M., Doroshenko, O.M., & Asharenkova, O.V. (2021). The Effect of Hyaluronic Acid on the Periodontium in Spontaneous Periodontitis in Rats Int. J. Morphol, 39, 4, 1028-1035

9. Ostarovskaya, I.G. (2017). Rol' belkov i peptidov v obespechenii rezistentnosti tkaney kompleksa pul'pa-periodont pri vozdeystvii razlichnykh faktorov [The role of regu-

latory proteins and peptides in ensuring the resistance of tissues of the pulp-periodontium complex under the influence of various factors]: Doctor's thesis. Moskva [in Russian].

10. Rechenberg, D.K., Galicia, J.C, & Peters, O.A. (2016). Biological markers for pulpal inflammation: a systematic review. PLOS One, 29(11) DOI: 10.1371/journal.pone.0167289.

11. Rees J.S., & Addy M. (2002). A cross-sectional study of dentine hypersensitivity J. Clin. Periodontol, 11 (29), 997-1003.

12. Ankita Nandi, Liang-Jun Yan, Chandan Kumar Jana, & Nilanjana Das. Role of Catalase in Oxidative Stress- and Age-Associated Degenerative Diseases.Volume 2019 Article ID 9613090 ttps://doi.org/10.1155/2019/9613090

13. Ujjawal Sharma, Deeksha Pal, & Rajendra Prasad (2014). Alkaline Phosphatase: An OverviewIndian. J Clin-Biochem, 29(3), 269–278.

14. Sorokina, V.A., Alekseeva, S. V., Eremina, N. V., & Durnev, A. D. (2019). Summary of Clinical Laboratory Studies Performed During Preclinical Safety Evaluation of Medicinal Products (Part I: Haematological Studies) The Bulletin of the Scientific Centre for Expert Evaluation of Medicinal Products, № 9(3), 197-206 DOI:10.30895/1991-2919-2019-9-3-197-206.

15. Levyc'kyj, A. P., Sjennikov, O. N., Sjennikova, A. M., Uspens'kyj, O. E., & Goncharuk, S. V. (2017). Profilaktyka oral'nymy antydysbiotychnymy geljamy «Kvertulin» i «Lizomukoi'd» gostrogo periodontyta u shhuriv [Prevention of acute periodontitis in rats with oral anti-dysbiotic gels "Quertulin" and "Lysomucoid"]. *Visnyk stomatologii' – Bulletin of Dentistry,* 4, 2-6 [in Ukrainian].

16. Levickij A. P., & i dr. (2010). *Biohimicheskie markery vospalenija tkanej rotovoj polosti (metod. rekomendacii) [Biochemical markers of inflammation of the tissues of the oral cavity (method. recommendations]),* Odessa [in Russian].

17. Hudjakova M. B. (2019). Izmenenie aktivnosti katalazy u bol'nyh generalizovannym parodontitom hronicheskogo techenija [Changes in catalase activity in patients with generalized chronic periodontitis]. materiali I Naukovo-praktichnoï konferenciï studentiv ta molodih vchenih z mizhnarodnoju uchastju "*Vid eksperimental'noï ta klinichnoï patofiziologiï do dosjagnen' suchasnoï medicini i farmaciï*" *– materials of the scientific and Practical Conference of students and young scientists with international participation "From experimental and clinical pathophysiology to the achievements of modern medicine and pharmacy*" (pp. 185-186). Harkiv : Vid-vo NFaU [in Ukrainian].

18. Shillinburg G.T. (2006). *Osnovy preparirovanija zubov [Basics of dental preparation]*. Moskva, Medpress [in Russian].

УДК 616.314-002:59.085
DOI https://doi.org/10.35220/2078-8916-2023-47-1.9

В.С. Іванов,
кандидат медичних наук, головний лікар, Державна установа «Інститут стоматології та щелепно-лицевої хірургії Національної академії медичних наук України», вул. Рішельєвська, 11, м. Одеса, Україна, індекс 65026

А.Е. Дєньга,
доктор медичних наук, професор, завідувач відділу епідеміології та профілактики основних стоматологічних захворювань стоматології дитячого віку та ортодонтії, Державна установа «Інститут стоматології та щелепно-лицевої хірургії Національної академії медичних наук України», вул. Рішельєвська, 11, м. Одеса, Україна, індекс 65026

С.А Шнайдер,
доктор медичних наук, професор, директор, Державна установа «Інститут стоматології та щелепно-лицевої хірургії Національної академії медичних наук України», вул. Рішельєвська, 11, м. Одеса, Україна, індекс 65026

І.Г. Топов,
кандидат медичних наук, Державна установа «Інститут стоматології та щелепно-лицевої хірургії Національної академії медичних наук України», вул. Рішельєвська, 11, м. Одеса, Україна, індекс 65026

В.М. Почтар,
доктор медичних наук, Державна установа «Інститут стоматології та щелепно-лицевої хірургії Національної академії медичних наук України», вул. Рішельєвська, 11, м. Одеса, Україна, індекс 65026

О.В. Єфремова,
кандидат медичних наук, Львівський національний медичний університет імені Данила Галицького, вул. Пекарська 69А, м. Львів, Україна, індекс 79068

ЕКСПЕРИМЕНТАЛЬНІ ДОСЛІДЖЕННЯ БІОХІМІЧНИХ ПОКАЗНИКІВ ПУЛЬПИ РІЗЦІВ ЩУРІВ ПІД ДІЄЮ РОЗРОБЛЕНОГО ЗУБНОГО ЕЛІКСИРУ

Серед величезної кількості хімічних сполук, що містяться в харчовій сировині як тварини, так і, особливо, рослинного походження є група речовин, що мають властивості біорегуляторів, здатних модулювати нейроендокринні реакції організму. ***Мета дослідження.*** *Дослідження було присвячено експериментальній оцінці на щурах, на тлі карієсогенного раціону, змін біохімічних показників пульпи різців щурів під дією розробленого зубного еліксиру.* ***Матеріали та методи****. Дослідження було проведено на 30 безпородних білих щурах 30-денного віку. Як контроль використовували дві групи тварин, одна з яких знаходилася на дієті віварію, інша – на карієсогенному раціоні Стефана. Для біохімічних досліджень з різців виділяли пульпу, у гомогенатах якої визначали активність кислої та лужної фосфатаз. Блоки щелеп із зубами виділяли та очищали від м'яких тканин для підрахунку кількості та глибини каріозних ушкоджень. Визначали ступінь атрофії альвеолярного відростка нижньої щелепи. При статистичній обробці отриманих результатів використовувалася комп'ютерна програма STATISTICA 6.1. для оцінки їхньої достовірності та похибок вимірювань.* ***Результати дослідження****. З результатів дослідження видно, що утримання одномісячних щурів на карієсогенному раціоні підвищує кількість каріозних уражень з 8,3±0,9 до 15,2±1,4 (в середньому на 1 щура). При цьому збільшується глибина каріозних порожнин з 9,5±1,3 до 17,2±2,0 балів. Профілактичне застосування «Ексодент-1» знизило до нормальних значень і кількість і глибину каріозних уражень зубів щурів.* ***Висновки.*** *Утримання одномісячних щурів на карієсогенному раціоні підвищує кількість каріозних уражень та збільшується глибина каріозних порожнин у них. Проведені експериментальні дослідження показують досить високу карієспрофілактичну ефективність еліксиру «Ексодент-1»*
Ключові слова: *експеримент, щури, зубний еліксир, біохімічні показники.*

V.S. Ivanov,
Candidate of Medical Sciences, Chief Physician, State Institution "Institute of Dentistry and Maxillofacial Surgery of the National Academy of Medical Sciences of Ukraine", 11 Richelevskaya street, Odessa, Ukraine, postal code 65026

A.E. Dienga,
Doctor of Medical Sciences, Professor, Head of the Department of Epidemiology and Prevention of Major Dental Diseases Pediatric Dentistry and Orthodontics, State Establishment "The Institute of Stomatology and Maxillo-Facial Surgery National Academy of Medical Sciences of Ukraine", 11 Richelevskaya street, Odessa, Ukraine, postal code 65026

S.A. Shnaider,
Doctor of Medical Sciences, Professor, Director, State Institution "Institute of Dentistry and Maxillofacial Surgery of the National Academy of Medical Sciences of Ukraine", 11 Richelevskaya street, Odessa, Ukraine, postal code 65026

I.H. Topov,
Candidate of Medical Sciences, State Institution "Institute of Dentistry and Maxillofacial Surgery of the National Academy of Medical Sciences of Ukraine", 11 Richelevskaya street, Odessa, Ukraine, postal code 65026

V.M. Pochtar,
Doctor of Medical Sciences, State Institution "Institute of Dentistry and Maxillofacial Surgery of the National Academy of Medical Sciences of Ukraine", 11 Richelevskaya street, Odessa, Ukraine, postal code 65026

© В.С. Іванов, А.Е Дєньга, С.А Шнайдер, І.Г. Топов, В.М. Почтар, О.В. Єфремова, 2023

O.V. Yefremova,
Candidate of Medical Sciences, Danylo Halytskyi Lviv National Medical University, 69A Pekarska street, Lviv, Ukraine, postal code 79068

EXPERIMENTAL STUDIES OF BIOCHEMICAL INDICATORS OF THE PULP OF RAT INCISORS UNDER THE INFLUENCE OF THE DEVELOPED DENTAL ELIXIR

Among the huge number of chemical compounds contained in food raw materials of both animal and, especially, plant origin, there is a group of substances that have the properties of bioregulators that can modulate neuroendocrine reactions of the body. ***Purpose of the study.*** *The study was devoted to the experimental assessment on rats, on the background of a cariogenic diet, of changes in the biochemical parameters of the pulp of the incisors of rats under the action of the developed dental elixir.* ***Materials and methods.*** *The study was conducted on 30 outbred white rats aged 30 days. Two groups of animals were used as controls, one of which was on the vivarium diet, the other on Stefan's cariogenic diet. For biochemical studies, the pulp was isolated from the incisors, and the activity of acid and alkaline phosphatases was determined in the homogenates. Blocks of jaws with teeth were isolated and cleaned of soft tissues to count the number and depth of carious lesions. The degree of atrophy of the alveolar process of the lower jaw was determined. During statistical processing of the obtained results, the computer program STATISTICA 6.1. was used to assess their reliability and measurement errors.* ***Research results****. The results of the study show that keeping one-month-old rats on a carious diet increases the number of carious lesions from 8.3±0.9 to 15.2±1.4 (on average per 1 rat). This increases the depth of carious cavities from 9.5±1.3 to 17.2±2.0 points. Preventive use of Exodent-1 reduced the number and depth of carious lesions of rat teeth to normal values.* ***Conclusion****. Keeping one-month-old rats on a carious diet increases the number of carious lesions and increases the depth of carious cavities in them. The conducted experimental studies show a fairly high caries-prophylactic effectiveness of the elixir "Exodent-1".*
Key words: *experiment, rats, dental elixir, biochemical parameters.*

Серед величезної кількості хімічних сполук, що містяться в харчовій сировині як тварини, так і, особливо, рослинного походження є група речовин, що мають властивості біорегуляторів, здатних модулювати нейроендокринні реакції організму.

Багато рослин синтезують біологічно активні фітохімікалії, що впливають протягом фізіологічних процесів і не входять до загального обміну речовин. Їх ще називають «алелохімікаліями» або «парафармацевтиками», оскільки вони мають певну фармакологічну дію. За хімічною будовою їх поділяють на поліфеноли, фітостероїди, глюкозинолати, каротиноїди, деякі карбонові кислоти та ін. [1].

За біологічною дією парафармацевтики повністю повторюють фармакологічні класифікації.

Серед природних парафармацевтиків найбільший інтерес для стоматології становлять фітоестрогени – сполуки поліфенольної природи, що мають властивості (хоч і дуже слабкі) жіночих статевих гормонів.

Фітоестрогени не тільки можуть певною мірою замінювати естрогени тваринного походження, на чому ґрунтується їх застосування при клімаксі та після операцій видалення яєчників. Вони виявилися надзвичайно активними стимуляторами остеогенезу, що попереджають розвиток остеопорозу, пародонтозу та прискорюють загоєння кісткових переломів. Саме остеотропні властивості фітоестрогенів із соєвих бобів (ізофлавонів генистеїну та дайдзеїну) визначили появу рекомендацій щодо клінічного застосування препарату «ЕКСО» у комплексному лікуванні остеопорозу та пародонтиту [2].

Проведення експериментальних досліджень дослідженого препарату є актуальним завданням сучасної стоматології.

Тому ***метою дослідження*** була експериментальна оцінка на щурах, на тлі карієсогенного раціону, змін біохімічних показників пульпи різців щурів під дією зубного еліксиру «Ексодент-1».

Матеріали і методи дослідження. Дослідження було проведено на 30 безпородних білих щурах 30-денного віку. Як контроль використовували дві групи тварин, одна з яких знаходилася на дієті віварію, інша – на карієсогенному раціоні Стефана [3]. Досліджені групи щурів також отримували карієсогенний раціон. Крім цього, тваринам дослідної групи щодня зрошували ротову порожнину еліксиром «Ексодент-1» (НПА "Одеська біотехнологія", Україна), розведеним водою у співвідношенні 1:10. Контрольним групам щоденне зрошення ротової порожнини проводили водою. Тривалість експерименту становила 30 днів. Евтаназію тварин здійснювали на 30-й день досліду під тіопенталовим наркозом (20 мг/кг) шляхом тотального кровопускання із серця.

Для біохімічних досліджень з різців виділяли пульпу, у гомогенатах якої визначали активність кислої та лужної фосфатаз [4]. Блоки щелеп із зубами виділяли та очищали від м'яких тканин для підрахунку кількості та глибини каріозних ушкоджень. Визначали ступінь атрофії альвеолярного відростка нижньої щелепи [5].

При статистичній обробці отриманих результатів використовувалася комп'ютерна програма STATISTICA 6.1. для оцінки їхньої достовірності та похибок вимірювань. Статистично значущу відмінність між альтернативними кількісними ознаками з розподілом, відповідним нормальному закону, оцінювали за допомогою t-критерію Стьюдента. Різницю вважали статистично значущою при p<0,01 [6].

Результати та їх обговорення. Як видно з результатів, представлених у таблиці 1, утримання одномісячних щурів на карієсогенному раціоні підвищує кількість каріозних уражень з 8,3±0,9 до 15,2±1,4 (в середньому на 1 щура). При цьому збільшується глибина каріозних порожнин з 9,5±1,3 до 17,2±2,0 балів. Профілактичне застосування «Ексодент-1» знизило до нормальних значень і кількість і глибину каріозних уражень зубів щурів.

Відомо, що в нормально функціонуючій пульпі зубів активність ЛФ досить висока, що сприяє процесам мінералізації твердих тканин зуба. За наявності карієсу зубів активність ЛФ пульпи знижується з 14,5±1,2 до 9,1±1,0 нкат/г (рис. 1). Недостатня активність цієї фосфатази в пульпі призводить до того, що відщеплення фосфатних груп від органічних фосфатів не може здійснюватися повною мірою і останні не можуть переноситися в тверді тканини зубів. Профілактичне зрошення ротової порожнини еліксиром «Ексодент-1» сприяло достовірному підйому активності ЛФ у пульпі, хоча нормальних значень цей показник не досяг.

На тлі зниження активності ЛФ при карієсі активність КФ пульпи збільшується майже в 2 рази, що свідчить про збільшення патологічного процесу, оскільки КФ є маркерним ферментом катаболізму твердих тканин. «Ексодент-1» знижує рівень активності КФ у пульпі, що призводить до зниження інтенсивності демінералізації зубів.

Висновки. Утримання одномісячних щурів на карієсогенному раціоні підвищує кількість каріозних уражень та збільшується глибина каріозних порожнин у них. Проведені експериментальні дослідження показують досить високу карієспрофілактичну ефективність еліксиру «Ексодент-1».

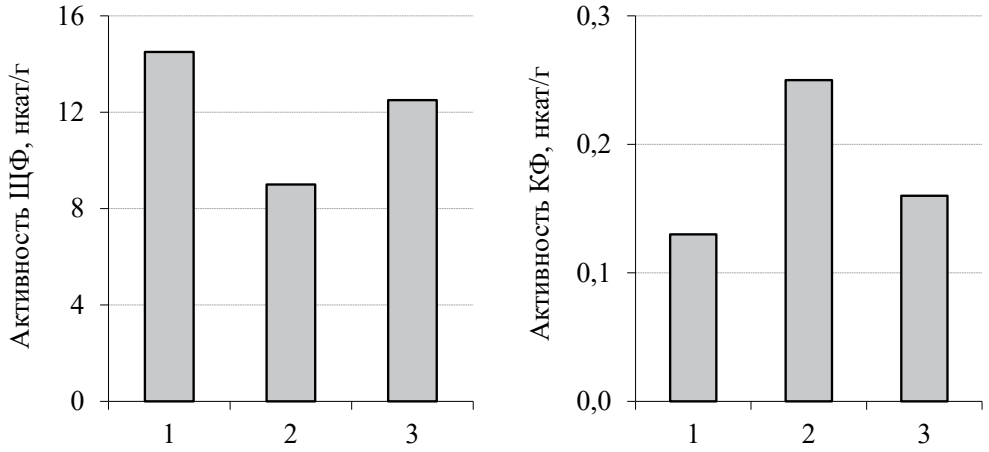

Рис. 1. Активність лужної та кислої фосфатаз пульпи різців щурів при використанні еліксиру «Ексодент-1»:
1 – дієта віварію; 2 – карієсогенна дієта (КД); 3 – КД + «Ексодент-1».

Таблиця 1

Вплив «Ексодент-1» на розвиток експериментального карієсу у щурів

Показники / Групи	Кількість каріозних уражень в середньому на 1 щура	Глибина каріозних порожнин на 1 щура, бали
Дієта віварію, n=10	8,3±0,9	9,5±1,3
Карієсогенна дієта (КД), n=10	15,2±1,4 p<0,02	17,2±2,0 p<0,01
КД + «Ексодент-1», n=10	9,1±1,1 p>0,6; p_1<0,01	10,8±1,4 p>0,5; p_1<0,05

Примітка: p – показник вірогідності відмінностей від групи «Дієта віварію»;
p1 – показник вірогідності відмінностей від групи «КД».

Література

1. Современная фитотерапия / за ред. В. Петков. – София: Медицина и физкултура, 1988. С. 302-303.

2. Лечебно-профилактические зубные эликсиры / за ред. А. П. Левицкий. Одесса: КП ОГТ, 2010. 246 с.

3. Левицкий А. П. Современные представления об этиологии и патогенезе кариеса зубов. *Вісник стоматології.* 2002. № 4. С. 119-124.

4. Левицкий А.П., Марченко А.И., Рыбак Т.Л. Сравнительная оценка трех методов определения активности фосфатаз слюны. *Лабораторное дело.* 1973. № 10. С. 624 – 625.

5. Николаева А.В. Влияние некоторых нейротропных средств на состояние тканей пародонта при раздражении верхнего шейного симпатического узла: автореф.дис. … канд. мед.наук: 14.00.21. Харьков, 1967. 28 с.

6. Ланг Т.А., Сесик М. Как описывать статистику в медицине. Москва: Практическая медицина. 2016. 480.

References:

1. Petkov V. (Eds.). (1988). *Sovremennaya fitoterapiya [Modern herbal medicine]*. Sofiya: Meditsina i fizkul'tura [in Russian].

2. Levitskiy A. P. (Eds.). (2010). *Lechebno-profilakticheskie zubnye eliksiry [Therapeutic and prophylactic dental elixirs].* Odessa: KP OGT. [in Russian].

3. Levitskiy A. P. (2002). Sovremennye predstavleniya ob etiologii i patogeneze kariesa zubov [Modern ideas about the etiology and pathogenesis of dental caries]. *Visnik stomatologiї – Bulletin of Dentistry,* 4, 119-124 [in Russian].

4. Levitskiy A.P., Marchenko A.I., & Rybak T.L. (1973). Sravnitel'naya otsenka trekh metodov opredeleniya aktivnosti fosfataz slyuny [Comparative evaluation of three methods for determining the activity of saliva phosphatases]. *Laboratornoe delo – Laboratory business,* 10, 624 – 625 [in Russian].

5. Nikolaeva A.V. (1967). Vliyanie nekotorykh neyrotropnykh sredstv na sostoyanie tkaney parodonta pri razdrazhenii verkhnego sheynogo simpaticheskogo uzla [The effect of some neurotropic agents on the condition of periodontal tissues with irritation of the upper cervical sympathetic node]. *Extended abstract of candidate's thesis.* Khar'kov [in Russian].

6. Lang T.A., & Sesik M. (2016). *Kak opisyvat statistiku v meditsine [How to describe statistics in medicine]*. Moskva: Prakticheskaya meditsina [in Russian].

УДК 616-08-039-71:616-003.725:616.311 14.01.22+ 636.02
DOI https://doi.org/10.35220/2078-8916-2023-47-1.10

І.В. Ковач,
доктор медичних наук, професор, завідувач кафедри дитячої стоматології, Дніпровський державний медичний університет вул. Володимира Вернадського, 9, Дніпро, Україна, індекс 49044

О.Ю. Біндюгін,
кандидат медичних наук, асистент кафедри дитячої стоматології, Дніпровський державний медичний університет вул. Володимира Вернадського, 9, Дніпро, Україна, індекс 49044

Ю.В. Хотимська,
кандидат медичних наук, доцент кафедри дитячої стоматології, Дніпровський державний медичний університет вул. Володимира Вернадського, 9, Дніпро, Україна, індекс 49044

О.А. Чеботарь,
кандидат медичних наук, асистент кафедри стоматології факультету післядипломної освіти, Дніпровський державний медичний університет вул. Володимира Вернадського, 9, Дніпро, Україна, індекс 49044

МОРФОФУНКЦІОНАЛЬНИЙ СТАН МІКРОЦИРКУЛЯТОРНОГО РУСЛА СЛИЗОВОЇ ОБОЛОНКИ ПІСЛЯ ЛІКУВАННЯ СФОРМОВАНОГО ХРАС В УМОВАХ ЕКСПЕРИМЕНТУ

Мета дослідження. *Вивчення морфофункціонального стану мікроциркуляторного русла слизової оболонки після лікування сформованого ХРАС шляхом використання озонотерапії у експериментальних тварин.* ***Матеріал та методи дослідження.*** *Експериментальне дослідження було проведено на 36 експериментальних тваринах (кролі-самці голандської породи у віці 9 місяців). Для моделювання ХРАС використовували овальбумін (альбумін яєчного білка) за запропонованою раніше і широко використовуваною схемою. Дози препаратів, які використовували визначали відповідно до маси тіла тварини. Досліджувані тварини були розділені на 3 основні групи в залежності від застосованої терапії.* ***Результати дослідження та їх обговорення.*** *При огляді слизової оболонки ротової порожнини першої групи тварин, в яких після формування афтозних дефектів проводилася терапія шляхом накладання пов'язок з кератопластичним гелем виявлені одиничні поверхневі ерозії округлої або овальної форми діаметром до 3-3,5 мм. При мікроскопічному вивченні слизова оболонка ротової порожнини тварин даної групи була покрита багатошаровим плоскоклітинним незроговілим епітелієм за винятком поверхні ясен. В цілому, в епітелії, не дивлячись на збереження його нерівномірної товщини, спостерігалось чітке розділення на шари. Поверхневі клітини шиповидного шару уплощені та близькі до веретеноподібної форми, явища пікнозу помірно виражені.* ***Висновки***. *В умовах експерименту на тваринах встановлено, що при хронічному рецидивуючому афтозному стоматиті формується комплекс ерозивно-виразкових змін з супутніми запальними, дистрофічними, дисциркуляторними процесами, що супроводжується підвищенням активності індуцибельної синтази оксиду азоту більш ніж в два рази (з 0,21±0,05 до 0,79±0,06 умов.од.). Ступінь активності індуцибельної фракції NO-синтази більш виражений в зонах безпосередньо прилеглих до ерозій слизової оболонки та в ділянках формування виразкових дефектів. Застосування озонотерапії в комплексі з кератопластичним гелем дозволяє поліпшити стан мікроциркуляторного русла слизової оболонки, що проявляється у відновленні констрікторно-ділятаторних механізмів судинного тонусу, який являється одним із важливих механізмів стабілізації обміну оксиду азоту, що і було доведено в експерименті на тваринах.*
Ключові слова: *слизова оборонка, ротова порожнина, експеримент, тварини.*

I.V. Kovach,
Doctor of Medical Sciences, Professor, Head of the Department of Pediatric Dentistry, Dnipro State Medical University, 9 Volodymyr Vernadsky street, Dnipro, Ukraine, postal code 49044

O.Ju. Bindjugin,
Candidate of Medical Sciences, Assistant of the Department of Pediatric Dentistry, Dnipro State Medical University, 9 Volodymyr Vernadsky street, Dnipro, Ukraine, postal code 49044

Ju.V. Hotymska,
Candidate of Medical Sciences, Associate Professor at the Department of Pediatric Dentistry. Dnipro State Medical University, 9 Volodymyr Vernadsky street, Dnipro, Ukraine, postal code 49044

O.A. Chebotar,
Candidate of Medical Sciences, Assistant at the Department of Dentistry of the Faculty of Postgraduate Education, Dnipro State Medical University, 9 Volodymyr Vernadsky street, Dnipro, Ukraine, postal code 49044

MORPHOFUNCTIONAL STATE OF THE MICROCIRCULATORY BED OF THE MUCOUS MEMBRANE AFTER TREATMENT OF FORMED HRAS UNDER EXPERIMENTAL CONDITIONS

Purpose of the study. *Study of the Morpho-functional state of the microcirculatory bed of the mucous membrane after treatment of formed GRAS by using ozone therapy in experimental animals.* ***Material and research methods.*** *The experimental study was conducted on 36 experimental animals (male rabbits of the Dutch breed at the age of 9 months). Ovalbumin (egg white albumin) was used to*

© І.В. Ковач, О.Ю. Біндюгін, Ю.В. Хотимська, О.А. Чеботарь, 2023

model GRAS according to the previously proposed and widely used scheme. The doses of drugs that were used were determined in accordance with the animal's body weight. The study animals were divided into 3 main groups depending on the therapy used. ***Research results and their discussion.*** *When examining the oral mucosa of the first group of animals, in which,after the formation of aphthous defects, therapy was performed by applying bandages with keratoplastic gel, single surface erosions of rounded or oval shape with a diameter of up to 3-3.5 mm were detected. During microscopic examination, the oral mucosa of animals of this group was covered with a multi-layered squamous non-keratinized epithelium, with the exception of the gum surface. In general, in the epithelium, despite the preservation of its uneven thickness, a clear division into layers was observed. Surface cells of the spiny layer are flat and close to the fusiform shape, pycnosis phenomena are moderately pronounced.* ***Conclusions****. In the conditions of an animal experiment, it was found that in chronic recurrent aphthous stomatitis, a complex of erosive and ulcerative changes with concomitant inflammatory, dystrophic, and dyscirculatory processes is formed, accompanied by an increase in the activity of inducible nitric oxide synthase more than twice (from 0.21±0.05 to 0.79±0.06 conventional units.). The degree of activity of the inducible fraction of no synthase is more pronounced in the areas directly adjacent to mucosal erosions and in the areas of formation of ulcerative defects. The use of ozone therapy in combination with keratoplastic gel improves the condition of the microcirculatory bed of the mucous membrane, which is manifested in the restoration of constrictor-dilator mechanisms of vascular tone, which is one of the important mechanisms for stabilizing nitric oxide metabolism, which was proved in an animal experiment.*

Key words: *mucous membrane, oral cavity, experiment, animals.*

Особливе місце серед всіх стоматологічних захворювань займають ураження слизової оболонки ротової порожнини (СОРП). Різноманіття причин виникнення, механізмів розвитку, клінічних проявів, які супроводжуються вираженим больовим синдромом, наполегливими і частими рецидивами та загостреннями нерідко викликає певні труднощі в діагностиці і лікуванні у лікаря-стоматолога [1, 2].

За даними вітчизняних і зарубіжних авторів, частота виявлення афтозних уражень СОРП серед світового населення коливається в межах від 0,5 до 40 %, що, найімовірніше, пов'язано з особливостями анатомо-фізіологічної будови СОПР [3]. Для успішного лікування хронічного рецидивуючого афтозного стоматиту (ХРАС) застосовується безліч сучасних немедикаментозних методів лікування: лазерна терапія, оксид-азот-терапія, кріотерапія, аероіонний масаж та інші [4-9]. Серед них перспективним є використання озонотерапії [10-12, 18]. Тому актуальним є вивчення ефективності озонотерапії при лікуванні хронічного рецидивуючого афтозного стоматиту (ХРАС), що і було проведено в нашому дослідженні в умовах експерименту.

Мета нашого дослідження. Вивчення морфофункціонального стану мікроциркуляторного русла слизової оболонки після лікування сформованого ХРАС шляхом використання озонотерапії у експериментальних тварин.

Матеріал та методи дослідження. Експериментальне дослідження було проведено на 36 експериментальних тваринах (кролі-самці голандської породи у віці 9 місяців). Для моделювання ХРАС використовували овальбумін (альбумін яєчного білка) за запропонованою раніше і широко використовуваною схемою [13-16]. Додатково на слизову ротової порожнини правої половини ротової порожнини крапельно вводили розчин трипсину. Через п'ять днів кролям під місцевою анестезією інтраназально закапували в два рази меншу дозу овальбуміна (8-й день) і повторювали інтраназальне введення овальбуміна на 16-й, 17-й, 20-й і 21-й день з додатковим введенням розчину трипсину на слизову. Дози препаратів, які використовували визначали відповідно до маси тіла тварини. Досліджувані тварини були розділені на 3 основні групи в залежності від застосованої терапії (кератопластичний препарат, озонотерапія або кератопластичний препарат + озонотерапія) та групу контроля (по 9 кролів). Тварини виводилися з експерименту відповідно до міжнародних біоетичних стандартів проведення досліджень на тваринах.

Мікропрепарати вивчали на мікроскопі "Olympus BX-41" з подальшою обробкою програмою "Olympus DP-soft version 3.2", за допомогою якої проводили визначення інтенсивності імуногістохімічних реакцій, морфометричне дослідження. Після виведення кролів з експерименту тканини слизової оболонки ротової порожнини фіксували в 10% формаліні і після рутинної проводки виготовляли зрізи, які фарбували гематоксиліном і еозином, за ван Гізоном [17].

Імуногістохімічне дослідження проводили постановкою непрямої імунопероксидазної реакції з моноклональними антитілами (МКА) до ендотеліальної і індуцибельної фракціям NO-синтази (eNOs і iNOs відповідно) фірми Thermo scientific. Реакція візуалізувалася за допомогою набору UltraVision LP Detection System HRP Polymer & DAB Plus Chromogen (Thermo scientific).

Результати дослідження та їх обговорення. При огляді слизової оболонки ротової порожнини

першої групи тварин, в яких після формування афтозних дефектів проводилася терапія шляхом накладання пов'язок з кератопластичним гелем виявлені одиничні поверхневі ерозії округлої або овальної форми діаметром до 3-3,5 мм. При мікроскопічному вивченні слизова оболонка ротової порожнини тварин даної групи була покрита багатошаровим плоскоклітинним незроговілим епітелієм за винятком поверхні ясен (рис. 1). В цілому, в епітелії, не дивлячись на збереження його нерівномірної товщини, спостерігалось чітке розділення на шари. Поверхневі клітини шиповидного шару уплощені та близькі до веретеноподібної форми, явища пікнозу помірно виражені. Цитоплазма поверхневих епітеліоцитов представлена тонкою інтенсивно забарвленою облямівкою. Сосочковий шар згладжений. Не дивлячись на наявність множинних ділянок поглиблень на поверхні епітелію ні в одному з препаратів вони не доходять до базальної мембрани, виразкові дефекти відсутні.

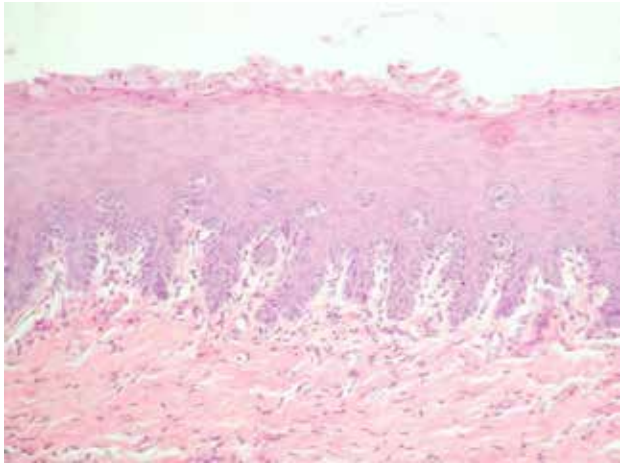

Рис. 1. Наявність невиражених некробіотичних процесів в поверхневих шарах епітелію з одиничними клітинами запального ряду. Відновлення клітинних шарів епітелію. Помірно виражений акантоз. Помірно виражений склероз сосочкового шару власної пластинки слизової оболонки. Забарвлення гематоксиліном і еозином. Збільшення х200

У міру наближення до базальної мембрани клітини шиповидного шару збільшувались в об'ємі за рахунок збільшення як ядра, так і цитоплазми клітини. Форма клітин при цьому змінюється з ромбоподібної на поліедральну, а орієнтація епітеліоцитів з горизонтальної в поверхневих шарах, на вертикальну в базальних з перпендикулярним напрямом осі базальних епітеліоцитов до базальної мембрани. Ядра базальних епітеліоцитов овальної форми, однорідні, гіперхромні; цитоплазма базофільна. У товщі епітеліального пласта зустрічались як одиничні, так і розташовані групами еозинофіли, нейтрофіли, лімфоцити. В цілому їх кількість невелика.

У власне слизовій оболонці ясен добре виражений, розташований під епітелієм, сосочковий шар, в якому окрім рихлої сполучної тканини визначалась наявність колагенових волокон (рис. 2). При цьому глибший сітчастий шар, представлений грубішими сполучно-тканинними волокнами з менш вираженими змінами. У той час відмічаються поля вираженого склерозу власної пластинки слизової оболонки. Поверхневі тонкі, ніжні, звиті волокна ретикулінів утворюють базальну мембрану і мережу строми.

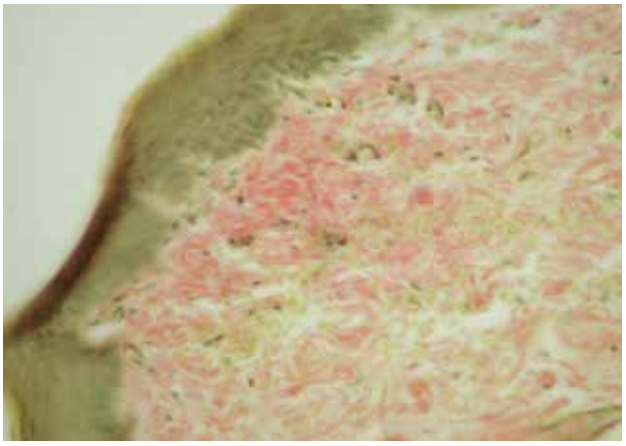

Рис. 2. Поява колагенових волокон в поверхневих відділах власної пластинки слизової оболонки. Повнокров'я кровоносних судин. Забарвлення пікрофуксином по ван Гізону. Збільшення х400

Між волокнами розташовуються клітинні елементи (фібробласти, гістіоцити, лімфоцити, огрядні клітки, макрофаги, еозинофіли, нейтрофіли). Серед фібробластів як в сосочковом шарі, так і в сітчастому шарі переважають зрілі клітини. Огрядні клітини локалізуються невеликими групами довкола судин переважно у сосочковому шарі власної оболонки. Лімфоїдні елементи розсіяні між сполучнотканинними волокнами рівномірно, без формування крупних осередкових скупчень.

У міру віддалення від поверхні серед сполучнотканинниих волокон переважають колагенові, розташовані як поодинці, так і невеликими пучками; кордон їх переходу в періодонт нечіткий. Колагенові волокна при забарвленні по ван Гізону фуксинофільні. Періодонтальна зв'язка представлена сполучною тканиною ретикулярної будови, розташовується на всьому протязі періодонтальної щілини, при цьому серед клітинного складу переважають фібробласти, що локалізуються

переважно біля кореня зуба. Судини мікроциркуляторного русла помірно повнокровні, залежно від напряму зрізу округлої, овальної або витягнутої форми. Базальні мембрани судин тонкі. Ендотелій судин соковитий з крупними світлими ядрами.

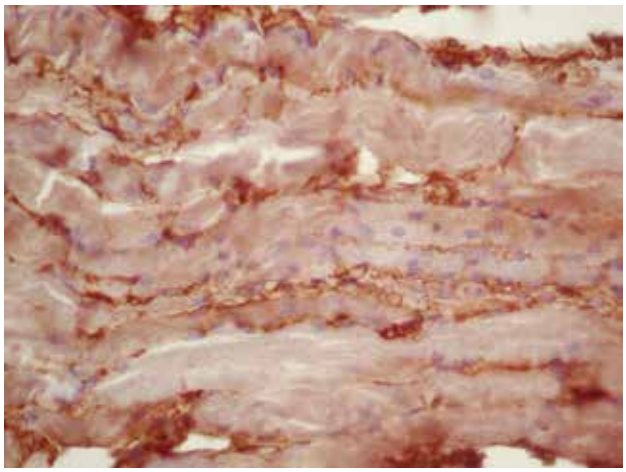

Рис. 3. Активність ендотеліальної NO-синтази поза судинним руслом. Пероксидазна реакція з МКА до ендотеліальної NO-синтази. Збільшення х400

Розподіл ендотеліальної NO-синтази в групі кролів, яким застосовували лише кератопластичний гель, при постановці пероксидазної реакції спостерігалась переважно в судинних структурах з чітким фарбуванням ендотелію. Одночасно, зустрічалась наявність позитивно забарвлених структур в периваскулярному просторі зі зменшенням ступеня інтенсивності в міру віддалення від судини. Проведення цитофотометрії вказує показники накопичення ендотеліальної NO-синтази в стінці судин на рівні 0,63±0,10 ум.од., в периваскулярному просторі 0,31±0,06 умов.од. (рис. 3).

Результати пероксидазної реакції з індуцибельною фракцією NO-синтази в даній групі кролів виявляють незначне забарвлення з наявністю зон помірної і слабкої інтенсивності. Цитофотометричне дослідження показує інтенсивність реакції на iNOs рівну 0,37±0,13 умов.од.

При огляді слизової оболонки ротової порожнини другої групи тварин, в яких після формування афтозних дефектів проводилася терапія шляхом застосування озонотерапії, у однієї тварини виявлена поверхнева ерозія округлої форми діаметром 2 мм. Гістологічне вивчення слизової оболонки ротової порожнини тварин даної групи виявляє, що вона покрита багатошаровим плоскоклітинним незроговілим епітелієм. Епітелій з наявністю як потовщень, так і його стоншення до 4-5 клітинних рядів, але ні в одному з випадків стоншення епітелію не досягало базальної мембрани.

У місцях попередніх пошкоджень слизової оболонки виявлялись добре виражені явища епітелізації з напливом нових епітеліальних клітин на пошкоджені ділянки (рис. 4), які, у свою чергу, за рахунок проліферації пошкодженого епітелію відновлювали свою цілісність. Однією з ознак проліферативної активності епітеліальних клітин є наявність виражених акантотичних тяжів та виражена базофілія клітин базального шару.

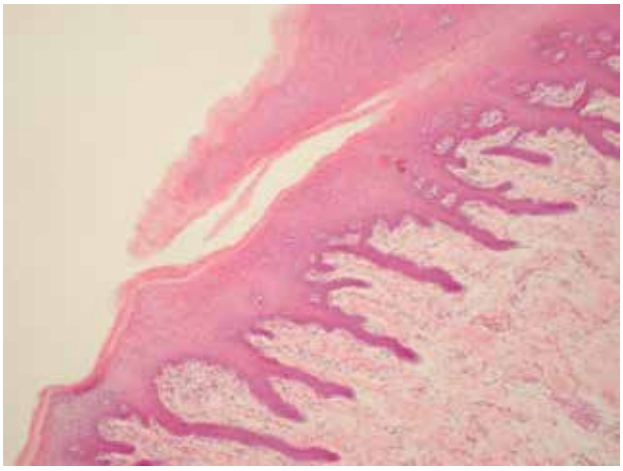

Рис. 4. Добре виражена епітелізація на місці афтозного дефекту. Виражені акантотичні тяжі. Виражена базофілія клітин базального шару. Відсутність запальних клітин в товщі епітеліального пласта. Забарвлення гематоксиліном і еозином. Збільшення х 100

Поверхневі клітини шиповидного шару були також уплощені і близькі до веретеноподібної форми. Цитоплазма поверхневих епітеліоцитов представлена тонкою інтенсивно забарвленою облямівкою. Є місця стоншення шипуватого шару до двох-трьох клітин. Сосочковий шар згладжений. Незважаючи на наявність множинних ділянок поглиблень на поверхні епітелію, ні в одному з препаратів вони не доходять до базальної мембрани, а виразкові дефекти відсутні. У міру наближення до базальної мембрани клітини шиповидного шару збільшуються в об'ємі за рахунок збільшення як ядра, так і цитоплазми клітини. Форма клітин при цьому змінюється з ромбоподібної на поліедральну, а орієнтація епітеліоцитів з горизонтальної в поверхневих шарах, на вертикальну в базальних з перпендикулярним напрямом осі базальних епітеліоцитов до базальної мембрани. Ядра базальних епітеліоцитів овальної форми, однорідні, гіперхромні; цитоплазма з вираженою базофілією. У товщі епітеліального

пласта зустрічаються одиничні еозинофіли, нейтрофіли, лімфоцити.

Спостережувана в попередній групі пошарова орієнтація епітеліоцитів більш виражена, не дивлячись на те, що форма клітин стала більшою мірою поліморфна, в той же час овальна форма ядер епітеліоцитів базального шару збережена. Епітеліоцити з вираженою вакуолізацією, особливо в ділянках розростання епітелію, проникаючих в належну тканину, де виражені дистрофічні зміни епітеліоцитів зустрічаються по всій товщі епітеліального пласта. Відмічались ділянки з різко вираженим сплощенням епітеліоцитів базального шару, з напрямом їх осі практично паралельно базальній мембрані. Базальна мембрана нерівномірної товщини, але товще, ніж в попередній групі. Акантотичні тяжі власної пластинки грубі (рис. 4), відмічався виражений склероз підлеглої сполучної тканини (рис. 5). Волокна ретикулінів випрямлені, потовщені, ущільнені, частина з них гомогенізує. Колагенові волокна зібрані в пучки, відмічались ділянки їх гіалінізації, зони фрагментації і лізису колагенових волокон.

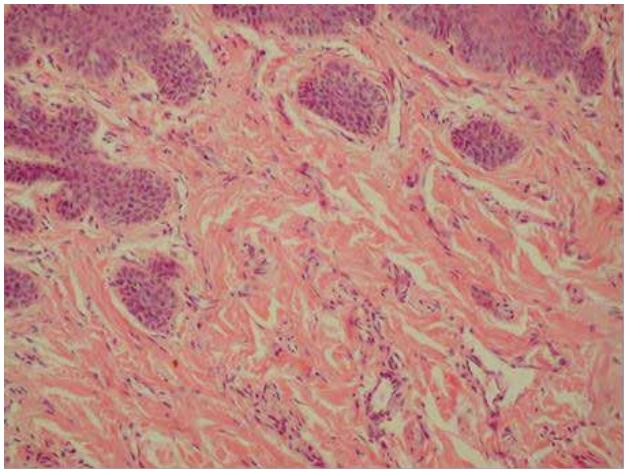

Рис. 5. Виражений склероз підлеглої сполучної тканини. Волокна ретикулінів випрямлені, потовщені, ущільнені, частина з них гомогенізує. Колагенові волокна зібрані в пучки, відмічаються ділянки їх гіалінізації, зони фрагментації і лізису колагенових волокон. Потовщення стінок судин мікроциркуляторного русла. Забарвлення гематоксиліном і еозином. Збільшення х 200

У клітинному складі переважали фіброцити. На фоні виражених ознак стратифікації, невираженого набряку сполучної тканини відмічалась наявність (переважно в периваскулярному просторі) лімфоцитарно-гістоцитарних фокусів, що складаються з декількох клітин, в основному лімфоцитарного ряду.

Стінки судин виглядали декілька потовщеними за рахунок периваскулярних склеротичних змін (рис. 6). Ендотеліальні і адвентиціальні клітини декілька збільшені в розмірах, місцями вибухають в просвіт судин. Ядра ендотеліоцитів великі, гіперхромні.

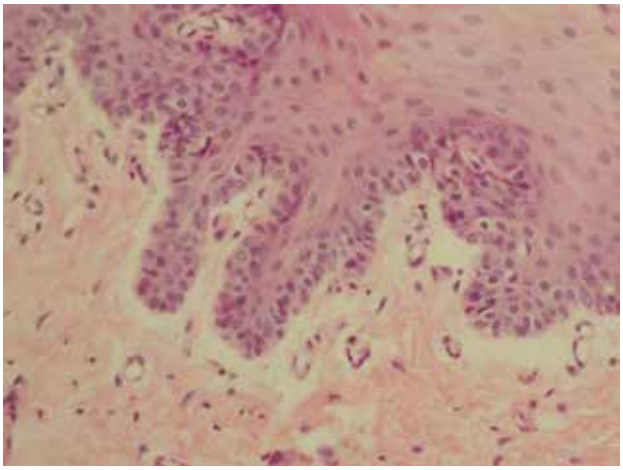

Рис. 6. Сплощені поверхневі клітини. Вертикальне розташування клітин базального шару. Відсутність запальних інфільтратів. Тонкостінні судини мікроциркуляторного русла. Помірно виражені акантотичні тяжі. Забарвлення гематоксиліном і еозином. х400

Мікроциркуляторне русло добре розвинене, серед капілярів зустрічаються як молоді, так і зрілі судини. У периваскулярному просторі зустрічаються фіброцити, фібробласти, лімфоцити. Базальні мембрани судин нерівномірно потовщені.

Також як і у тварин, виведених на 2-у добу після початку експерименту, розподіл ендотеліальної NO-синтази в даній групі кролів при постановці пероксидазної реакції спостерігається переважно в судинних структурах з чітким фарбуванням ендотелію. Позитивно забарвлені структури в периваскулярному просторі не виражені, з їх зменшенням міри інтенсивності у міру віддалення від судин. Проведення цитофотометрії вказує, що показники накопичення ендотеліальної NO-синтази в стінці судин на рівні 0,71±0,07 умов.од., а у периваскулярному просторі – 0,29±0,05 умов.од.

Результати пероксидазної реакції з індуцибельною фракцією NO-синтази в даній групі кролів встановили незначне фарбування з наявністю зон помірної і слабкої інтенсивності. Цитофотометричне дослідження показує інтенсивність реакції на iNOs рівну 0,39±0,08 умов.од.

При огляді слизової оболонки ротової порожнини третьої групи тварин, в яких після форму-

вання афтозних дефектів проводилася терапія шляхом поєднаного застосування озонотерапії і кератопластичного гелю, було встановлено, що ні в однієї тварини на поверхні слизової оболонки ерозій, виразок або афтозних дефектів виявлено не було. Слизова оболонка ротової порожнини тварин цієї групи, також як і в обох попередніх, покрита багатошаровим плоскоклітинним незроговілим епітелієм. Проте в даній групі, епітелій найбільш рівномірний по товщині, що робить його схожим з таким в групі контролю. В той же час зустрічаються його незначні потовщення. Зон стоншення епітелію не спостерігалось. Поверхневі клітини шиповидного шару плоскі, близькі до веретеноподібної форми, а явища пікнозу не виявлені (рис. 6). Цитоплазма поверхневих епітеліоцитов представлена тонкою еозинофільною інтенсивно забарвленою облямівкою. У міру наближення до базальної мембрани клітини збільшуються в об'ємі за рахунок збільшення як ядра, так і цитоплазми клітин. Форма клітин при цьому змінюється з витягнутої на овальну, одночасно змінювалась й орієнтація епітеліоцитів практично на строго вертикальну в базальних відділах. Ядра базальних епітеліоцитів добре контурують, овальної форми, однорідні, гіперхромні; цитоплазма помірно базофільна. Розташування базального шару клітин було правильне, в один ряд, без «вистрибкування» клітин. У товщі епітеліального пласта лімфо-лейкоцитарні елементи практично відсутні. Базальна мембрана неоднорідна, нерівномірної товщини. Акантотичні тяжі власної пластинки помірно виражені.

У власній пластинці слизової оболонки виявляється поверхневий сосочковий шар, що складається з пухкої сполучної тканини, представлений переважно еластичними волокнами (рис. 7) і глибший сітчастий шар, представлений грубішими сполучно-тканинними волокнами (переважно аргирофільні волокна). У той час в сосочковому шарі визначаються не лише тонкі, звиті волокна ретикулінів, але і окремі колагенові волокна.

Розташовані між волокнами клітинні елементи (фібробласти, гістіоцити, лімфоцити, огрядні клітини, макрофаги) небагаточисельні. Серед фібробластів як в сосочковому шарі, так і в сітчастому шарі переважають зрілі клітини. Лімфоїдні елементи розсіяні між сполучнотканними волокнами рівномірно, без формування крупних осередкових скупчень. Еозинофіли відсутні, ознак накопичення запального ексудату немає.

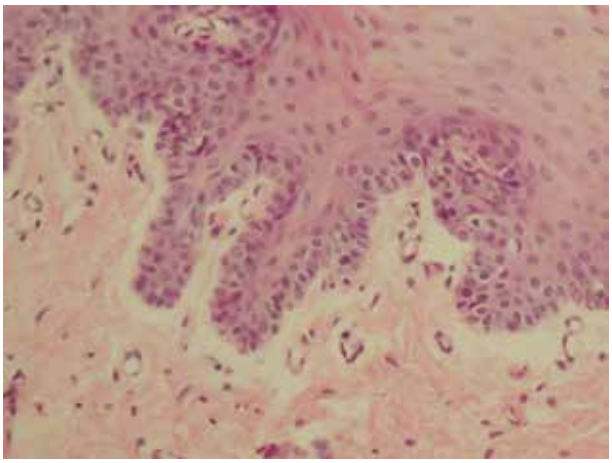

Рис. 7. Пухка сполучна тканина, представлена переважно еластичними волокнами. Помірне повнокров'я кровоносних судин. Забарвлення гематоксиліном і еозином. х400

По мірі віддалення від поверхні серед сполучнотканних волокон переважають колагенові, розташовані як поодинці, так і невеликими пучками; кордон їх переходу в періодонт нечіткий. Колагенові волокна при забарвленні по ван Гізону фуксинофільні. Періодонтальна зв'язка представлена сполучною тканиною ретикулярної будови, розташовується на всьому протязі періодонтальної щілини, при цьому серед клітинного складу переважають фібробласти, що локалізуються переважно біля кореня зуба. Судини мікроциркуляторного русла помірно повнокровні, залежно від напряму зрізу округлої, овальної або витягнутої форми. Базальні мембрани судин тонкі, без ознак переривання їх ходу або потовщення. Ендотелій судин соковитий з крупними світлими ядрами.

Розподіл ендотеліальної NO-синтази в даній групі кролів при постановці пероксидазної реакції спостерігається переважно в судинних структурах з чітким фарбуванням ендотелію. Проведення цитофотометрії встановило, що показники накопичення ендотеліальної NO-синтази в стінці судин спостерігається на рівні 0,82±0,09 умов.од., а у периваскулярному просторі – 0,23±0,07 умов.од.

Результати пероксидазної реакції з індуцибельною фракцією NO-синтази в даній групі кролів виявили незначне фарбування з наявністю зон помірної і слабкої інтенсивності (рис. 8). Цитофотометричне дослідження встановило, що інтенсивність реакції на iNOs дорівнює 0,26±0,08 умов.од.

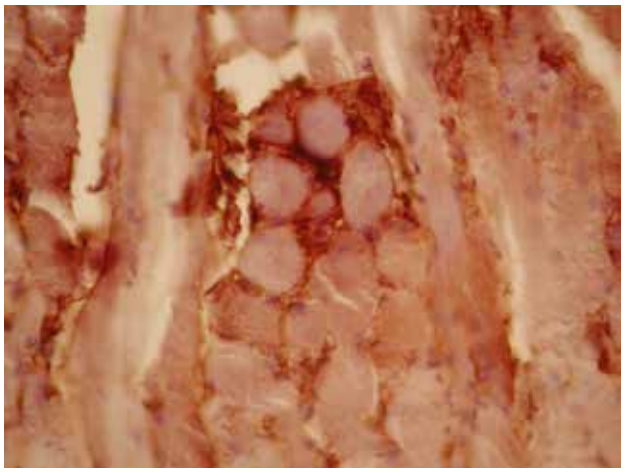

Рис. 8. Розподілення ендотеліальної NO-синтази переважно в судинних структурах з чітким фарбуванням ендотелію. Пероксидазна реакція з МКА до ендотеліальної No-синтази. Збільшення х200

Таким чином, в умовах експерименту на тваринах встановлено, що при хронічному рецидивуючому афтозному стоматиті формується комплекс ерозивно-виразкових змін з супутніми запальними, дистрофічними, дисциркуляторними процесами, що супроводжується підвищенням активності індуцибельної синтази оксиду азоту більш ніж в два рази (з 0,21±0,05 до 0,79±0,06 умов.од.). Ступінь активності індуцибельної фракції NO-синтази більш виражений в зонах безпосередньо прилеглих до ерозій слизової оболонки та в ділянках формування виразкових дефектів. Застосування озонотерапії в комплексі з кератопластичним гелем дозволяє поліпшити стан мікроциркуляторного русла слизової оболонки, що проявляється у відновленні констрікторно-ділятаторних механізмів судинного тонусу, який являється одним із важливих механізмів стабілізації обміну оксиду азоту, що і було доведено в експерименті на тваринах.

Література

1. Анисимова И.В., Недосеко В.Б., Ломиашвили Л.М. Клиника, диагностика и лечение заболеваний слизистой оболочки рта и губ. Москва.: Мед. книга; Издательство «Стоматология», 2008. 191 с.
2. Зазулевская Л.Я., Мезгильбаева Д.М., Искакова М.К. Сравнительные аспекты лечения эрозивно-язвенных поражений слизистой полости рта. *Проблемы стоматологии*. 2002. № 1. С. 47-49.
3. Cho S.J., Kim H.W., Kim B.Y., Cho S.I., Sam So Eum. A herb extract, as the remedy for allergen-induced asthma in mice. *PulmPharmacolTher*. 2008. № 21. P. 578-83.
4. Ginat W. Mirowslci. Aphtous stomatitis. *Med. specialties*. 2013. Vol. 6, № 2.P. 486.
5. Каменецкая Т.М. Аэроионотерапия [Электронный ресурс]. Режим доступа: http:// www.golkom.ru
6. Прохончуков А.А. Лазерная физиотерапия стоматологических заболеваний. *Стоматология*. 1995. Т. 74. № 6. С. 23-31.
7. Прикулс В.Ф. Опыт применения излучения гелий-неонового лазера при лечении больных рецидивирующим афтозным стоматитом. *Стоматология*. 2010. № 6. С. 20-22.
8. Сабанцева Е.Г., Рабинович И.М. Опыт клинического применения экзогенного оксида азота при лечении афтозного стоматита. *Клиническая стоматология*. 2013. № 2. С. 58-60.
9. Маланчук В.А. Озонотерапия в стоматологии и челюстно-лицевой хирургии. Киев, 2000. 46 с.
10. Фаизов Т.Т., Белопухов В.М., Нокам М.Э., Чубайдулина Е.Е. Лечение острых одонтогенных процессов с применением озона. *Стоматология для всех*. 2001. С. 486-488.
11. Ганичев В.В. Применение озона в терапевтической стоматологии // Материалы V Всеукраинской научно-практической конференции с международным участием «Современные аспекты применения озона в медицине и быту». Ялта, 2007. – С. 138.
12. Зазулевская Л.Я., Мезгильбаева Д.М., Искакова М.К. Сравнительные аспекты лечения эрозивно-язвенных поражений слизистой полости рта. *Проблемы стоматологии*. 2002. № 1. С. 47-49.
13. Cho S.J., Kim H.W., Kim B.Y., Cho S.I., Sam So Eum. A herb extract, as the remedy for allergen-induced asthma in mice. *PulmPharmacolTher*. 2008. № 21. P. 578-83.
14. Kim H., Ahn Y.T., Kim Y.S., Cho S.I., An W.G. Antiasthmatic effects of schizandrae fructus extract in mice with asthma. *Pharmacogn Mag*. 2018. Jan-Feb. № 10(1). P. 80–85.
15. Yoshida M., Leigh R., Matsumoto K., Wattie J., Ellis R., O'Byrne P.M., *et al*. Effect of interferon-gamma on allergic airway responses in interferon-gamma-deficient mice. *Am J RespirCrit Care Med*. 2012. № 166. P. 451-6.
16. Wei X.Q., Charles I.G., Smith A., Ure J., Feng G.J., Huang F.P., Xu D., Muller W., Moncada S., Liew F.Y. Altered immune responses in mice lacking inducible nitric oxide synthase. *Nature*. 1995. 1. № 375(6530). P408-411.
17. Саркисов Д.С. Микроскопическая техника: Руководство. Москва: Медицина, 1996, 544 с.
18. Кравченко Л.І. Патогенетичне обгрунтування застосування озонотерапії в комплексному лікуванні ХРАС у дітей з обтяженим алергологічним анамнезом : дис… канд.мед.наук : 14.00.21. Харків, 2017.

References

1. Anisimova I.V., Nedoseko V.B., Lomiashvili L.M. (2008). *Klinika, diagnostika i lechenie zabolevaniy slizistoy obolochki rta i gub [Clinic, diagnosis and treatment*

of diseases of the mucous membrane of the mouth and lips]. Moskva : Med. kniga; Izdatel'stvo «Stomatologiya» [in Russian].

2. Zazulevskaya L.Ya., Mezgil'baeva D.M., Iskakova M.K. (2002). Sravnitel'nye aspekty lecheniya erozivno-yazvennykh porazheniy slizistoy polosti rta [Comparative aspects of the treatment of erosive and ulcerative lesions of the oral mucosa]. *Problemy stomatologii – Problems of dentistry,* 1, 47-49 [in Russian].

3. Cho S.J., Kim H.W., Kim B.Y., Cho S.I., Sam So Eum. (2008). A herb extract, as the remedy for allergen-induced asthma in mice. PulmPharmacolTher, 21, 578-83.

4. Ginat W. Mirowslci. (2013). Aphtous stomatitis. Med. specialties, 6, 2, 486.

5. Kamenetskaya T.M. Aeroionoterapiya [Elektronnyy resurs] Aeroionotherapy [Electronic resource]. Retrived from http:// www.golkom.ru [in Russian].

6. Prokhonchukov A.A. (1995). Lazernaya fizioterapiya stomatologicheskikh zabolevaniy [Laser physiotherapy of dental diseases]. *Stomatologiya – Dentistry,* 74, 6, 23-31 [in Russian].

7. Prikuls V.F. (2010). Opyt primeneniya izlucheniya geliy-neonovogo lazera pri lechenii bol'nykh retsidiviruyushchim aftoznym stomatitom [Experience in the use of helium-neon laser radiation in the treatment of patients with recurrent aphthous stomatitis]. *Stomatologiya – Dentistry,* 6, 20-22 [in Russian].

8. Sabantseva E.G., Rabinovich I.M. (2013). Opyt klinicheskogo primeneniya ekzogennogo oksida azota pri lechenii aftoznogo stomatita [Experience of clinical application of exogenous nitric oxide in the treatment of aphthous stomatitis]. *Klinicheskaya stomatologiya – Clinical dentistry,* 2, 58-60 [in Russian].

9. Malanchuk V.A. (2000). *Ozonoterapiya v stomatologii i chelyustno-litsevoy khirurgii [Ozone therapy in dentistry and maxillofacial surgery].* Kiev [in Russian].

10. Faizov T.T., Belopukhov V.M., Nokam M.E., Chubaydulina E.E. (2001). Lechenie ostrykh odontogennykh protsessov s primeneniem ozona [Treatment of acute odontogenic processes with the use of ozone]. Stomatologiya dlya vsekh – Dentistry for everyone, 486-488 [in Russian].

11. Ganichev V.V. (2007). Primenenie ozona v terapevticheskoy stomatologii. Materialy V Vseukrainskoy nauchno-prakticheskoy konferentsii s mezhdunarodnym uchastiem «Sovremennye aspekty primeneniya ozona v meditsine i bytu» [The use of ozone in therapeutic dentistry. Materials of the V All-Ukrainian scientific and practical conference with international participation "Modern aspects of ozone application in medicine and everyday life"]. Yalta,138 [in Russian].

12. Zazulevskaya L.Ya., Mezgil'baeva D.M., Iskakova M.K. (2002). Sravnitel'nye aspekty lecheniya erozivno-yazvennykh porazheniy slizistoy polosti rta [Comparative aspects of the treatment of erosive and ulcerative lesions of the oral mucosa]. *Problemy stomatologii – Problems of dentistry,* 1, 47-49 [in Russian].

13. Cho S.J., Kim H.W., Kim B.Y., Cho S.I., Sam So Eum. (2008). A herb extract, as the remedy for allergen-induced asthma in mice. PulmPharmacolTher, 21, 578-83.

14. Kim H., Ahn Y.T., Kim Y.S., Cho S.I., An W.G. (2018). Antiasthmatic effects of schizandrae fructus extract in mice with asthma. Pharmacogn Mag. Jan-Feb, 10(1), 80–85.

15. Yoshida M., Leigh R., Matsumoto K., Wattie J., Ellis R., O'Byrne P.M., et al. (2012). Effect of interferon-gamma on allergic airway responses in interferon-gamma-deficient mice. Am J RespirCrit Care Med.,166, 451-6.

16. Wei X.Q., Charles I.G., Smith A., Ure J., Feng G.J., Huang F.P., Xu D., Muller W., Moncada S., Liew F.Y. (1995). Altered immune responses in mice lacking inducible nitric oxide synthase. Nature, 1;375(6530), P408-411.

17. Саркисов Д.С. Микроскопическая техника: Руководство. М: Медицина. – 1996. – 544 с. [in Russian].

18. Kravchenko L.I. (2017). Patogenetychne obgruntuvannja zastosuvannja ozonoterapii' v kompleksnomu likuvanni HRAS u ditej z obtjazhenym alergologichnym anamnezom [Pathogenetic justification of the use of ozone therapy in the complex treatment of GRAS in children with a burdened allergic history]. Candidate's thesis. Harkiv [in Ukrainian].

УДК 616.314-089.23:616.315-007.254-76-047.42
DOI https://doi.org/10.35220/2078-8916-2023-47-1.11

В.В. Філоненко,
кандидат медичних наук, доцент, кафедра ортодонтії та пропедевтики ортопедичної стоматології, Національний медичний університет імені О.О. Богомольця, вул. Зоологічна, 1, м. Київ, Україна, індекс 03680

О.А. Канюра,
доктор медичних наук, професор, кафедра ортодонтії та пропедевтики ортопедичної стоматології, Національний медичний університет імені О.О. Богомольця, вул. Зоологічна, 1, м. Київ, Україна, індекс 03680

М.Г. Крищук,
доктор технічних наук, професор, кафедра динаміки і міцності машин та опору матеріалів, Національний технічний університет України «Київський політехнічний інститут імені Ігоря Сікорського», пр-т Перемоги, 37, м. Київ, Україна, індекс 03056

ЕКСПЕРИМЕНТАЛЬНО-ТЕОРЕТИЧНІ ДОСЛІДЖЕННЯ ЖОРСТКОСТІ ОРТОДОНТИЧНИХ ПРИСТРОЇВ, ЩО ВИКОРИСТОВУЮТЬСЯ ПРИ ЛІКУВАННІ ЗУБОЩЕЛЕПНИХ ДЕФОРМАЦІЙ У ДІТЕЙ З ВРОДЖЕНИМИ НЕЗРОЩЕННЯМИ ГУБИ ТА ПІДНЕБІННЯ

Вроджені незрощення губи та піднебіння є найбільш розповсюдженими вродженими аномаліями розвитку. Дослідження по визначенню принципів дії ортодонтичних апаратів, що використовуються про лікування дітей з незрощення губи та піднебіння дозволяють обґрунтувати вибір необхідної конструкції у кожному клінічному випадку. Розробка та вивчення біомеханічних моделей деформівних середовищ, оцінка напружено-деформованого стану біомеханічних систем при силових навантаженнях є необхідною і актуальною. ***Мета роботи.*** *Провести експериментально-теоретичні дослідження жорсткості чотирьох видів ортодонтичних пристроїв, що застосовуються в ортодонтичній практиці для стимулювання росту верхньої щелепи та виконати верифікацію величин силових реакцій в опорах ортодонтичних пристроїв в процесі їх деформування.* ***Матеріали і методи.*** *Проведені експериментально-теоретичні дослідження по визначенню жорсткості ортодонтичних пристроїв, що використовуються при лікування дітей з вродженими однобічними незрощеннями губи та піднебіння. Натурні експерименти по визначенню силових реакцій проводили на випробувальній установці TIRAtest 2300.* ***Результати дослідження та їх обговорення.*** *За результатами експериментальних випробувань зразків ортодонтичних пристроїв побудовані графіки залежності амплітуд сили від деформацій, які створені механізмом гвинтової передачі руху пристрою по визначеній траєкторії. Верифікацію експериментальних даних для величин силових реакцій проведено для геометричної моделі ортодонтичного пристрою типу I в залежності від вісьових переміщень штока кінематичного механізму. Імітаційну 3D модель зразка пристрою створено за даними цифрового сканування в STL форматі натурного об'єкту.* ***Висновки.*** *Встановлені конструктивно-технологічні параметри кінематичного механізму ортодонтичних пристроїв. Верифікація розподілу величин силових реакцій ортодонтичних пристроїв в процесі їх деформування дозволяє одержати нові дані про величини зовнішніх навантажень на кістки щелепи при лікуванні дітей з вродженими незрощеннями губи та піднебіння, що може бути методичною основою для проведення раціонального ортодонтичного лікування.*

Ключові слова: *вроджені незрощення губи та піднебіння, експериментально-теоретичні дослідження, амплітуда сили, деформація.*

V.V. Filonenko,
Candidate of Medical Sciences, Associate Professor, Orthodontics and Prosthodontics Propaedeutics Department, Bogomolets National Medical University,1 Zoologichna street, Kyiv, Ukraine, postal code 03680

O.A. Kaniura,
Doctor of Medical Sciences, Professor, Orthodontics and Prosthodontics Propaedeutics Department, Bogomolets National Medical University, 1 Zoologichna steet, Kyiv, Ukraine, postal code 03680

M.G. Kryshchuk,
Doctor of Technical Sciences, Professor, Department of Dynamics and Strength of Machines and Strength of Materials, National Technical University of Ukraine «Igor Sikorsky Kyiv Polytechnic Institute», 37 Peremogy Avenue, Kyiv, Ukraine, postal code 03056

EXPERIMENTAL AND THEORETICAL STUDIES OF THE HARDNESS OF ORTHODONTIC DEVICES USED IN THE TREATMENT OF DENTOGNATHIC DEFORMATIONS IN CHILDREN WITH CONGENITAL CLEFT LIP AND PALATE

Congenital cleft lip and palate are the most common congenital malformations. Research on determining the principles of operation of orthodontic devices used in the treatment of children with cleft lip and palate allows justify the choice of the necessary design in each clinical case. The development and study of biomechanical models of deformable environments, assessment of the stress-strain state of biomechanical systems under force loads is necessary and relevant.
Purpose. *To conduct experimental and theoretical studies of the stiffness of four types of orthodontic devices used in orthodontic practice to stimulate the growth of the upper jaw and to verify the values of force reactions in the supports of orthodontic devices during their deformation.*

© В.В. Філоненко, О.А. Канюра, М.Г. Крищук, 2023

Materials and methods. *Experimental and theoretical studies were conducted to determine the rigidity of orthodontic devices used in the treatment of children with congenital unilateral cleft lip and palate. Natural experiments to determine force reactions were carried out on the TIRAtest 2300 test rig.* **Results and Discussion.** *According to the results of experimental tests of samples of orthodontic devices, graphs of the dependence of the force amplitudes on the deformations created by the mechanism of the helical transmission of the movement of the device along the specified trajectory were constructed. The verification of experimental data for force reaction values was carried out for the geometric model of the type I orthodontic device depending on the axial movements of the kinematic mechanism rod. A simulated 3D model of a device sample was created based on digital scanning data in STL format of a live object.* **Conclusions.** *The design and technological parameters of the kinematic mechanism of orthodontic devices have been established. Verification of the distribution of force reactions of orthodontic devices during their deformation allows obtaining new data on the magnitude of external loads on the jawbones in the treatment of children with congenital cleft lip and palate, which can be as a methodical basis for rational orthodontic treatment.*

Key words: *congenital cleft lip and palate, experimental and theoretical studies, force amplitude, deformation.*

Актуальність. Вроджені незрощення губи та піднебіння є найбільш розповсюдженими вродженими аномаліями розвитку. При вроджених однобічних розщілинах губи, альвеолярного відростка і піднебіння спостерігаються типові порушення форми верхньої щелепи. Вивчення умов розвитку та формування зубощелепного апарату у дітей з незрощеннями є актуальним у комплексі використовуваних лікувально-реабілітаційних заходів. Комплекс заходів включає надання хірургічної, ортодонтичної допомоги, а також допомоги фахівців інших профілів – оториноларингологів, фоніатрів, логопедів, педіатрів, психоневрологів та ін. Ця допомога повинна бути поєднаною і послідовною [1-4].

Ортодонтичне лікування у період змінного прикусу, яке є невід'ємною частиною комплексу лікувально-реабілітаційних заходів, направлене на стимулювання росту верхньої щелепи та її розширення. Для досягнення поставлених завдань застосовують різні види знімних та незнімних ортодонтичних конструкцій [2-5].

Дослідження по визначенню принципів дії ортодонтичних апаратів, що використовуються при лікуванні дітей з вродженими незрощення губи та піднебіння дозволяють обґрунтувати вибір необхідної конструкції у кожному клінічному випадку. Розробка та вивчення біомеханічних моделей деформівних середовищ, оцінка напружено-деформованого стану біомеханічних систем при силових навантаженнях є необхідною і актуальною [6-11].

Мета роботи. Провести експериментально-теоретичні дослідження жорсткості чотирьох видів ортодонтичних пристроїв, що застосовуються в ортодонтичній практиці для стимулювання росту верхньої щелепи та виконати верифікацію величин силових реакцій в опорах ортодонтичних пристроїв в процесі їх деформування.

Матеріали і методи. Проведені експериментально-теоретичні дослідження по визначенню жорсткості ортодонтичних пристроїв, що використовуються при лікування дітей з вродженими однобічними незрощення губи та піднебіння. Використані зразки чотирьох пристроїв, базовим матеріалом яких є «Редонт-колір» – пластмаса для базисів протезів виготовлена АТ «СТОМА», м. Харків (рис. 1 а-в, 2).

Натурні експерименти по визначенню силових реакцій в опорах моделей ортодонтичних пристроїв проводили на випробувальній установці TIRAtest 2300, атестованій згідно метрологічних вимог.

Зразки моделей закріплювали на робочому столі універсальної випробувальної машини (рис. 3). Силові навантаження моделей реєстрували покроково для заданих вертикальних переміщень.

Для верифікації даних натурних експериментів в практичній діяльності та формування вихідних даних в розрахункових схемах експериментів визначені конструктивно-технологічні параметри гвинтової передачі рухів кінематичних механізмів ортодонтичних пристроїв з використанням електронного мікроскопа (рис. 4).

Результати дослідження та їх обговорення. Результати випробувань на стиснення ортодонтичних пристроїв різного типу під час розкручування ортодонтичного гвинта (штока кінематичного пристрою) за кутом повороту від 0 до 360° з кроком 45° для фіксації вимірювань амплітуди сил представлено в табл. 1 та 2 (рис. 5 а-в).

Фактичні результати випробувань зразків необхідно скоригувати на величини зусиль, що відповідають початковому стану їх деформації при фіксації у випробувальній установці за відсутності кута повороту штока. Для зразка типу I необхідно ввести коригування всіх значень зусиль на 0,8 Н, для зразка типу II – на 6,7 Н.

За результатами експериментальних випробувань зразків типу I та II побудовані графіки залежності амплітуд сили від деформації орто-



а б в

Рис. 1 а-в. Загальний вигляд знімних ортодонтичних пристроїв з двома кінематичними механізмами (гвинтами) – тип I (а) та одним кінематичним механізмом (гвинтом) – тип II-III (б, в)

Рис. 2. Загальний вигляд незнімного ортодонтичного пристрою з одним кінематичним механізмом – тип IV

донтичних пристроїв, обумовленої механізмом гвинтової передачі руху по визначеній траєкторії (рис. 6).

За результатами експериментальних випробувань побудовані графіки залежності амплітуд сил від деформацій ортодонтичного пристрою типу IV, які створені механізмом гвинтової передачі руху ортодонтичного пристрою по визначеній траєкторії (рис. 7).

В результаті формування вихідних даних в розрахункових схемах при проведенні визначення конструктивно-технологічних параметрів кінематичного механізму ортодонтичного пристрою з використанням електронного мікроскопа встановлено крок різьби гвинта рівним 0,45 мм. Для повороту гайки на 360° в механізмі гвинтової передачі руху ортодонтичного пристрою вісьове переміщення складає 0,9 мм.

Верифікацію експериментальних даних для величин силових реакцій в металевих фіксаторах проведено для геометричної моделі ортодонтичного пристрою типу I в залежності від вісьових переміщень штока кінематичного механізму. Імітаційну 3D модель зразка пристрою створено за даними цифрового сканування в STL форматі

Рис. 3. Випробувальна установка TIRAtest 2300 для визначення зусиль в ортодонтичних пристроях у залежності від вісьових переміщень штоків кінематичних механізмів (гвинтів)

Рис. 4. Визначення конструктивно-технологічних параметрів гвинтової передачі рухів кінематичних механізмів ортодонтичних пристроїв з використанням електронного мікроскопа

Таблиця 1

Результати випробування зразків ортодонтичних пристроїв типу I та II

Ортодонтичні пристрої типу I			Ортодонтичні пристрої типу II		
Поворот штока кінематичного пристрою, °	**Отримані значення сили, F(H)**	**Фактичні значення сили, F(H)**	**Поворот штока кінематичного пристрою, °**	**Отримані значення сили, F(H)**	**Фактичні значення сили, F(H)**
0	-0,80	0	0	-6,70	0
45	-1,84	-1,04	45	-19,08	-12,38
90	-13,21	-12,41	90	-28,72	-22,02
135	-22,43	-21,63	135	-36,35	-29,65
180	-30,19	-29,39	180	-42,69	-35,99
225	-38,67	-37,67	225	-45,63	-38,93
270	-46,01	-45,21	270	-49,37	-42,67
315	-52,71	-51,91	315	-52,63	-45,93

Таблиця 2

Результати випробування зразка ортодонтичного пристрою типу IV

Дослід 1		Дослід 2		Дослід 3	
Поворот штока кінематичного пристрою, °	**Отримані значення сили, F(H)**	**Поворот штока кінематичного пристрою, °**	**Отримані значення сили, F(H)**	**Поворот штока кінематичного пристрою, °**	**Отримані значення сили, F(H)**
0	-8,02	0	-3,13	0	-0,02
45	-44,86	45	-32,41	45	-42,07
90	-74,02	90	-62,03	90	-71,21
135	-89,05	135	-83,31	135	-93,21
180	-100,01	180	-99,58	180	-103,90

натурного об'єкту. Модель представлена трьома фрагментами ортодонтичного апарату різної конфігурації та жорсткості з чотирма балками, які представляють відповідні стержні кінематичного механізму для їх сполучення та жорсткими опорами. Спряження опор та моделі ортодонтичного пристрою аналогічні як у натурному експерименті на випробувальній установці TIRAtest 2300. При побудові розрахункової схеми вважали, що опорні поверхні жорстких опор являються нерухомими тілами, тобто їх просторові переміщення відсутні (рис. 8 а).

Кінематичне навантаження моделі ортодонтичного апарату створено для вісьових взаємно ортогональних переміщень двох його частин, які утворені аналогічно завданню дискретних величин руху штока в одному з двох механізмів ортодонтичного пристрою з кроком 0,2 мм та 0,3 мм від ненапруженого стану. Максимальне вісьове переміщення складало 1 мм, що відповідає повороту гайки в кінематичному механізмі на 360°.

Неоднорідні матеріали сполучених тіл ідентифіковані в моделі як ізотропні, пружні з детермінованими величинами механічних характеристик: модуль пружності E=25МПа, коефіцієнт Пуссона μ=0,28 матеріалу, з якого виготовлено ортодонтичний апарат та E=18МПа та μ=0,3 для матеріалу жорстких опор [8].

Дискретизацію всіх структурних елементів імітаційної моделі ортодонтичного апарату проведено в напівавтоматичному режимі програмного комплексу ANSYS 12.1 [9] з використанням 10-ти вузлових пірамідальних скінченних елементів (СЕ) SOLID187. Дискретна модель ортодонтичного апарату (рис. 8 б) побудована з максимальним розміром СЕ не більше 3 мм та сумарною кількістю вузлів та СЕ відповідно 15172 та 25366. Для моделювання взаємозалежних вісьових переміщень для частин ортодонтичного апарату від кутових рухів штока кінематичного механізму використовували елементи MPC184. Вісьові переміщення в кінематичній парі шарнірів циліндричного типу є вихідними величинами для навантажень відповідних поверхонь в розрахунковій схемі для контактуючих деформівних тіл.

У відмінності від натурного експерименту комп'ютерні тести представлені полями напружено-деформованого стану ортодонтичного апарату. Це дає змогу провести оцінку допустимих величин зовнішніх навантажень для конструкції апарату з двома опорами. Результати чисельного експерименту представлені полями абсолютних

а б



в

Рис. 5 а-в. Визначення зусиль в залежності від вісьових переміщень штока кінематичного механізму в ортодонтичному пристрої типу I (а), типу II (б) та типу IV (в) на випробувальній установці TIRAtest 2300

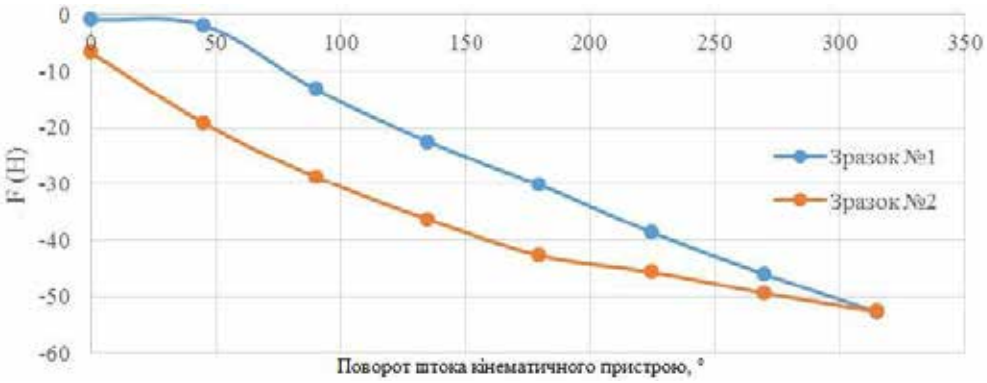

Рис. 6. Залежність амплітуди сил в фіксаторі зразка випробування ортодонтичних пристроїв типу I та II від кута повороту штока в механізмі гвинтової передачі руху ортодонтичного пристрою

деформацій (рис. 9 а), еквівалентних за Мізесом напружень для ортодонтичного апарату (рис. 9 б) та силових реакцій в його опорах (рис. 10 а, б) в залежності від вісьових переміщень штока кінематичного механізму.

Встановлено, що для даного типу кінема-

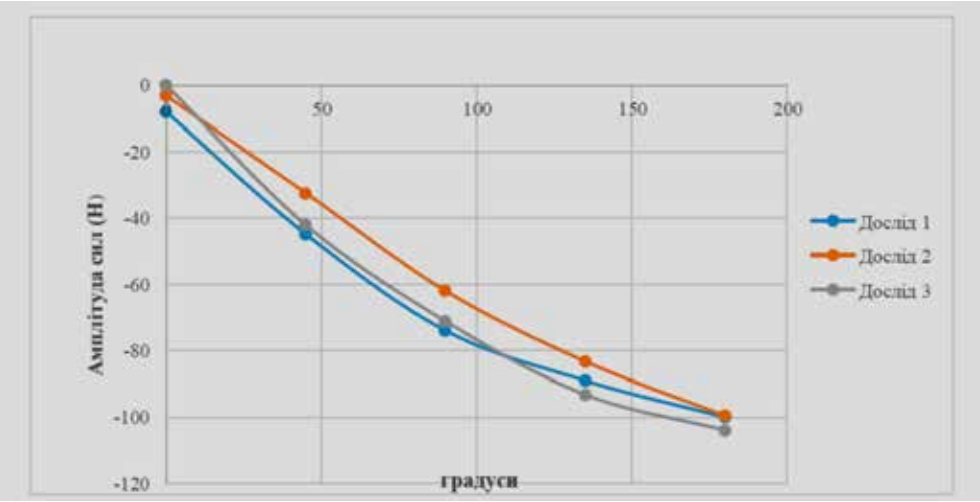

Рис. 7. Залежність амплітуди сил в фіксаторі зразка випробування ортодонтичного пристрою типу IV від кута повороту штока в механізмі гвинтової передачі руху ортодонтичного пристрою

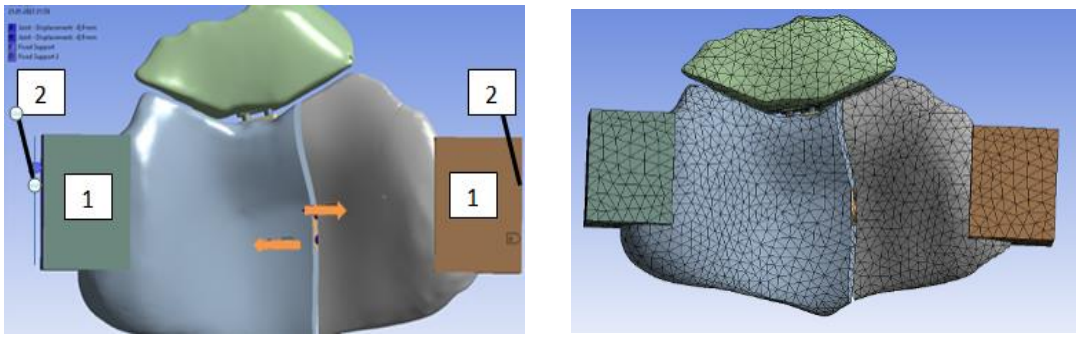

а б

Рис. 8. Розрахункова схема (а) та скінченно-елементна модель (б) ортодонтичного апарату з жорсткими (1) і кінематичними (2) опорами

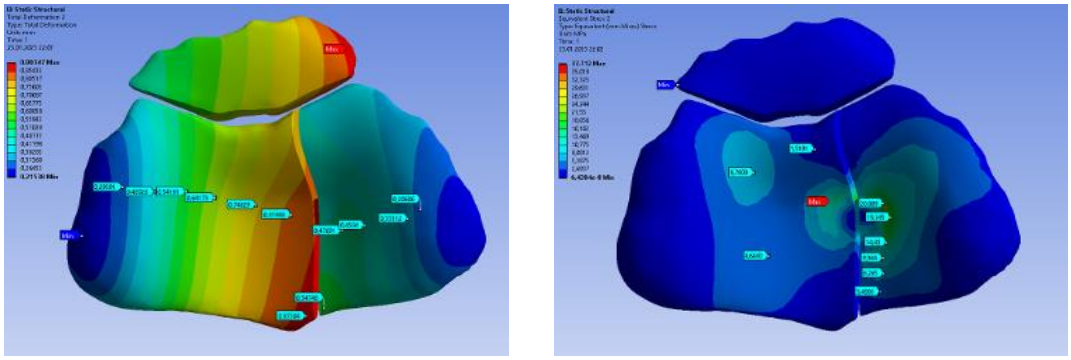

а б

Рис. 9. Поля переміщень (а) та еквівалентних за Мізесом напружень (б) ортодонтичного апарату для вісьового переміщення в 1 мм, що відповідає повороту штока кінематичного механізму на 360°

тичного навантаження ортодонтичного апарату градієнти переміщень частин його конструкції адекватно описують вид їх деформування. Екстремальні величини еквівалентних за Мізесом напружень $\sigma_{екв}$=37,7 МПа знаходяться в зоні частини апарату з меншою жорсткістю. На поверхні апарату величини $\sigma_{екв}$ майже в два рази менші і досягають 20,0 МПа. Силові реакції у двох опорах ортодонтичного апарату при повороті штока кінематичного механізму від 0° до 360° зростають



а б

Рис. 10 а, б. Силові реакції в лівій (а) та правій (а) опорах ортодонтичного апарату для вісьового переміщення в 1 мм, що відповідає повороту штока кінематичного механізму на 360°

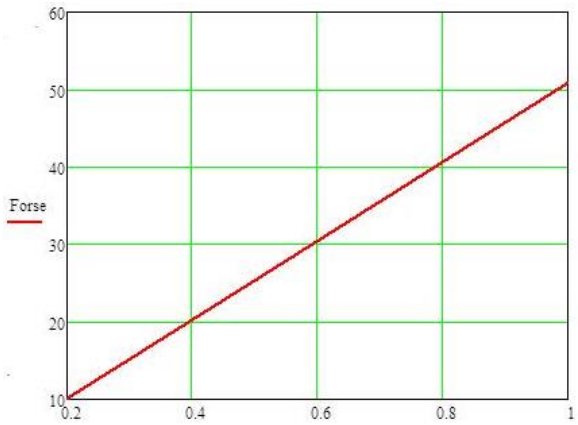

Рис. 11. Зміна величин силових реакцій в опорах моделі ортодонтичного апарату для вісьового переміщення L від 0,2 до 1 мм, що відповідає повороту штока кінематичного механізму на 360°

лінійно та досягають величини 50,8 Н (рис. 11). Розрахункові величини силових реакцій в імітаційній моделі конструкції ортодонтичного апарату з двома опорами корелюють з точністю 2 % з даними натурного експерименту.

Наближену оцінку допустимих величин даного типу кінематичних навантажень ортодонтичного апарату на двох опорах проведено за критерієм максимальних напружень [10] для матеріалу, що використано при виготовленні його базису. Допустимі напруження приймали рівними 55,0±2,0 МПа [8], як відношення величини межі міцності даного матеріалу 82,5±3,0 МПа з коефіцієнтом безпеки 1,5.

Коефіцієнт запасу міцності склав 53,0/37,7=1,4. Відповідно, максимальне вісьове переміщення штока кінематичного механізму має складати не більше 2 мм і відповідає обертанню гайки на 504° (≈ 1,5 оберти) та силових реакцій в опорах ортодонтичного апарату 71,1 Н.

Висновки. Встановлені конструктивно-технологічні параметри кінематичного механізму ортодонтичних пристроїв. Верифікація розподілу величин силових реакцій ортодонтичних пристроїв в процесі їх деформування дозволяє одержати нові дані про величини зовнішніх навантажень на кістки щелепи при лікуванні дітей з вродженими незрощеннями губи та піднебіння, що може бути методичною основою для проведення раціонального ортодонтичного лікування.

Література:

1. Хірургічна стоматологія та щелепно-лицева хірургія дитячого віку: нац. підр. / Л.М. Яковенко та ін.; за редакцією проф. Л.М. Яковенко. – Київ: ВСВ «Медицина», 2022. – 496 с.

2. Макєєв В.Ф., Неміш Т.Ю., Олійник Г.В. Ортодонтичні методи лікування хворих вродженими незрощеннями верхньої губи та піднебіння. Львів: Кварт, 2013, 164 с.

3. Kiyoshi Tai, Jae Hyun Park, Masahiro Tanino, Yasumori Sato. Orthodontic Treatment of a Bilateral Cleft Lip and Palate Patient with Bilateral Tooth Transpositions and Congenitally Missing Teeth. *Journal of Clinical Pediatric Dentistry*. 2010. 35(2). P. 225-232.

4. Sharma G. Orthodontic management of cleft lip and palate patients (Chapter 2). In: Ayşe G, editor. Current Treatment of Cleft Lip and Palate. 2020. P. 19-33. Режим доступу: https://www.intechopen.com/books/current-treatment-of-cleft-lip-and-palate DOI: 10.5772/intechopen.90076.

5. Orthodontics. Dentognathic Anomalies and Deformations: textbook / P.S. Flis et al.; Edited by Professor P.S. Flis. Kyiv: AUS Medicine Publishing, 2015. 176 p.

6. Єщенко В.О. Напружено-деформований стан біомеханічних систем металоостеосинтезу: автореф. дис. … канд. тех. наук: 01.02.04. НТУУ «КПІ ім. Ігоря Сікорського». Київ, 2016. 32 с.

7. Маланчук В.О., Крищук М.Г., Копчак А.В. Імітаційне комп'ютерне моделювання в щелепно-лицевій хірургії. Київ: Асканія, 2013. 231 с.

8. Янішен І.В. Клінічно-орієнтовані технології забезпечення якості ортопедичного лікування: порівняльна оцінка фізико-механічних властивостей акрилових пластмас холодної полімеризації. *Вісник проблем біології і медицини*. 2016. Вип. 1, Том 2 (127). С. 274-278.

9. ANSYS structural analysis guide: ANSYS release 12.1. / ANSYS, Inc.: is certified to ISO9001:2008. – South pointe 275 Technology Drive Canonsburg, PA 15317; ansysinfo@ansys.com; http://www.ansys.com; (T) 724-746-3304 (F) 724-514-9494.

10. Bathe K.-J. Finite element procedures in engineering analysis. – Publisher: Englewood Cliffs, N.J Prentice-Hall, 1982. 735 p.

11. Справочник по сопротивлению материалов / Г.С. Писаренко та ін. ред. Писаренко Г.С. – 2-е изд. – Киев: Наук. думка, 1988. 736 с.

References:

1. Jakovenko L.M., Cherkasov V.G., Chehova I.L. & ta in. (2022*). Hirurgichna stomatologija ta shhelepno-lyceva hirurgija dytjachogo viku: nac. pidr [Surgical dentistry and maxillofacial surgery in children: Nat. guide]*. L.M. Jakovenko (Ed.). Kyi'v: VSV «Medycyna» [in Ukrainian].

2. Makjejev V.F., Nemish T.Ju., & Olijnyk G.V.(2013). *Ortodontychni metody likuvannja hvoryh vrodzhenymy nezroshhennjamy verhn'oi' guby ta pidnebinnja [Orthodontic methods of treatment of patients with congenital non-junctions of the upper lip and palate]*. L'viv: Kvart [in Ukrainian].

3. Kiyoshi Tai, Jae Hyun Park, Masahiro Tanino, & Yasumori Sato (2010). Orthodontic Treatment of a Bilateral Cleft Lip and Palate Patient with Bilateral Tooth Transpositions and Congenitally Missing Teeth. Journal of Clinical Pediatric Dentistry. 35(2). 225-232.

4. Sharma G. (2020). Orthodontic management of cleft lip and palate patients (Chapter 2). In: Ayşe G, editor. Current Treatment of Cleft Lip and Palate. Access mode: https://www.intechopen.com/books/current-treatment-of-cleft-lip-and-palate DOI: 10.5772/intechopen.90076.

5. Flis P.S., Leonenko G.P., Filonenko V.V., & Doroshenko N.M. (2015). Orthodontics. Dentognathic Anomalies and Deformations: textbook. P.S. Flis (Ed). Kyiv: AUS Medicine Publishin.

6. Jeshhenko V.O. (2016). Napruzheno-deformovanyj stan biomehanichnyh system metaloosteosyntezu [Stress-strain state of biomechanical systems of metal osteosynthesis]. Extended abstract of candidate's thesis. Kyi'v [in Ukrainian].

7. Malanchuk V.O., Kryshhuk M.G., & Kopchak A.V. (2013). Imitacijne komp'juterne modeljuvannja v shhelepno-lycevij hirurgii' [Simulation computer modeling in maxillofacial surgery]. Kyi'v: Askanija. [in Ukrainian].

8. Janishen I.V. (2016). Klinichno-orijentovani tehnologii' zabezpechennja jakosti ortopedychnogo likuvannja: porivnjal'na ocinka fizyko-mehanichnyh vlastyvostej akrylovyh plastmas holodnoi' polimeryzacii' [Clinically-oriented technologies for ensuring the quality of orthopedic treatment: a comparative assessment of the physical and mechanical properties of cold polymerization acrylic plastics]. *Visnyk problem biologii' i medycyny – Bulletin of problems of biology and medicine*, T. 2 (127), 274-278. [in Ukrainian].

9. ANSYS structural analysis guide: ANSYS release 12.1. / ANSYS, Inc.: is certified to ISO9001:2008. – South pointe 275 Technology Drive Canonsburg, PA 15317; ansysinfo@ansys.com; http://www.ansys.com; (T) 724-746-3304 (F) 724-514-9494.

10. Bathe K.-J. (1982). Finite element procedures in engineering analysis / Klaus-Jurgen Bathe. Publisher: Englewood Cliffs, N.J Prentice-Hall.

11. Pysarenko G.S., Jakovlev A. P., & Matveev V.V. (1988). *Spravochnyk po soprotyvlenyju materyalov [Handbook of resistance of materials]*. G.S. Pysarenko (Ed). Kyev: Nauk. dumka [in Russian].

УДК 616.314-002+59.085
DOI https://doi.org/10.35220/2078-8916-2023-47-1.12

І.В. Ходаков,
науковий співробітник лабораторії біохімії, Державна установа «Інститут стоматології та щелепно-лицевої хірургії Національної академії медичних наук України», вул. Рішельєвська, 11, м. Одеса, Україна, індекс 65026, flavan.ua@gmail.com

Л.М. Хромагіна,
кандидат біологічних наук, старший науковий співробітник лабораторії біохімії, Державна установа «Інститут стоматології та щелепно-лицевої хірургії Національної академії медичних наук України», вул. Рішельєвська, 11, м. Одеса, Україна, індекс 65026, flavan.ua@gmail.com

О.А. Макаренко,
доктор біологічних наук, старший науковий співробітник, завідувач лабораторії біохімії, Державна установа «Інститут стоматології та щелепно-лицевої хірургії Національної академії медичних наук України», вул. Рішельєвська, 11, м. Одеса, Україна, індекс 65026, flavan.ua@gmail.com

Л.М. Мудрик,
науковий співробітник лабораторії біохімії, Державна установа «Інститут стоматології та щелепно-лицевої хірургії Національної академії медичних наук України», вул. Рішельєвська, 11, м. Одеса, Україна, індекс 65026, flavan.ua@gmail.com

МОДИФІКАЦІЯ КАЗЕЇНО-САХАРОЗНОЇ ДІЄТИ М.С. БУГАЙОВОЇ ТА С.А. НІКІТІНА (1954) ДЛЯ МОДЕЛЮВАННЯ КАРІЄСУ ЗУБІВ У ЩУРІВ

Застосування дієти Стефана для моделювання карієсу у щурів може бути не ефективним внаслідок ймовірної присутності у складі сухого молока, як одного з компонентів дієти, речовин (консервантів), що пригнічують дію карієсогенної мікробіоти. Альтернативна дієта Бугайової та Нікітіна, яка містить сир замість сухого молока (18,5 %), цукор (54 %), сухарики (18,5 %), рослинну олію (5 %), сіль (4 %) та «Ундевіт» (1 драже на 100 г корму) викликає значну затримку росту маси тіла щурів і може призводити до загибелі щурів з масою тіла нижче 45г протягом 3 тижнів. ***Метою дослідження*** *була модифікація співвідношення компонентів дієти Бугайової та Нікітіна для поліпшення споживання корму щурами й запобігання затримки росту маси тіла для формування вірогідних показників карієсу зубів.* ***Методи дослідження.*** *Спостереження проводили на щурах лінії Wistar віком 1 місяць і початковою масою тіла від 46 до 58 г, які були поділені на три групи по 10 тварин у кожній групі: 1 – стандартний повноцінний раціон, 2 – карієсогенна дієта Бугайової та Нікітіна, 3 – модифікована дієта Бугайової та Нікітіна. Тривалість експерименту – 50 діб. Тварин зважували щотижнево. По закінченні експерименту в щурів виділяли щелепи з зубами і підраховували кількість та глибину каріозних порожнин.* ***Наукова новизна.*** *Зниження вмісту кухонної солі в 4 рази й «Ундевіту» в 2 рази з компенсацією загальної маси за рахунок збільшення вмісту рафінованого цукру до 57 % у дієті Бугайової та Нікітіна сприяє поліпшенню споживання корму щурами, зростанню їх маси тіла і не призводить до загибелі тварин.* ***Висновки.*** *Карієсогенна дієта у наведеній модифікації сприяє оптимізації росту маси тіла щурів і формуванню вірогідних показників карієсу зубів протягом 50-60 діб.*
Ключові слова: *карієсогенна дієта, дієта Стефана, дієта Бугайової та Нікітіна, модифікація карієсогенної дієти, щури.*

I.V. Khodakov,
Researcher of the Laboratory of Biochemistry, State Establishment "The Institute of Stomatology and Maxillo-Facial Surgery National Academy of Medical Sciences of Ukraine", 11 Rishelievska street, Odesa, Ukraine, postal code 65026, flavan.ua@gmail.com

L.M. Khromagina,
Candidate of Biological Sciences, Senior Researcher of the Laboratory of Biochemistry, State Establishment "The Institute of Stomatology and Maxillo-Facial Surgery National Academy of Medical Sciences of Ukraine", 11 Rishelievska street, Odesa, Ukraine, postal code 65026, flavan.ua@gmail.com

O.A. Makarenko,
Doctor of Biological Sciences, Senior Researcher, Head of the Laboratory of Biochemistry, State Establishment "The Institute of Stomatology and Maxillo-Facial Surgery National Academy of Medical Sciences of Ukraine", 11 Rishelievska street, Odesa, Ukraine, postal code 65026, flavan.ua@gmail.com

L.M. Mudryk,
Researcher of the Laboratory of Biochemistry, State Establishment "The Institute of Stomatology and Maxillo-Facial Surgery National Academy of Medical Sciences of Ukraine", 11 Rishelievska street, Odesa, Ukraine, postal code 65026, flavan.ua@gmail.com

THE MODIFICATON OF M.S. BUGAYOVA AND S.A. NIKITIN'S DIET (1954) FOR MODELING OF DENTAL CARIES IN RATS

The use of Stefan's diet for modeling caries in rats may not be effective due to the probable presence of substances (preservatives) that inhibit the action of cariogenic microbiota in dry milk as one of the components of the diet. Bugayova and Nikitin's alternative diet, which contains cottage cheese instead of dry milk (18,5 %), sugar (54 %), white bread croutons (18,5 %), vegetable oil (5 %), salt (4 %) and «Undevit» (1 dragee on 100 g of feed), causes

© І.В. Ходаков, Л.М. Хромагіна, О.А. Макаренко, Л.М. Мудрик, 2023

significant growth retardation in rats and can cause death in rats weighing less than 45 g during 3 weeks. ***Purpose of the study*** *was to modify the ratio of the components of Bugaiova and Nikitin's diet in order to improve the feed consumption of rats and prevent the delay in body weight growth for the formation of reliable indicators of dental caries.* ***Research methods.*** *Observations were carried out on 1-month-old Wistar rats with an initial body weight of 46 to 58 g, which were divided into three groups of 10 animals in each group: 1 – standard complete diet, 2 – Bugaiova and Nikitin's cariogenic diet of, 3 –Bugayova and Nikitin's modified diet. The duration of the experiment is 50 days. Animals were weighed weekly. The jaws with teeth were isolated from the rats and the number and depth of carious cavities were counted at the end of the experiment.* ***Scientific novelty.*** *Reducing the content of table salt by 4 times and "Undevit" by 2 times with the compensation of total weight due to the increase in the content of refined sugar to 57% in Bugaiova and Nikitin's modified diet contributes to the improvement of feed consumption by rats and to the growth of their body weight, does not cause death of rats.*

Conclusions. *The cariogenic diet in the given modification helps to optimize the growth of the rat body weight and the formation of reliable indicators of dental caries within 50-60 days.*

Key words: *cariogenic diet, Stefan's diet, Bugayova and Nikitin's diet, modification of cariogenic diet, rats.*

Постановка проблеми. На сьогодні широка розповсюдженість карієсу зубів обумовлює необхідність розробки профілактичних методів і засобів, для чого використовуються лабораторні тварини, в яких моделюють каріозні ураження. Найвагомішими факторами, що впливають на розвиток карієсу у людини, вважають їжу та питну воду, тому в якості основної моделі відтворення карієсу у тварин застосовується аліментарна модель [1].

Ще у першій половині 20 століття для моделювання карієсу зубів у лабораторних щурів були розроблені різні карієсогенні дієти. Серед них відокремлювали рисову дієту Hoppert, Webber, Canniff (1931), кукурудзяну дієту 585 Stephan et al. (1952), дієту 2700 Griffits, Shaw (1960), цукрозну дієту Stephan, Harris (1953), дієту 636 McClure, Folk (1953), дієту 2000 Keyes, Jordan (1964), дієту Hunt, Hoppert, Erwin (1944), дієту Willet, Resnick, Shaw (1958) тощо [2].

Серед великого вибору дієт минулих років вирізнялася карієсогенна дієта, розроблена Робертом Стефаном у 1950 році (Stephan diet 580) для моделювання карієсу на гладких і борозенчастих поверхнях молярів у щурів [3, 4]. Завдяки простому складу й високій ефективності моделювання карієсу у щурів ця дієта зберігає популярність в сьогоденні і рекомендується для використання в експериментальних дослідженнях [5]. Вона відома як «дієта Стефана» й має наступний склад:

цукроза – 66 %;

молоко сухе знежирене – 32 %;

печінка суха – 2 %.

В якості контрольної дієти, що не викликає карієс, Р. Стефаном була запропонована дієта 581 без цукрози (Stephan diet 581) із утриманням співвідношення сухого молока і сухої печінки як у дієті 580 (32 и 2 частки відповідно) [4].

В роботах більш ніж 10-річної давнини для щурят лінії Wistar віком 1 місяць, які утримувались на дієті Стефана протягом не менш ніж 30 діб, вказують на високі вірогідні показники карієсу зубів: кількість каріозних уражень на щура – 6,4–7,8, глибина ураження – 8,2–12,6 балів у порівнянні з контрольними показниками для нормальної дієти: 2,3–4,7 і 2,3–4,9 відповідно [6, 7].

Однак, останнім часом разом з успішним застосуванням дієти Стефана [8] відзначали в окремих випадках зниження ефективності використання цієї дієти майже до невірогідних відрізнень від контрольних значень. Таке явище можна пояснити або загальним підвищенням резистентності лабораторних щурів до карієсогених факторів за останні роки, або, що більш ймовірно, зміною якості компонентів дієти Стефана. Припускають, що причиною зміни карієсогенних властивостей цієї дієти може бути якість сухого молока, технологія виготовлення якого здебільшого невідома. Зокрема, у складі сухого молока можуть бути консерванти й стабілізатори, що пригнічують розвиток мікроорганізмів (*Streptococcus mutants*, *S. sobrinus* та ін.), які, як відомо, відіграють важливу роль у формуванні карієсу разом зі зниженням кислотності (pH < 5,5) у ротовій порожнині внаслідок високого вмісту вуглеводів (зокрема дисахаридів) у складі дієти [9, 10].

У зв'язку з чим виникає потреба використовувати карієсогенні дієти, у складі яких не міститься сухе молоко.

Одною з таких дієт є казеїно-цукрозна дієта М.Г. Бугайової та С.А. Нікітіна (1954), в якій замість сухого молока використовується знежирений сир [11]. На відміну від повністю сухої дієти Стефана, дієта Бугайової та Нікітіна вміщує сухі, вологі та рідкі компоненти. Склад цієї дієти наведений в роботі М.Г. Бугайової (1970) [12] як наступний:

цукроза – 54 %;

сир – 18,5 %;

сухарики з білого пшеничного хлібу вищого сорту – 18,5 %;

олія нерафінована – 5 %;

сольова суміш – 4 %.

1 драже «Ундевіту» на 100 г раціону (саме «драже» без посилання на його склад).

В роботі [13] вказано, що олія має бути соняшникова нерафінована, замість сольової суміші пропонується сіль кухонна з тим самим вмістом – 4 %, а в якості цукрози – рафінований цукор.

Але, використання такої дієти, як показали дослідження, викликає значну затримку росту маси тіла щурів у порівнянні з щурами, що утримувались на нормальній дієті [14].

Мета дослідження. Модифікація співвідношення компонентів дієти М.Г. Бугайової та С.А. Нікітіна (1954) для поліпшення споживання корму щурами та запобігання затримки росту маси тіла для досягнення показників карієсу зубів, відповідних таким як при застосуванні дієти Стефана.

Матеріали і методи. Дослідження виконували на щурах лінії Wistar віком 1 місяць і початковою масою тіла від 46 до 58 г, які були поділені на три групи по 10 тварин у кожній групі: 1 – стандартний повноцінний раціон, 2 – карієсогенна дієта Бугайової та Нікітіна, 3 – модифікована дієта Бугайової та Нікітіна. Тривалість експерименту – 50 діб. Протягом експерименту тварин зважували щотижнево. З експерименту тварин виводили шляхом тотального кровопускання з серця. Для подальших досліджень виділяли щелепи з зубами для підрахунку кількості та глибини каріозних порожнин. Оцінка каріозних уражень після використання модифікованої дієти також наведена у роботі [15].

Модифікована дієта відрізнялася від оригінальної співвідношенням компонентів. Обґрунтування змін співвідношення компонентів та остаточний склад модифікованої дієти надані у наступному розділі.

Результати та їх обговорення. При використанні дієти Бугайової та Нікітіна, яка містить саме сіль кухонну, а не сольову суміш, було встановлено, що дієта з таким високим вмістом солі викликає у щурів підвищене сечовиділення, внаслідок чого щури багато п'ють, підлога клітин і корм швидко зволожуються й забруднюються сечею. У щурів на 3-тю добу спостерігали одностайну зупинку росту і поступове стійке падіння маси тіла наступними днями. Крім того, корм мав сильний запах тертого «Ундевіту». Через такі чинники за кілька діб від початку годування щури повністю втратили тягу до споживання корму, а серед тварин, маса тіла яких не перевищувала 45 г, через два тижні спостерігали смертність, яка за три тижні досягла 50 % від початкової кількості щурів (рис. 1). Цікаво, що значне зниження росту маси тіла щурів, яких годували дієтою Бугайової та Нікітіна, у порівнянні з тваринами, що споживали повноцінний корм, також відзначали й інші автори [14].

Тому, для покращення смакової якості корму і зниження сечовиділення у щурів дієта Бугайової та Нікітіна була нами модифікована: зменшили вміст кухонної солі до 1% (в 4 рази нижче від початкової кількості), а «Ундевіт» додавали до корму в кількості 1 драже (масою 1 г) на 200 г маси корму (зменшили вміст у 2 рази). Нестачу солі компенсували підвищенням вмісту цукру до 57 %.

Отже, модифікований варіант карієсогенної дієти наступний:

цукор рафінований – 57 %; сир коров'ячий молочний знежирений – 18,5 %; сухарики з білого пшеничного хлібу вищого сорту – 18,5 %; олія соняшникова нерафінована – 5 %; сіль кухонна – 1 %; 5 г «Ундевіту» (5 драже) на 1кг маси корму.

Склад драже «Ундевіту» (Ундевіт–КВ, АТ «Київський вітамінний завод»): вітамін С – 75 мг, вітамін РР – 20 мг, вітамін Е – 10 мг, рутин – 10 мг, вітамін B_6 – 3 мг, кальцію D-пантотенат – 3 мг, вітамін B_1 – 2 мг, вітамін B_2 – 2 мг, вітамін А (ретинолу пальмітат) – 1815 мкг (3300 МО), фолієва кислота – 70 мкг, вітамін B_{12} – 2 мкг, допоміжні речовини (цукор білий, патока крохмальна, борошно пшеничне, тальк, віск бджолиний, олія мінеральна легка або олія соняшникова, ароматизатор харчовий м'ята), загальна маса 1 г.

Саме такий склад дієти був пропонований для досліджень карієспрофілактичної ефективності препарату «Мінерол» [15], де у щурів лінії Wistar, що споживали такий корм протягом 50 діб, кількість каріозних уражень становила 8,0 ± 0,6 на щура і глибина ураження карієсом – 11,9 ± 0,3 балів у порівняні с показниками контрольної групи: 3,0 ± 0,8 та 3,2 ± 0,8 відповідно. Взагалі ж, рекомендована тривалість моделювання карієсу дієтою Бугайової та Нікітіна становить 60 діб [13].

Тобто, сформовані показники карієсу за використанням наведеної модифікованої дієти сягали рівня аналогічних показників при використанні дієти Стефана [6, 7]. Після такої зміни складу дієти щури активно поїдали корм і набирали вагу. На кінець експерименту спостерігали суттєвий приріст маси тіла, який, слід зауважити, був нижчий у порівняні з набором ваги щурами інтактної

групи, але значно вищий, ніж при використанні дієти Бугайової та Нікітіна з високим вмістом кухонної солі (рис. 1).

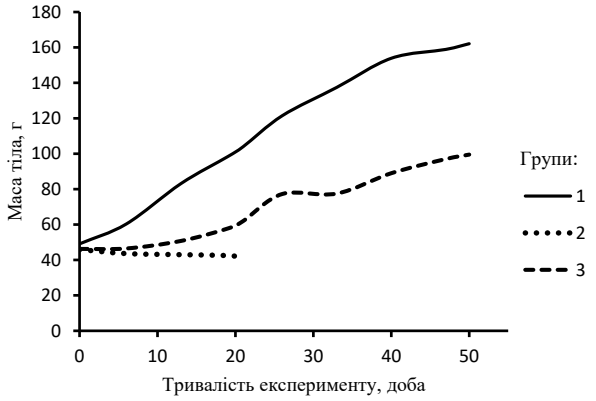

Рис. 1. Зміна маси тіла щурів при утриманні на повноцінному раціоні (група 1), карієсогенній дієті М.Г. Бугайової та С.А. Нікітіна (1954) (група 2) і модифікованій дієті (група 3)

Примітка: тривалість споживання корму щурами 2-ої групи обмежена 3-ма тижнями через зростаючу смертність тварин (май же 50 % на 21-у добу).

Рекомендації до приготування модифікованої дієти. Сухарики перед приготуванням корму готують з білого хліба, який нарізають і висушують при 65°С у сушильній шафі. Сухарики і цукор перед готуванням кормової суміші подрібнюють до стану муки за допомогою механічного млину з електричним приводом.

Нерафіновану соняшникову олію додають до сухої частки корму у необхідній кількості, після чого суміш ретельно перемішують до повного зникнення олійних грудок.

Сир має бути знежиреним, тому що дієта вміщує значну частку жиру у вигляді рослинної олії. Використання саме соняшникової олії можливо виправдовується прозапальними властивостями цієї олії через значний вміст ω-6 жирних кислот, з яких в організмі, зокрема, у тканинах ротової порожнини синтезуються медіатори запалення [16], а також певним вмістом лецитинів в нерафінованій олії, споживання яких, хоч і незначно, запобігає затримки росту маси тіла щурів [14].

Сир зберігають при –15°С і розморожують до кімнатної температури у необхідній кількості перед приготуванням корму. Сир щурам можна видавати як у складі корму ретельно подрібненим, так і окремо від олійно-сухої частки корму, щоб запобігти псуванню корму, який зручно готувати на 4-5 діб і зберігати у зачиненій ємності при кімнатній температурі. До того ж, до сиру зручно додавати дослідні речовини у відповідних дозах одразу на всю групу тварин у клітці, якщо це відповідає вимогам дослідження. Через те, що щури з'їдають сир в першу чергу протягом півгодини від моменту його видавання, тривале введення дослідних речовин разом із сиром сприяє рівномірному поглинанню їх щурами.

Висновок. Наведена модифікація карієсогенної дієти із вмістом сухих, вологих та рідких компонентів сприяє росту маси тіла щурів і формуванню вірогідних показників карієсу зубів протягом 50-60 діб.

Література:

1. Зайцев А.В., Выженко Е.Е., Николишин А.К., Ваценко А.В., Гриценко Ю.Ю. К вопросу о биомоделировании кариеса зубов. *Вісник ВДНЗУ «Українська медична стоматологічна академія»*. 2014. т.14. вип. 1(45). С. 124–126.

2. Larson R.H., Theilade E., Fitzgerald R.J. The interaction of diet and microflora in experimental carries in the rat. *Archs Oral Biol*. 1967. V. 12. P. 663–668.

3. Stephan R.M. The development of caries on the buccal and lingual tooth surfaces of rats as well as proximal and fissure carries. *J. dent. Res*. 1951. V. 30. P. 484–491.

4. Stephan R.M. Effects of different types of human foods on dental health in experimental animals. *J. Dent. Res*. 1966. 45. P. 1551–1561.

5. Терешина Т.П., Косенко К.М, Левицький А.П., Мозгова Н.В., Близнюк Г.О. Експериментальне вивчення дії та специфічної ефективності засобів для догляду за порожниною рота: Метод. рекомендації. Київ: ДФЦ МОЗ України, 2003. – 42 с.

6. Гончарук С.В., Скидан М.И., Волкова О.С. Сравнительная кариес-профилактическая эффективность кверцетина, кальцикора и лецитина-2. *Вісник стоматології. Спеціальний випуск*. 2010. № 5. С. 5–9.

7. Деньга А.Э., Деньга О.В., Мозговая Н.В., Тищенко Т.Л. Кариеспрофилактическое действие зубного эликсира «Гранатовый». *Вісник стоматології. Спеціальний випуск*. 2010. № 5. С. 14–17.

8. Gelmboldt V.O., Lytvynchuk I.V., Shyshkin I.O., Khromagina L.M., Fonari M.S., Kravtsov V.C. Bis(2-,3-,4-carboxyethylpyridinium)hexa-fluorosilicates as potential caries prophylactic agents. *Arch. Pharm. DPhG*. 2022. 8 March. e2200074: doi.org/10.1002/ardp.202200074.

9. Milgrom P., Riedy C.A., Weinstein P., Tanner A.C.R., Manibusan L., Brucs J. Dental caries and its relationship to bacterial infection, hypoplasia, diet, and oral hygiene in 6- to 36-month-old children. *Community Dent. Oral. Epidemiol*. 2000. 28. P. 295–306.

10. Touger-Decker R., van Loveren C. Sugars and dental caries. *Am. J. Clin. Nutr*. 2003. 78. P. 88S–92S.

11. Никитин С.А., Бугаёва М.Г. Экспериментальный кариес у белых крыс. *Стоматология*. 1954. № 1. С. 9–17.

12. Бугаёва М.Г. Влияние питания белых крыс (самок) диетами, богатыми углеводами на развитие кариеса зубов у потомства. *Проблемы терапевтической стоматологии*. 1970. № 5. С. 11–16.

13. Волкова О.С., Рябоконь Е.Н. Электронно-микроскопические изменения в пульпе крыс, содержащихся на кариесогенном рационе с добавлением лецитина. *Медицина сьогодні і завтра*. 2010. № 2–3. С. 47–48.

14. Волкова О.С. Показники загального стану щурів залежно від дії цукорвміщуючої карієсогенної дієти. *Вопросы экспериментальной и клинической стоматологии: сборник научных трудов / ХНМУ. Харьков, 2013*. Вып. 10: Современные достижения стоматологической науки, практики и образования: материалы научно-практической конференции с участием международных специалистов, посвященной 35-летнему юбилею стоматологического факультета Харьковского национального медицинского университета. Харьков, 18 октября 2013 года. С. 67–68.

15. Горохівський В.В., Макаренко О.А. Вплив Мінеролу на тканини пародонту щурів на тлі моделювання карієсу зубів. *Вісник стоматології*. 2022. т. 120. № 3. С. 2–5.

16. Poulsen R.C., Moughan P.J., Kruger C. Long-chain polyunsaturated fatty acids and the regulation of bone metabolism. *Exp. Biol. Med. (Maywood)*. 2007. 232. P. 1275–1288.

References

1. Zaitsev, A.V., Vyzhenko, E.E., Nikolishin, A.K., Vatsenko, A.V., & Gritsenko, Yu. Yu. (2014). K voprosu o biomodelirovanii kariesa zubov [Biomodeling of dental caries]. *Visnyk of VNDZU "Ukrains'ka medychna stomatologichna akademia" – Bulletin of VNDSU "Ukraine medical dentistry academy"*, 14, 1(45), 124–126 [in Russian].

2. Larson, R.H., Theilade, E., & Fitzgerald, R.J. (1967). The interaction of diet and microflora in experimental carries in the rat. *Archs Oral Biol*, 12, 663–668.

3. Stephan R.M. (1951). The development of caries on the buccal and lingual tooth surfaces of rats as well as proximal and fissure carries. *J. dent. Res*, 30, 484–491.

4. Stephan R.M. (1966). Effects of different types of human foods on dental health in experimental animals. *J. Dent. Res*, 45, 1551–1561.

5. Tereshyna, T.P., Kosenko, K.M., Levyc'kyi, A.P., Mozgova, N.V., & Blyznyuk, G.O. (2003). *Eksperymental'ne vyvchennya toksychnoi dii ta specyfichnoi efektyvnosti zasobiv dlya doglyadu za porozhnynoyu rota. Metodychni rekomendacii [Experimental study of the toxic effect and the effectiveness of specific tools for oral care. Methodical recommendations*]. Kyiv, DFC MOZ Ukraine [in Ukrainian].

6. Goncharuk S.V., Skidan M.I. & Volkova O.S. Sravnitel'naya karies-profilakticheskaya effektivnost' kvertsetina, kal'tsikora i letsitina-2. (2010). [Comparative caries-preventive efficacy of quercetin, calcicor and lecithin-2]. *Visnyk stomatologiy – Bulletin of Dentistry*, 5, 5–9 [in Russian].

7. Den'ga A.E., Den'ga O.V., Mozgovaya N.V. & Tishchenko T.L. (2010). Karies-profilakticheskoe deystvie zubnogo eliksira «Granatovyy» [Caries-prophylactic effect of dental elixir "Pomegranate"]. *Visnyk stomatologiy. Spetsial'nyy vypusk – Bulletin of Dentistry. Special issue*, 5, 5–9 [in Russian].

8. Gelmboldt V.O., Lytvynchuk I.V., Shyshkin I.O., Khromagina L.M., Fonari M.S. & Kravtsov V. C. (2022). Bis(2-,3-,4-carboxyethylpyridinium)hexa-fluorosilicates as potential caries prophylactic agents. *Arch. Pharm. DPhG*, 8 March, e2200074: doi.org/10.1002/ardp.202200074.

9. Milgrom P., Riedy C.A., Weinstein P., Tanner A.C.R., Manibusan L. & Brucs J. (2000). Dental caries and its relationship to bacterial infection, hypoplasia, diet, and oral hygiene in 6- to 36-month-old children. *Community Dent. Oral. Epidemiol*, 28, 295–306.

10. Touger-Decker R. & van Loveren C. (2003). Sugars and dental caries. *Am. J. Clin. Nutr*, 78, 88S–92S.

11. Nikitin S.A. & Bugayova M.G. (1954). Experimental'nyy karies u belykh krys [Experimental caries in white rats]. *Stomatologiya – Dentistry*, 1, 9–17 [in Russian].

12. Bugayova M.G. (1970). Vliyaniye pitaniya belykh krys (samok) diyetami, bogatymi uglevodami na razvitiye kariesa u potomstva [Influence of nutrition of white rats (females) with diets rich in carbohydrates on the development of dental caries in offspring]. *Problemy terapevticheskoy stomatologii – Problems of therapeutic dentistry*, 5, 11–16 [in Russian].

13. Volkova O.S. & Ryabokon' E.N. (2010). Elektronno-mikroskopicheskie izmenenia v pulpe krys, soderzhasichikhsya na kariesogennom ratsione s dobavleniem letsitina [Electron microscopic changes in the pulp of rats kept on a cariogenic diet with addition of lecithin]. *Meditsina syogodni i zavtra – Medicine today and tomorrow*, 2–3, 47–48 [in Russian].

14. Volkova O.S. (2013). Pokaznyky zagal'nogo stanu shchuriv zalezhno vid dii tsukorvmishchuyuchoi kariesogennoi diety [Indicators of the general condition of rats depending on the action of a sugar-containing cariogenic diet]. *KhNMU. Khar'kov, Vyp. 10: Sovremennye dostizhenia stomatologicheskoy nauki, praktiki i obrazovaniya: materialy nauchno-practicheskoy konferentsiyi s uchastiyem mezhdunarodnych spetsialistov, posvyashchonnoy 35-letnemu yubileyu stomatologicheskogo fakul'teta Khar'kovskogo natsionalnogo meditsinskogo universiteta. Khar'kov, 18 oktyabrya 2013 goda – Modern achievements of dental science, practice and education: materials of the scientific and practical conference with the participation of international experts dedicated to the 35th anniversary of the Faculty*

of Dentistry of Kharkov National Medical University – Kharkov, 18 october, 67–68 [in Ukrainian].

15. Horokhivskiy V.V. & Makarenko O.A. (2022). Vplyv Minerolu na tkanyny parodontu shchuriv na tli modeluvannya kariesu zubiv [The effect of mineral on the periodontal tissues of rats on the background of dental caries modeling]. *Visnyk stomatologiy – Bulletin of Dentistry,* 120, 3, 2–5 [in Ukrainian].

16. Poulsen R.C., Moughan P.J., Kruger C. (2007). Long-chain polyunsaturated fatty acids and the regulation of bone metabolism. *Exp. Biol. Med. (Maywood),* 232, 1275–1288.

ТЕРАПЕВТИЧНА СТОМАТОЛОГІЯ

УДК 616.314-002-06-07
DOI https://doi.org/10.35220/2078-8916-2023-47-1.13

А.В. Зайцев,
кандидат медичних наук, асистент кафедри терапевтичної стоматології, Полтавський державний медичний університет, вул. Шевченка, 23, м. Полтава, Україна, індекс 36000

О.М. Бойченко,
кандидат медичних наук, доцент кафедри терапевтичної стоматології, Полтавський державний медичний університет, вул. Шевченка, 23, м. Полтава, Україна, індекс 36000

Н.В. Котелевська,
кандидат медичних наук, асистент кафедри терапевтичної стоматології, Полтавський державний медичний університет, вул. Шевченка, 23, м. Полтава, Україна, індекс 36000

І.Ю. Попович,
доктор медичних наук, доцент, Полтавський державний медичний університет, вул. Шевченка, 23, м. Полтава, Україна, індекс 36000, ivanstomat@ukr.net

А.К. Ніколішин,
доктор медичних наук, професор кафедри терапевтичної стоматології, Полтавський державний медичний університет, вул. Шевченка, 23, м. Полтава, Україна, індекс 36000

МЕТОДОЛОГІЯ ВИВЧЕННЯ СУМІСНОСТІ І ОЦІНКИ ПОКАЗНИКІВ СТАНУ ЗАПАЛЕННЯ ПАРОДОНТУ ТА ОРАЛЬНОЇ МІКРОБІОТИ

На сьогодення вважається, що причиною розвитку запальних захворювань пародонту є вплив мікробного вмісту зубної бляшки на тканину та локальна тканинна відповідь на нього. Інтенсивність місцевої тканинної відповіді варіює в залежності від проявлення місцевих патофізіологічних реакцій у відповідь на пошкодження та від залучення системних реакцій організму. Для оцінки стану пародонтологічного статусу до та після проведеного лікування користуються різними показниками, що характеризують стан тканин пародонту. До них відносять індексну оцінку стану тканин пародонта: гінгівальні – РМА (за модифікацією Parma, 1960), гінгівальний індекс за Silness-Loe (1964), і пародонтальні PI за Russel (1956), індекс SPITN (1982). Вищезазначений індекс РМА (папілярно-маргінально-альвеолярний), запропонований Masser і модифікований Parma у 1960 р., використовується для оцінки запального процесу в яснах, тобто, стану патофізіологічної реакції в них. Оцінка стану оральної гігієни здійснюється за допомогою гігієнічних індексів: гігієнічного індексу за Федоровим-Володкіною (1970), гігієнічного індексу за Green-Vermillion (OHI-S, 1964) та ін. Спрощений індекс гігієни ротової порожнини OHI-S використовується для виявлення зубного нальоту та зубного каменю, тобто, організації дентальної біоплівки. Але фахівцю часом буває важко зорієнтуватися у формуванні стратегії щодо лікування через неадекватну інтерпретацію сумісності зазначених показників. В таких випадках на допомогу треба залучати математичні методи. ***Мета дослідження.*** *Створення методики, яка дає уявлення щодо сумісності і оцінки показників стану орального мікробіому людини та запалення пародонта з метою використання її в стоматологічній практиці. Матеріалами слугували дані досліджень, які характеризують представників орального мікробіоценозу та проявлення у відповідь на це місцевих патофізіологічних реакцій. А саме було обрано студентську молодь віком від 20-24 роки в кількості 61 особи, яких було поділено на дві групи. В першу групу увійшло 16 юнаків та 14 дівчат. Друга група складалась із 15 юнаків та 16 дівчат. В усіх було діагностовано генералізовану форму хронічного катарального гінгівіту. За метод, було обрано елементи математичного аналізу, а саме вивчення графіків функцій, які отримані за допомогою апроксимації, здійсненої за допомогою комп'ютерної програми Excel 2010. Використана нами методика визначення сумісності і оцінки показників стану орального мікробіому людини та запалення пародонту підтверджує кореляцію цих складових. Графічне відображення дає змогу зробити висновок щодо ефективності лікування та динаміку клінічного стану пацієнтів. Використання запропонованої методики в стоматологічній практиці дозволить в диспансерних групах прогнозувати стан пародонту та визначати оптимальні строки підтримуючої терапії.*

Ключові слова: *мікробіота, запалення, пародонт, математичний аналіз.*

A.V. Zaitsev,
Candidate of Medical Sciences, Assistant at the Department of Therapeutic Dentistry, Poltava State Medical University, 23 Shevchenko street, Poltava, Ukraine, postal code 36000

O.M. Boychenko,
Candidate of Medical Sciences, Associate Professor at the Department of Therapeutic Dentistry, Poltava State Medical University, 23 Shevchenko street, Poltava, Ukraine, postal code 36000

N.V. Kotelevska,
Candidate of Medical Sciences, Assistant at the Department of Therapeutic Dentistry, Poltava State Medical University, 23 Shevchenko street, Poltava, Ukraine, postal code 36000

© А.В. Зайцев, О.М. Бойченко, Н.В. Котелевська, І.Ю. Попович, А.К. Ніколішин, 2023

I.Yu. Popovych,
Doctor of Medical Sciences, Associate Professor, Institution of Higher Education Poltava State Medical University, 23 Shevchenka street, Poltava, Ukraine, postal code 36000, ivanstomat@ukr.net

A.K. Nikolishin,
Doctor of Medical Sciences, Professor at the Department of Therapeutic Dentistry, Poltava State Medical University, 23 Shevchenka street, Poltava, Ukraine, postal code 36000

METHODOLOGY OF COMPATIBILITY STUDY AND ASSESSMENT OF INDICATORS OF PERIODONTAL INFLAMMATION AND ORAL MICROBIOTA

At present, it is believed that the cause of the development of inflammatory periodontal diseases is the influence of the microbial content of dental plaque on the tissue and the local tissue response to it. The intensity of the local tissue response varies depending on the manifestation of local pathophysiological reactions in response to damage and the involvement of systemic body reactions. To assess the state of the periodontal status before and after the treatment, various indicators characterizing the state of the periodontal tissues are used. This includes various indices – gingival and periodontal: PMA (modified by Parma, 1960), gingival index according to Silness-Loe (1964), periodontal index (according to Russel, 1956), SPITN index, etc. The above PMA index (papillary-marginal-alveolar), proposed by Masser and modified by Parma in 1960 p., is used to assess the inflammatory process in the gums, that is, the state of the pathophysiological reaction in them. Assessment of the state of oral hygiene is carried out using hygienic indices – hygienic index according to Fedorov-Volodkina (1970), hygienic index according to Green-Vermillion (OHI-S), etc. The OHI-S simplified oral hygiene index is used to detect dental plaque and calculus, i.e., the organization of dental biofilm. But it is sometimes difficult for a specialist to find his way in the formation of a treatment strategy due to an inadequate interpretation of the compatibility of the indicated indicators. In such cases, mathematical methods should be used for help. ***Purpose of the study.*** *Creation of a technique that gives an idea of the compatibility and evaluation of indicators of the state of the human oral microbiome and periodontal inflammation in order to use it in dental practice. The materials were data from studies that characterize representatives of oral microbiocenosis and the manifestation of local pathophysiological reactions in response to this. Namely, students aged 20-24 years were selected in the number of 61 people, who were divided into two groups. The first group included 16 boys and 14 girls. The second group consisted of 15 boys and 16 girls. All were diagnosed with a generalized form of chronic catarrhal gingivitis. As a method, elements of mathematical analysis were chosen, namely, the study of graphs of functions obtained using an approximation performed using the Excel 2010 computer program. Our method of determining compatibility and evaluating indicators of the state of the human oral microbiome and periodontal inflammation confirms the correlation of these components. Graphical display allows us to draw a conclusion about the effectiveness of treatment and the dynamics of the clinical condition of patients. The use of the proposed technique in dental practice will make it possible to predict the state of periodontal disease in dispensary groups and determine the optimal timing of maintenance therapy.*
Key words: *microbiota, inflammation, periodontium, mathematical analysis.*

Робота є фрагментом НДР кафедри терапевтичної стоматології Полтавського державного медичного університету (ПДМУ) «Розробка патогенетичної профілактики патологічних змін у порожнині рота осіб із внутрішніми хворобами» (державний реєстраційний № 0121U108263).

Вступ. Серед найбільш актуальних проблем сучасної стоматології захворювання пародонта посідають одне з провідних місць. На сьогодення вважається, що причиною розвитку запальних захворювань пародонта є вплив мікробного вмісту зубної бляшки на тканину та локальна тканинна відповідь на нього. Інтенсивність місцевої тканинної відповіді варіює в залежності від прояву місцевих патофізіологічних реакцій на пошкодження та від залучення системних реакцій організму [1, 2]. Розуміння взаємодії факторів захисту та патогенності мікрофлори порожнини рота допомагають розробити адекватні та ефективні методи профілактики та лікування [3, 4, 5, 7].

Для оцінки стану пародонтологічного статусу до та після проведеного лікування користуються різними показниками, що характеризують стан тканин пародонту. До них відносять індексну оцінку стану тканин пародонта: гінгівальні – PMA (за модифікацією Parma, 1960), гінгівальний індекс за Silness-Loe (1964), і пародонтальні PI за Russel (1956), індекс SPITN (1982). Вищезазначений індекс PMA (папілярно-маргінально-альвеолярний), запропонований Masser і модифікований Parma у 1960 р., використовується для оцінки запального процесу в яснах, тобто, стану патофізіологічної реакції в них. Оцінка стану оральної гігієни здійснюється за допомогою гігієнічних індексів: гігієнічного індексу за Федоровим-Володкіною (1970), гігієнічного індексу за Green-Vermillion (OHI-S, 1964) та ін. Спрощений індекс гігієни ротової порожнини OHI-S використовується для виявлення зубного нальоту та зубного каменю, тобто, організації дентальної біоплівки [6]. Зазначені індекси доволі часто застосовуються в різноманітних клінічних дослідженнях, які стосуються визначення стану ротової порож-

нини та ефективності проведених терапевтичних заходів на різних етапах лікування.

Але фахівцю часом буває важко зорієнтуватися у формуванні стратегії щодо лікування через неадекватну інтерпретацію сумісності зазначених показників. В таких випадках на допомогу треба залучати математичні методи. Математиці належить допоміжна, хоча у деяких завданнях і важлива роль. Тому питання використання цієї дисципліни у рамках вирішення подібних проблем є актуальною темою.

Мета дослідження. Створення методики, яка дає уявлення щодо сумісності і оцінки показників стану орального мікробіому людини та запалення пародонта з метою використання її в стоматологічній практиці.

Матеріалами слугували дані досліджень, які характеризують представників орального мікробіоценозу та проявлення у відповідь на це місцевих патофізіологічних реакцій. А саме було обрано студентську молодь віком від 20-24 роки в кількості 61 особи, яких було поділено на дві групи. В першу групу увійшло 16 юнаків та 14 дівчат. Друга група складалась із 15 юнаків та 16 дівчат. В усіх було діагностовано генералізовану форму хронічного катарального гінгівіту.

За **метод**, було обрано елементи математичного аналізу, а саме вивчення графіків функцій, які отримані за допомогою апроксимації, здійсненої за допомогою комп'ютерної програми Excel 2010.

Результати та їх обговорення. Було досліджено ефективність лікування запальних захворювань пародонту у молоді (студентів) за допомогою індексів PMA та OHI-S до лікування, через два тижні після початку лікування, та через 6 місяців після лікування. Молодь було рандомізовано поділено на дві групи. Пацієнтам першої групи застосовували традиційну методику лікування із застосуванням аплікацій гелю Метрогіл дента 1% (діючі речовини: метронідазолу бензоат, хлоргексидину глюконат; допоміжні речовини: сахарин, натрію гідроксид, динатрію едетат, левоментол, пропіленгліколь, карбомерний гомополімер (типу С), вода очищена). У другій групі для аплікацій використовували гель Генгігель (*діючі речовини:* гіалуронат натрію 0,2%; *допоміжні речовини*: вода, ксилитол). Результати індексної оцінки дослідження наведені в таблиці 1.

Проведемо візуалізацію результатів індексної оцінки при проведенні комплексного лікування захворювань пародонта у пацієнтів 1-ї групи із застосуванням комп'ютерної програми Excel 2010 (рис. 1).

Теж саме зробимо із показниками для пацієнтів 2-ї групи (рис. 2).

Отримані результати. Застосування комп'ютерної техніки дозволило нам отримати графіки показників оцінки стану ротової порожнини до лікування, через два тижні після початку лікування, та через 6 місяців після лікування.

За допомогою комп'ютерної програми Excel ми зробили апроксимацію показників оцінки стану ротової порожнини до лікування, через два тижні після початку лікування, та через 6 місяців після лікування. Нами отримано формули, за якими змінюються показники оцінки стану ротової порожнини у пацієнтів. Формули функцій зміни показників оцінки стану ротової порожнини у пацієнтів 1-ї групи:

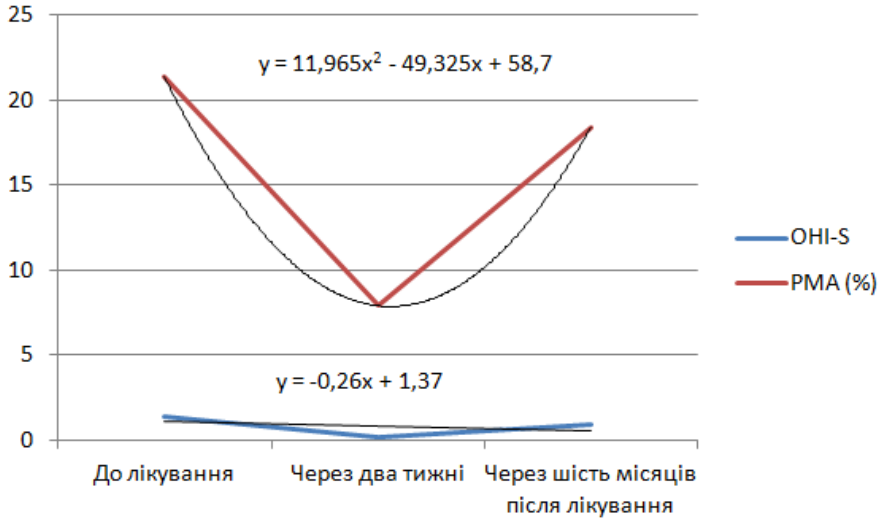

Рис. 1. Візуалізація результатів індексної оцінки стану тканин пародонта та гігієни пацієнтів 1-ї групи.

PMA: $y = 11{,}965x^2 - 49{,}325x + 58{,}7$

OHI-S: $y = 0{,}96x^2 - 4{,}1x + 4{,}57$

Формули функцій зміни показників оцінки стану ротової порожнини у пацієнтів 2-ї групи:

PMA: $y = 12{,}365x^2 - 55{,}965x + 68$

OHI-S: $y = 0{,}9x^2 - 4{,}05x + 4{,}66$

В результаті проведених операцій ми отримали математичні та графічні моделі, придатні для виведення на їх основі подальших висновків. Також ці моделі можна використати в подальших перетвореннях у математичному аналізі досліджуваного масиву даних.

Обговорення: Всі знайдені нами залежності відносяться до поліноміальних функцій. Ця залежність є квадратичною. Отже зміни значення функцій відбуваються за одними і тими ж законами.

Область визначення знайдених залежностей обмежена значеннями показників оцінки стану ротової порожнини. Ці значення є позитивними, що вказує на активність як з боку орального мікробіому, так і з боку відповіді на це запального процесу у досліджених пацієнтів.

Знайдені залежності в графічному вигляді не відображаються на себе, тобто їхні графіки будуть непарними. Це вказує на те, що їх рух залежить від конкретних умов, які створюються в порожнині рота.

Знайдені залежності не перетинають вісь абсцис. Це вказує на те, що оральний мікробом і відповідь на нього з боку організму є обов'язковими умовами для порожнини рота.

Знайдені залежності зменшуються на проміжку від початку лікування до його закінчення. Потім вони починають збільшуватися. Це вказує на те, що терапевтичні заходи мають великий вплив як на оральний мікробом, так і на стан запалення у досліджених пацієнтів. Але вони не є нескінченні, а залежать від наявності орального мікробіому, життєдіяльності організму пацієнтів і наявності структур порожнини рота, в яких відбувається взаємодія між ротовою мікробіотою і організмом.

У визначених залежностей проміжки знакостійності знаходяться вище вісі абсцис, а перехід від зменшення до збільшення знаходиться в точці закінчення лікування. Це знов вказує на активність орального мікробіому і відповіді на це запального процесу у досліджених пацієнтів,

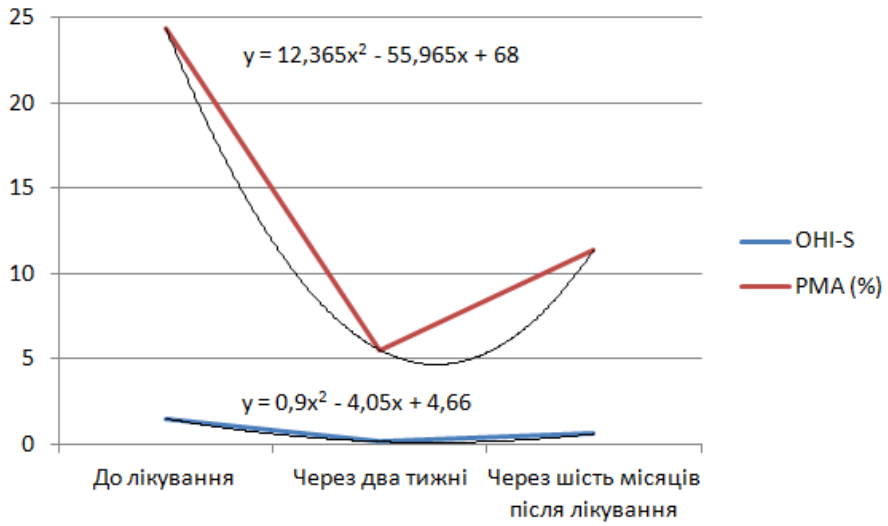

Рис. 2. Візуалізація результатів індексної оцінки стану тканин пародонта та гігієни пацієнтів 2-ї групи.

Таблиця 1

Результати індексної оцінки при проведенні комплексного лікування захворювань пародонту

Показники	До лікування		Через два тижні після початку лікування		Через шість місяців після лікування	
	1 група	2 група	1 група	2 група	1 група	2 група
OHI-S	1,43±0,71	1,51±0,82	0,21±0,07	0,16±0,05	0,91±0,19	0,61±0,12
PMA (%)	21,34±3,28	24,4±2,12	7,91±1,91	5,53±1,38	18,41±2,11	11,39±1,82

а також на суттєвість значення терапевтичних заходів.

Все вищеперелічене вказує на те, що стан запалення ясен корелює як із станом орального мікробіому, так і терапевтичними заходами, які проводились у пацієнтів. Але те, що гілки графіків йдуть вгору після проведеного лікування, вказує на те, що ймовірний вихід пацієнтів із стану ремісії. Це, в свою чергу, означає на необхідність коригування строків відвідування лікаря з метою підтримуючої терапії.

Висновок: Використана нами методика визначення щодо сумісності і оцінки показників стану орального мікробіому людини та запалення пародонту підтверджує кореляцію цих складових. Графічне відображення дає змогу зробити висновок щодо ефективності лікування та динаміку клінічного стану пацієнтів. Використання запропонованої методики в стоматологічній практиці дозволить в диспансерних групах прогнозувати стан пародонту та визначати оптимальні строки підтримуючої терапії.

Література

1. Исамулаева А.З., Кунин А.А. Инновационное прогнозирование биопленки в профилактике и терапии заболеваний пародонта. *Астраханский медицинский журнал.* 2013. 8 (2). С. 23-26.

2. Передерий Н.А. Функциональность микробиоты при патологи. *Світ медицини та біології.* 2017. № 3(61). С. 177–181.

3. Дубинин С.И., Зайцев А.В., Ваценко А.В., Улановская-Цыба Н.А., Передерий Н.А., Бойченко О.Н. Межмикробные взаимодействия орального биотопа. *Georgian medical – news.* 2020. № 2 (299). С. 131-137.

4. Зайцев А.В., Котелевська Н.В., Бойченко О.М., Ніколішин А.К. Обчислення міжмікробних взаємин орального біотопу. *Український стоматологічний альманах.* 2021. № 2. С. 6-10.

5. Левицкий А.П., Мизина И.К. Зубной налет. Вид 2-ге, виправлене і доповнене. Киев: Здоров'я; 1987. 80 с.

6. Терапевтична стоматологія: підручник для студентів стоматологічного факультету вищих медичних навчальних закладів IV рівня акредитації. Вид 2-ге, виправлене і доповнене / за ред. А.К. Ніколішин. Вінниця: Нова Книга; 2012. 680 с.

7. Чумакова Ю.Г., Вишневська Г.О., Островський А.В. Склад мікробіоценозу порожнини рота в осіб молодого віку з запальними захворюваннями пародонту. *Вісник стоматології.* 2012. № 3. С. 28-32.

References:

1. Isamulaeva, A.Z., & Kunin, A.A. (2013). Innovatsionnoe prognozirovanie bioplenki v profilaktike i terapii zabolevaniy parodonta [Innovative biofilm prediction in the prevention and therapy of periodontal diseases]. *Astrakhanskiy meditsinskiy zhurnal – Astrakhan Medical Journal,* 8 (2), 23-26 [in Russian].

2. Perederij, N.A. (2017). Funkcional'nost' mikrobioty pri patologi. [Microbiota functionality in pathology]. *Svit medycyny ta biologii' – The world of Medicine and biology,* 3 (61), 177–181 [in Ukrainian].

3. Dubinin, S.I., Zaytsev, A.V., Vatsenko, A.V., Ulanovskaya-Tsyba, N.A., Perederiy, N.A., & Boychenko, O.N. (2020). Mezhmikrobnye vzaimodeystviya oral'nogo biotopa. [Intermicrobial interactions of oral biotope]. *Georgian medical – news*, 2 (299), 131-137 [in Russian].

4. Zajcev, A.V., Kotelevs'ka, N.V., Bojchenko, O.M., & Nikolishyn, A.K. (2021). Obchyslennja mizhmikrobnyh vzajemyn oral'nogo biotopu [Calculation of microbial relationships between oral biotopes]. *Ukrai'ns'kyj stomatologichnyj al'manah – Ukrainian dental Almanac*, 2, 6-10 [in Ukrainian].

5. Levitskiy, A.P., & Mizina, I.K. (1987). *Zubnoy nalet [Dental plaque]* Vid 2-ge, vipravlene i dopovnene. Kiev: Zdorov'ya

6. Nikolishyn, A.K. (Eds.). (2012). *Terapevtychna stomatologija: pidruchnyk dlja studentiv stomatologichnogo fakul'tetu vyshhyh medychnyh navchal'nyh zakladiv IV rivnja akredytacii' [Therapeutic dentistry: a textbook for students of the Faculty of Dentistry of higher medical educational institutions of the IV accreditation level].* Vyd 2-ge, vypravlene i dopovnene. Vinnycja: Nova Knyga. [in Ukrainian].

7. Chumakova, Ju.G., Vyshnevs'ka, G.O., & Ostrovs'kyj, A.V. (2012). Skladmikrobiocenozu porozhnyny rota v osib molodogo viku z zapal'nymy zahvorjuvannjamy parodontu [Composition of oral microbiocenosis in young people with periodontal inflammatory diseases]. *Visnyk stomatologii' – Bulletin of Dentistry,* 3, 28-32 [in Ukrainian].

УДК 616.31:616-02
DOI https://doi.org/10.35220/2078-8916-2023-47-1.14

С.С. Мартинович,
аспірант PhD, кафедра терапевтичної стоматології та дитячої стоматології, Харківський національний медичний університет, пр. Науки, 4, м. Харків, Україна, індекс 61022, dr.martynovich@gmail.com

ОЦІНКА КЛІНІЧНОЇ ЕФЕКТИВНОСТІ УСУНЕННЯ МІСЦЕВИХ ТРАВМАТИЧНИХ ФАКТОРІВ ПОРОЖНИНИ РОТА ПРИ ЛІКУВАННІ ОСЕРЕДКОВАНИХ УРАЖЕНЬ М'ЯКИХ ТКАНИН ПАРОДОНТУ

Мета дослідження. *Оцінка клінічної ефективності застосування прямих фотокомпозитних відновлень девіталізованих зубів, коронкові частини яких зазнали значного руйнування, для профілактики та лікування осередкованих уражень м'яких тканин пародонту у ділянці премолярів.* **Методи дослідження.** *Були проведені корпоративіські дослідження наукової літератури, присвяченої вивченню патогенезу, клінічним проявам та лікуванню осередкованих захворювань пародонту. У пацієнтів проводили визначення та наступний аналіз динаміки змін показників гігієнічного, гінгівального та пародонтального індексів ще до відновлення значно зруйнованих премолярів, після нього та відтерміновано. Також здійснювали динамічну клінічну оцінку стану прямих фотокомпозитних відновлень девіталізованих зубів, коронкові частини яких зазнали значного та повного руйнування, згідно критеріїв USPHS: візуально та інструментально оцінювали рівень збереженості прямих реставрацій, виконаних традиційним та запропонованим нами методом.* **Наукова новизна.** *За результатами корпоративітських досліджень наукової літератури, присвяченої вивченню патогенезу, клініці та лікуванню осередкованих захворювань пародонту, встановлено відсутність комплексно проаналізованих сучасних наукових даних стосовно стану та лікування м'яких тканин пародонту зубів із тотально зруйнованою коронковою частиною. Вивчення результатів візуального та інструментального аналізу стану фотокомпозитних відновлювань тотального дефекту твердих тканин коронкової частини зуба у віддалених термінах показало, що серед значень, отриманих у першій групі дослідження, де адгезивна підготовка була доповнена змиванням дистильованої води етанолом, та другої групи, де був застосований стандартний підхід, виявлено чітку тенденцію поліпшення клінічних результатів відновлювального лікування у першій групі. Кількість сколів фотокомпозиту у віддалених строках була меншою у першій групі дослідження у порівнянні із другою: на контактних поверхнях відновлень на 14,3%, з боку піднебіння – на 14,4%, вестибулярно – на 16,0%. Результати визначення часткової зміни кольору реставрацій, шорсткості їх поверхні та крайового забарвлення також були меншими у першій групі, відповідно, на на 16,5%, 16,3% та 20,3%. Вивчення показників гігієнічного, гінгівального та пародонтального індексу до відновлювального лікування та за його результатами виявило достовірне поліпшення їх значень у порівнянні із вихідними даними. Значення індексу Silness-Loe до лікування складало 2,21±0,20 балу, за два тижні після лікування знизилось до 1,42±0,22 балу, за два місяці складало 0,82±0,20 балу. Значення індексу PMA до початку лікування складало 17,66±0,76%, за два тижня після проведеного лікування знизилось до 9,88±1,08%, а за два місяці поспіль складало 2,22±0,26%. Значення індексу Pi до лікування складало 1,08±0,16 балу, за два тижня після лікування знизилось до 0,72±0,04 балу, а за два місяці до 0,12±0,05 балу.* **Висновки.** *Результати проведених наукових досліджень свідчать про ефективність запропонованого методу відновлення зруйнованих природних коронок зубів. Вивчення стану прямих відновлень тотального дефекту коронкової частини зуба, виконаних за запропонованим методом, показав, що метод не поступається відомим, а його використання поліпшує показники клінічних критеріїв USPHS. При застосуванні запропонованого відновлювального лікування спостерігається стійка позитивна динаміка значень індексів Silness-Loe, PMA та Pi, яка показує їх істотне зниження (p <0,001), що підтверджує позитивний лікувальний ефект відносно м'яких тканин пародонту за рахунок усунення місцевих трамуючих факторів відновлюванням коронкової частини зуба.*

Ключові слова: *прямі фотокомпозитні відновлювання, критерії USPHS, локалізовані ураження м'яких тканин пародонту, гігієнічні, гінгівальні та пародонтальні індекси.*

S.S. Martynovich,
PhD student, Department of Therapeutic Stomatology and Children's Stomatology, Kharkiv National Medical University, 4 Nauky Avenue, Kharkiv, Ukraine, postal code 61000, dr.martynovich@gmail.com

EVALUATION OF THE CLINICAL EFFECTIVENESS OF THE ELIMINATION OF LOCAL TRAUMATIC FACTORS OF THE ORAL CAVITY DURING THE TREATMENT OF LOCALIZED LESIONS OF THE PERIODONTAL SOFT TISSUES

Purpose of the study. *Evaluation of the clinical effectiveness of the use of photocomposite restorations of highly destroyed devitalized premolars for the prevention and treatment of localized soft tissue lesions of the periodontium.* **Research methods.** *Corporate studies of scientific literature on the pathogenesis, clinical manifestations and treatment of focal periodontal diseases were conducted. With the help of patients who had significantly decayed devitalized premolars, the status of direct photocomposite restorations was studied using the USPHS criteria. The level of preservation of direct restorations performed by the traditional and our proposed method was assessed visually and with tools. The hygienic, gingival, and periodontal index values were determined before treatment, after the restoration of premolars*

© С.С. Мартинович, 2023

and later. **Scientific novelty.** *According to the results of corporate studies of the scientific literature devoted to the study of the pathogenesis, clinical manifestations, treatment of localized periodontal diseases, it was established that there is no comprehensively analyzed modern scientific data on the condition and treatment of soft periodontal tissues of teeth with a completely destroyed crown part. The study of the condition of photocomposite restorations of a total defect of the hard tissues of the tooth in the long term showed a clear trend of improvement of clinical results in the first group, in which the adhesive preparation was carried out by the proposed method, than in the second group, where the standard approach was applied. The number of photocomposite chips in the long term was the lowest in the first study group compared to the second: on the contact surfaces of the restorations by 14.3%, on the palate – by 14.4%, vestibular – by 16.0%. The results of determining the partial color change of the restorations, the roughness (in the "c" value) of their surface and marginal color were also lower in the first group, respectively, by 16.5%, 16.3% and 20.3%. The study of the indicators of the hygienic, gingival and periodontal index before restorative treatment and after its results revealed a significant improvement in their values compared to the initial data. The value of the Silness-Loe index before treatment was 2.21±0.20 points, two weeks after treatment it decreased to 1.42±0.22 points, and after two months it was 0.82±0.20 points. The value of the PMA index before the start of treatment was 17.66±0.76%, two weeks after the treatment it decreased to 9.88±1.08%, and for two consecutive months it was 2.22±0.26%. The Pi index value before treatment was 1.08±0.16 points, two weeks after treatment it decreased to 0.72±0.04 points, and after two months to 0.12±0.05 points.* **Conclusions.** *The results of the conducted scientific studies testify to the effectiveness of the proposed method of restoration of destroyed natural tooth crowns. The study of the state of direct restorations of the total defect of the crown part of the tooth, performed according to the proposed method, showed that the method is not inferior to the known ones, and its use improves the indicators of the USPHS clinical criteria. When applying the proposed restorative treatment, there is a steady positive trend in the values of the Silness-Loe, PMA and Pi indexes, which shows their significant decrease (p <0.001), which confirms the positive therapeutic effect on the soft tissues of the periodontium due to the elimination of local traumatic factors by the restoration of the crown part tooth*

Key words: *direct photocomposite restorations, USPHS criteria, localized lesions of periodontal soft tissues, local traumatic factors of the oral cavity, hygienic, gingival and periodontal indexes.*

Постановка проблеми. Вивчення, лікування та профілактика захворювань тканин пародонту є актуальною проблемою клінічної та наукової стоматології упродовж останнього сторіччя. Поширеність цієї патології є медичною та соціальною проблемою у певних категорій пацієнтів, особливо у людей старшого та старечого віку, що зумовлює необхідність активного пошуку ефективних методів лікування та профілактики [1]. Це також стосується більш молодших категорій хворих. Патологічний процес у тканинах пародонту може бути спричинений різноманітними факторами: серед них достатньо вагоме значення мають місцеві чинники порожнини рота, що пошкоджують. Для осіб молодого віку характерне переважне виявлення місцевих факторів. До них відносять деякі: шкідливі звички, наявність каріозних порожнин та зубних відкладень, травмуючий вплив ортодонтичних апаратів та ортопедичних конструкцій, порушення оклюзійних співвідношень, неповноцінність пломб у пришийкових ділянках зубів, руйнування або відсутність контактних пунктів, патологічне розташування вуздечок губ та язика [2, 3, 4, 5].

Зруйнована природна коронка зуба, яка не була повноцінно відновленою, спричиняє комплексну патогенну дію, яка пошкоджує тканини пародонту [6, 7]. Так, хронічне травмування гострими краями зубів у пришийковій ділянці поєднується із хронічною травмою їжею м'яких тканин пародонту та накопиченням залишків їжі у каріозних порожнинах. Це, у свою чергу, змушує людину під час акту жування уникати оклюзійного контакту із такими зубами, що перевантажує інші групи зубів та порушує функціональну єдність зубного ряду, сприяє формуванню травматичної оклюзії [8, 9, 10].

Відсутність захисних анатомічних структур природної коронки зуба, тобто втрата захисту від травмування та виключення зуба із акту жування також унеможливлює процес самоочищення, що сприяє зміні кількісного та якісного складу місцевої мікрофлори. Також відбувається накопичення м'якого зубного нальоту, в наслідок трансформації якого утворюється зубна бляшка [11, 12].

Зубна бляшка за рахунок патогенної дії продуктів метаболізму мікроорганізмів, токсинів та ферментів флори зубного нальоту викликає низку патологічних реакцій у тканинах ясеневого краю. За формами запалення м'яких тканин ясен виділяють катаральний, гіпертрофічний, виразковий або атрофічний гінгівіт. Якщо запалення не було вчасно вилікуване, патологічний процес продовжується руйнуванням зубо-ясеневого прикріплення, проникненням патологічних мікроорганізмів у періодонт, активацією остеокластів та резобцією кісткової тканини, що призводить до виникнення локалізованого пародонтиту.

За даними ряду авторів [13, 14, 15, 16] захворювання тканин пародонта серед різних вікових категорій розподіляється наступним чином: гін-

гівіт переважає у осіб молодого віку, натомість для пацієнтів старше 30 років більш характерним є діагностування пародонтиту.

Мета дослідження. Оцінка клінічної ефективності застосування прямих фотокомпозитних відновлень девіталізованих зубів, коронкові частини яких зазнали значного руйнування, для профілактики та лікування осередкованих уражень м'яких тканин пародонту у ділянці премолярів.

Матеріали та методи дослідження. Були проведені корпоративіські дослідження наукової літератури, присвяченої вивченню патогенезу, клінічним проявам та лікуванню осередкованих захворювань пародонту.

Для усунення дії місцевих травмуючих факторів порожнини рота застосовували відновлення фотокомпозитом зруйновані коронкові частини ендодонтично лікованих зубів. У першій групі (n=40) застосовували удосконалену процедуру: після обробки струменем піску (оксид алюмінію, 27 мкм) проводили тотальне травлення твердих тканин зуба 37% ортофосфорною кислотою упродовж 3-5 с, промивали дистильованою водою, яку змивали спиртом (етанол 96%), видаляли надлишки спирту, застосовували праймер Clearfil™ SE Bond (Kuraray Noritake Dental Inc.) подвійним внесенням (25 с) [17]. Після полімеризації праймеру відновлювали дефект композитом CLEARFIL MAJESTY FLOW (Kuraray Noritake Dental Inc.) за інструкцією виробника. У другій групі (n=40) спирт не застосовували. Після обробки струменем піску (оксид алюмінію, 27 мкм) проводили стандартну адгезивну підготовку, яка включала обробку твердих тканин зуба 37% ортофосфорною кислотою упродовж 3-5 с, промивання водою, висушування повітрям, подвійне внесення й полімеризацію праймеру ClearfilTM SE Bond, після чого дефект відновлювали таким чином, як у першій групі. Відновлювали премоляри пацієнтів віком 21-45 років: 40 зубів у першій групі та 40 – у другій.

Клінічна оцінка прямих відновлень проводилась візуально та інстументально згідно критеріїв USPHS (United States Public Health Service) (Ryge G., 1980) [18] за 3, 6, 12 та 24 місяців після відновлення. Досліджувався стан анатомічної форми, крайової адаптації, наявність шорсткості поверхні, крайове забарвлення, відповідність кольору, наявність дискомфорту, наявність вторинного карієсу за стандартними значеннями.

Проводився контроль стану м'яких тканин пародонту всіх відновлених зубів. Для об'єктивної оцінки впливу запропонованого лікування визначали індекси: Silness-Loe, PMA та Pi, – до лікування, за два тижня та за два місяці після нього.

Результати та їх обговорення. Лікування захворювань пародонта мусить бути комплексним, етіотропним, патогенетичним та симптоматичним. Необхідно усунути найбільш вірогідні місцеві подразники, створити функціональну оклюзію, припинити запалення, стимулювати регенеративні процеси, відновити функції пародонту та функціональну цілісність зубного ряду. Цим питанням присвячена значна кількість публікацій, але у доступній нам науковій літературі ми не знайшли результатів сучасних досліджень стосовно стану та лікування м'яких тканин пародонту зубів із тотально зруйнованою коронковою частиною.

Критеріям лікування захворювань пародонту відповідає усунення місцевих травмуючих факторів порожнини рота для лікування осередкованих уражень м'яких тканин пародонту за рахунок відновлення захисних анатомічних структур значно зруйнованої коронкової частини зуба. Для відновлення захисної функції коронкової частини зуба, нормалізації оклюзійних взаємин, збереження функціональної цілісності зубного ряду нами запропонований прямий метод відновлення значних та тотальних дефектів природної коронки зуба, який передбачає застосування спирту під час проведення адгезивної підготовки

У ранні терміни спостереження (3 та 6 місяців) спостерігалась добра збереженість відновлень, виконаних як за запропонованим методом, так й за традиційним, що відповідало кращім значенням критеріїв USPHS у обох групах. Через рік ця тенденція зберігалась, у обох групах виявлялась легка шорсткість, яка виправлялась фінішним обробленням та поліруванням.

На другий рік дослідження клінічна картина стану відновлень була більш різноманітною. Відновлення в цілому відповідали анатомічній формі, зберігалась відсутність вторинного карієсу та дискомфорту у обох групах.

У першій групі відколи композитного матеріалу на контактних поверхнях спостерігалась у 16,8%, на піднебінній поверхні у 12,5%, на вестибулярній у 8,1% відновлень. Часткова зміна кольору зафіксована у 9,1%, шорсткість поверхні (значення "с") у 9,2%, крайове забарвлення у 6,4% обстежених відновлень.

У другій групі результати спостереження були вищими: відколи композитного матеріалу спо-

стерігались на контактних поверхнях у 19,2%, на піднебінних поверхнях у 14,3%, на вестибулярних поверхнях у 9,4%, часткова зміна кольору у 10,6%, шорсткість поверхні композиту (значення "с") у 10,7%, крайове забарвлення у 7,7% обстежених відновлень.

Для контролю стану м'яких тканин пародонту після відновлювання коронкової частини зуба оцінювали показники гігієнічного, гінгівального та пародонтального індексу до лікування та за його результатами. Значення показників індексів були достовірно кращими у порівнянні із вихідними даними, про що свідчило їх значне зменшення. Так, значення індексу Silness-Loe до лікування складало 2,21±0,20 балу, за два тижні після лікування знизилось до 1,42±0,22 балу, за два місяці складало 0,82±0,20 балу, що свідчить про нормалізацію стану гігієни порожнини рота.

Значення індексу РМА до початку лікування складало 17,66±0,76%, за два тижня після проведеного лікування знизилось до 9,88±1,08%, а за два місяці поспіль складало 2,22±0,26%. Значення індексу Рі до лікування складало 1,08±0,16 балу, за два тижня після лікування знизилось до 0,72±0,04 балу, а за два місяці до 0,12±0,05 балу. Оцінка динаміки значень індексів РМА та Рі після лікування показує їх істотне зниження відносно значень до відновлення коронкових частин зубів ($p < 0{,}001$).

Висновки. Таким чином, результати проведених клінічних досліджень свідчать про достатньо високу клінічну ефективність усунення місцевих травматичних факторів порожнини рота при лікуванні осередкованих уражень м'яких тканин пародонту за рахунок відновлення значно зруйнованих премолярів фотокомпозитним матеріалом. Актуальним також є подальші спостереження за станом композитних відновлень та м'яких тканин пародонту відновлених зубів.

Література:

1. Петрушанко Т.О., Попович І.Ю., Мошель Т.М. Оцінка дії хвороботворних факторів у пацієнтів із генералізованим пародонтитом. *Клінічна стоматологія*. 2020. № 2. С. 24-32.

2. Годований О., Мартовлос А., Годована О. Захворювання пародонту та аномалії і деформації зубощелепної системи у хворих різного віку (стан проблеми та шляхи її вирішення). *Праці НТШ Медичні науки.* 2019. № 1. С. 10-30.

3. Олійник А.Г. Результати клінічних і додаткових методів обстеження при лікуванні локалізованого пародонтиту. *Львівський медичний часопис.* 2021. № 1-2. С. 46-62.

4. Петрушанко Т.А., Кириленко М.А. Анализ факторов риска болезней пародонта при использовании брекет-систем. *Український стоматологічний альманах.* 2013. № 5. С 35-38.

5. Чумакова Ю.Г. Роль місцевих чинників порожнини рота у розвитку пародонтиту. *Імплантологія, пародонтологія, остеологія*. 2007. № 1. С. 85-92.

6. Попович І.Ю., Петрушанко Т.О. Відновлення дефектів коронкової частини девітальних зубів у пародонтологічних пацієнтів. *Актуальні проблеми сучасної медицини: Вісник УМСА*. 2015. Вип. 1(49). С. 39–42.

7. Удод О.А., Мороз І.О. Прямі фотокомпозиційні відновлення зубів: стан та порушення. *Вісник стоматології.* 2022. № 3(120), С. 39-44.

8. Мельничук А.С., Рожко М.М., Мельничук Г.М. Відновлення нормальних оклюзійних співвідношень при комплексному лікуванні хворих на генералізований пародонтит із включеними дефектами зубних рядів. *Запорожский медицинский журнал.* 2019. Т. 21, № 2(113). С. 281–286.

9. Біда О.В. Патологічні зміни оклюзії, обумовлені частковою втратою зубів, ускладненою зубощелепними деформаціями. *Вісник стоматології.* 2016. № 4. С. 34–37.

10. Олексин Х.З., Рожко М.М. Причини виникнення оклюзійних порушень (огляд літератури). *Art of medicine.* 2018. № 5. С. 91-95.

11. Мазур І.П., Левченко А.-О.Ю., Слободяник М.В., Мазур П.В. Сучасні підходи до лікування захворювань пародонта з використанням препарату місцевої дії з протизапальними та антибактеріальними властивостями. *Oral and General Helth*. 2022. № 3. С. 47-51.

12. Яров Ю.Ю. Сучасні принципи і засоби медикаментозного лікування при генералізованому пародонтиті (огляд літератури). *Клінічна стоматологія*. 2020. № 4. С. 64-72.

13. Чумакова Ю.Г., Антипа В.И., Косоверов Ю.Е. Уровень и структура заболеваний пародонта у лиц молодого возраста (по анализу ортопантомограмм). *Сучасна стоматологія.* 2004. № 2. С 56-59.

14. Репецька О.М., Рожко М.М., Скрипник Н.В. Поширеність та інтенсивність захворювань тканин пародонта в осіб молодого віку на тлі первинного гіпотиреозу. *Сучасна стоматологія.* 2020. № 1. С. 42–48.

15. Струк В.І., Германчук С.М., Біда О.В. Статистичні показники ортопедичної стоматологічної допомоги в Україні. *Вісник стоматології.* 2019. № 2(107). С. 74-78.

16. Костенко С.Б., Романова Ю.Г., Денчик А.А. Аспекти реабілітації пацієнтів молодого віку із локалізованим пародонтитом, асоційованим м'язово-суглобовою дисфункцією скронево-нижньощелепного суглобу. *Вісник стоматології.* 2020. № 1(110). С. 46-49.

17. Мартинович С.С., Ніконов А.Ю., Жуков К.В. Мікроморфологічне обгрунтування методу прямого відновлення значного дефекту твердих тканин зуба.

Проблеми безперервної медичної освіти та науки. 2020. № 2(38). С. 41-46.

18. Ryge G. Клинические критерии. *Клиническая стоматология*. 1998. № 3. С. 40-46.

References:

1. Petrushanko, T.O., Popovych, I.YU. & Moshel, T.M. (2020) Otsinka diyi khvorobotvornykh faktoriv u patsiyentiv iz heneralizovanym parodontytom [Assessment of the effect of disease-causing factors in patients with generalized periodontitis]. Klinichna stomatolohiya – Clinical dentistry, 2, 24-32 [in Ukrainian].

2. Hodovanyy, O., Martovlos, A. & Hodovana, O. (2019) Zakhvoryuvannya parodontu ta anomaliyi i deformatsiyi zuboshchelepnoyi systemy u khvorykh riznoho viku (stan problemy ta shlyakhy yiyi vyrishennya) [Periodontal disease and anomalies and deformations of the maxillofacial system in patients of various ages tate of the problem and ways to solve it).]. Pratsi NTSH Medychni nauky – Proceedings of the National Academy of Medical Sciences, 1, 10-30 [in Ukrainian].

3. Oliynyk, A.H. (2021) Rezultaty klinichnyh i dodatkovyh metodiv obstezhennia pry likuvanni lokalizovanogo parodontytu [Results of clinical and additional examination methods in the treatment of localized periodontitis]. Lvivskiyy medychny chasopys – Lviv Medical Journal, 1-2, 46-62 [in Ukrainian].

4. Petrushanko, T.A. & Kyrylenko, M.A. (2013) Analiz faktorov riska bolezney parodonta pri ispolzovanii breket-system [Analysis of risk factors for periodontal disease when using braces]. Ukrayinskyy stomatolohichnyy almanakh – Ukrainian dental almanac, 5, 35-38 [in Russian].

5. Chumakova, YU.H. (2007) Rol mistsevykh chynnykiv porozhnyny rota u rozvytku parodontytu [The role of local factors of the oral cavity in the development of periodontitis]. Implantolohiya, parodontolohiya, osteolohiya – Implantology, periodontology, osteology, 1, 85-92 [in Ukrainian].

6. Popovich, I.YU. & Petrushanko, T.O. (2015) Vidnovlennya defektiv koronkovoyi chastyny devital′nykh zubiv u parodontolohichnykh patsiyentiv [Restoration of defects of the crown part of devital teeth in periodontal patients]. Aktualni problemy suchasnoyi medetsyny: Visnyk UMSA – Actual problems of modern medicine: Bulletin of the UMSA, 1(49), 39-42 [in Ukrainian].

7. Udod, O.A. & Moroz, I.O. (2022) Pryami fotokompozytsiyni vidnovlennya zubiv: stan ta porushennya [Direct photocomposite restoration of teeth: mill and damage]. Visnyk stomatolohii – Journal of dentistry, 2(120), 39-44 [in Ukrainian].

8. Melnychuk, A.S., Rozhko. M.M. & Melnychuk, H.M. (2019) Vidnovlennya normalnykh oklyuziynykh spivvidnoshen pry kompleksnomu likuvanni khvorykh na heneralizovanyy parodontyt iz vklyuchenymy defektamy zubnykh ryadiv [Restoration of normal occlusal ratios during the complex treatment of patients with generalized periodontitis with included dentition defects]. Zaporozhskyy medytsynskyy zhurnal – Zaporozhye Medical Journal, 2(113), 281–286 [in Ukrainian].

9. Bida, O.V. (2016) Patolohichni zminy okliuziyi, obumovleni chastkovoyu vtratoyu zubiv, uskladnenoyu zuboshchelepnymy deformatsiyamy [Pathological changes in occlusion caused by partial loss of teeth complicated by jaw deformities]. Visnyk stomatolohiyi – Journal of dentistry, 4, 34–37 [in Ukrainian].

10. Oleksyn, KH.Z. & Rozhko, M.M. (2018) Prychyny vynyknennia oklyuziynykh porushen (ohlyad literatury) [Causes of occlusal disorders (literature review)]. Art of medicine – Art of medicine, 5, 91-95 [in Ukrainian].

11. Mazur, I.P., Levchenko A.-O.YU., Slobodyanyk, M.V. & Mazur, P.V. (2022) Suchasni pidkhody do likuvannya zakhvoryuvan parodonta z vykorystanniam preparatu mistsevoyi diyi z protyzapalnymy ta antybakteria′nymy vlastyvostyamy [Modern approaches to the treatment of periodontal diseases using a topical drug with anti-inflammatory and antibacterial properties]. Oral and General Helth – Oral and General Helth, 3, 47-51 [in Ukrainian].

12. Yuarov, YU.YU. (2020) Suchasni pryntsypy i zasoby medykamentoznoho likuvannya pry heneralizovanomu parodontyti (ohlyad literatury) [Modern principles and means of drug treatment for generalized periodontitis (literature review)]. Klinichna stomatolohiya – Clinical dentistry, 4, 64-72 [in Ukrainian].

13. Chumakova, YU.G., Antipa, V.I. & Kosoverov, YU.YE. (2004) Uroven i struktura zabolevaniy parodonta u lits molodogo vozrasta (po analizu ortopantomogramm) [The level and structure of periodontal diseases in young people (according to the analysis of orthopantomograms)]. Suchasna stomatologíya – Contemporary dentistry, 2, 56-59 [in Russian].

14. Repetska, O.M., Rozhko, M.M. & Skrypnyk, N.V. Poshyrenist ta intensyvnist zakhvoryuvan tkanyn parodonta v osib molodoho viku na tli pervynnoho hipotyreozu [Prevalence and intensity of periodontal tissue diseases in young people with primary hypothyroidism]. Suchasna stomatolohiya – Modern dentistry, 1, 42–48 [in Ukrainian].

15. Struk, V.I., Hermanchuk, S.M. & Bida, O.V. (2019) Statystychni pokaznyky ortopedychnoyi stomatolohichnoyi dopomohy v Ukrayini. [Statistical indicators of orthopedic dental care in Ukraine]. Visnyk stomatolohii – Journal of dentistry, 2(107), 74-78 [in Ukrainian].

16. Kostenko, S.B., Romanova, YU.H. & Denchik, A.A. (2020) Aspekty reabilitatsiyi patsiyentiv molodoho viku iz lokalizovanym parodontytom, asotsiyovanym miazovo-suhlobovoyu dysfunktsiyeyu skronevo-nyzhnoshchelepnoho suhlobu [Aspects of rehabilitation of young patients with localized periodontitis associated with musculoskeletal dysfunction of the temporomandibular joint]. Visnyk stomatolohii – Journal of dentistry, 1(110), 46-49 [in Ukrainian].

17. Martynovych, S.S., Nikonov, A.Y. & Zhukov, K.V. (2020) Mikromorfolohichne obhruntuvannia metodu pryamoho vidnovlennia znachnoho defektu tverdykh tkanyn zuba [Micromorphological justification of the method of direct restoration of a significant defect of the hard tissues of the tooth.]. Problemy bezperervnoyi medychnoyi osvity ta nauky – Problems of continuous medical education and science, 2(38), 41-46 [in Ukrainian].

18. Ryge, G. (1998) Klinicheskie kriterii [Clinical criteria]. Klinicheskaya stomatologiya – Clinical dentistry, 3, 40–46 [in Russian].

УДК 579.2.616.31+616-08.220.034-09.02
DOI https://doi.org/10.35220/2078-8916-2023-47-1.15

В.Я. Скиба,
доктор медичних наук, професор, Державна установа «Інститут стоматології та щелепно-лицевої хірургії Національної академії медичних наук України», вул. Рішельєвська, 11, м. Одеса, Україна, індекс 65026

Л.М. Хромагіна,
кандидат біологічних наук, Державна установа «Інститут стоматології та щелепно-лицевої хірургії Національної академії медичних наук України», вул. Рішельєвська, 11, м. Одеса, Україна, індекс 65026

О.О. Поліщук,
асистент кафедри терапевтичної стоматології, Вінницький національний медичний університет ім. М. І. Пирогова, вул. Пирогова 56, Вінниця, Україна, індекс 21018, olhapolishchuk7@ukr.net

О.В. Скиба,
доктор медичних наук, Державна установа «Інститут стоматології та щелепно-лицевої хірургії Національної академії медичних наук України», вул. Рішельєвська, 11, м. Одеса, Україна, індекс 65026, vesnikstom@gmail.com

Т.В. Перекрест,
Державна установа «Інститут стоматології та щелепно-лицевої хірургії Національної академії медичних наук України», вул. Рішельєвська, 11, м. Одеса, Україна, індекс 65026, vesnikstom@gmail.com

БІОХІМІЧНІ ТА МОРФОЛОГІЧНІ ЗМІНИ В РОТОВІЙ РІДИНІ ХВОРИХ НА ЧЕРВОНИЙ ПЛОСКИЙ ЛИШАЙ ПІСЛЯ ПРОВЕДЕНОГО ЛІКУВАННЯ

Вивчення патогенезу червоного плоского лишаю з метою розробки патогенетичних методів лікування і надалі залишається актуальною проблемою в стоматології. ***Мета дослідження.*** *Дослідити біохімічні та цитологічні зміни в ротовій рідині та слизовій оболонці порожнини рота у хворих на червоний плоский лишай після проведеного нами лікування.* ***Матеріали та методи дослідження.*** *Об'єктами дослідження були слизова оболонка порожнини рота та ротова рідина хворих з червоним плоским лишаєм, які проходили амбулаторне лікування в ДУ «Інститут стоматології та щелепно-лицевої хірургії Національної академії медичних наук України». Після збору анамнезу у хворих та об'єктивного клінічного дослідження ротової порожнини був поставлений діагноз – ерозивно-виразкова форма червоного плоского лишаю. В роботі наведені результати клінічного, біохімічного та морфологічного дослідження ротової рідини після лікування хворих з ерозивно-виразковою формою червоного плоского лишаю. Показано, що після проведеного запропонованим нами лікування в ротовій рідині хворих відмічається підвищення активності лізоциму, фактора неспецифічного антимікробного захисту, та достовірне зниження активності протеолітичних ферментів. В ротових змивах відмічається зниження міграції лейкоцитів в ротову порожнину, та зменшення десквамації епітелію слизової оболонки порожнини рота, котрі відображають інтенсивність клітинної інфільтрації та запальної реакції.* ***Результати дослідження та їх обговорення.*** *Віддалені спостереження свідчать, що після проведеного нами лікування елементи ураження епітелізувалися в середньому на 2 дня скоріш, по відношенню до раніш проведеного лікування, а також зменшувалась і кількість рецидивів захворювання на рік по відношенню до лікування.* ***Висновки****. Отримані нами результати клінічного та лабораторного дослідження свідчать, що запропоноване нами лікування може застосовуватись в практичній стоматології, а курс лікування необхідно призначати після кожного рецидиву захворювання.*

Ключові слова: *червоний плоский лишай, ротова рідина, ферменти, лейкоцити, епітеліальні клітини, лікування.*

.

V.Ja. Skyba,
doctor of Medical Sciences, Professor, state institution "Institute of Dentistry and maxillofacial surgery of the National Academy of Medical Sciences of Ukraine", 11 Richelevskaya street, Odessa, Ukraine, postal code 65026

L.M. Hromagina,
candidate of Biological Sciences, state institution "Institute of Dentistry and maxillofacial surgery of the National Academy of Medical Sciences of Ukraine", 11 Richelevskaya street, Odessa, Ukraine, postal code 65026

O.O. Polishhuk,
assistant of the Department of therapeutic Dentistry of the Pirogov National Medical University, 56 Pirogova street, Vinnytsia, Ukraine, postal code 21018, olhapolishchuk7@ukr.net

O.V. Skyba,
doctor of Medical Sciences, state institution "Institute of Dentistry and maxillofacial surgery of the National Academy of Medical Sciences of Ukraine", 11 Richelevskaya street, Odessa, Ukraine, postal code 65026, vesnikstom@gmail.com

T.V. Perekrest,
State Institution "Institute of Dentistry and Maxillofacial Surgery of the National Academy of Medical Sciences of Ukraine", 11 Richelevskaya street, Odessa, Ukraine, postal code 65026, vesnikstom@gmail.com

BIOCHEMICAL AND MORPHOLOGICAL CHANGES IN THE ORAL FLUID OF PATIENTS WITH LICHEN PLANUS AFTER TREATMENT

The study of the pathogenesis of lichen planus in order to develop pathogenetic methods of treatment remains an urgent problem in dentistry in the future. ***Purpose of***

© В.Я. Скиба, Л.М. Хромагіна, О.О. Поліщук, О.В. Скиба, Т.В. Перекрест, 2023

the study. *To investigate biochemical and cytological changes in the oral fluid and oral mucosa in patients with lichen planus after our treatment.* ***Materials and methods of research.*** *The objects of the study were the oral mucosa and oral fluid of patients with lichen planus who underwent outpatient treatment at the state institution "Institute of Dentistry and maxillofacial surgery of the National Academy of Medical Sciences of Ukraine". After collecting an Anamnesis from patients and an objective clinical examination of the oral cavity, a diagnosis was made – erosive and ulcerative form of lichen planus. The paper presents the results of clinical, biochemical and morphological studies of oral fluid after treatment of patients with erosive and ulcerative form of lichen planus. It is shown that after the proposed treatment in the oral fluid of patients, an increase in the activity of lysozyme, a factor of non-specific antimicrobial protection, and a significant decrease in the activity of proteolytic enzymes are noted. In oral flushes, there is a decrease in the migration of white blood cells into the oral cavity, and a decrease in desquamation of the epithelium of the oral mucosa, which reflect the intensity of cell infiltration and inflammatory response.* ***Research results and their discussion.*** *Long-term observations show that after our treatment, the elements of the lesion epithelized on average 2 days faster in relation to the earlier treatment, and the number of relapses of the disease per year decreased in relation to treatment.* ***Conclusions.*** *The results of our clinical and laboratory studies indicate that the treatment we offer can be used in practical dentistry, and the course of treatment should be prescribed after each relapse of the disease.*
Key words: *lichen planus, oral fluid, enzymes, white blood cells, epithelial cells, treatment.*

Вступ. Захворювання слизової оболонки порожнини рота незважаючи на їх незначну питомну вагу являються однією із актуальних проблем практичної стоматології (Скиба В.Я. та інші, 2022) Червоний плоский лишай слизової оболонки порожнини рота є одним із росповсюджнних кератозів і за даним Данилевського М.Ф. та інших авторів він складає до 5 % від всіх захворювань слизової оболонки порожнини рота та 1,5 % серед дерматологічних захворювань [2].

На теперішній час виділяють декілька теорій виникнкння захворювання: неврогену, інтоксикаційну, інфекційну, імунологічну, спадкову, мембранодеструктивну та при різній супутній патології організму [3-5]. На даний час патогенез цього захворювання не зовсім ясний. В звязку з цим лікування червоного лишаю слизової оболонки порожнини рота педставляє актуальну проблему для практичних лікарів.Червоний плоский лишай слизової оболонки порожнини рота, по відношенню до шкірної форми, перебігає більш тяжче та трудно піддіється лікуванню. При цьому особливу увагу при призначенні лікування необхідно уділять супутній патології, яка дуже часто супроводжує це захворювання [6].

Особу увагу при призначенні лікування повино відводить і супутній патології, яка досить часто супроводжує це захворювання. В зв'язку з цим при наявності супутньої патології лікування назначається сумістно з лікарем –інтерністом. Лікування червоного плоского лишаю повино включати призначення препаратів місцевох та загальної дії з метою дії на різні ланки патогенезу [7-9].

Важлива роль в комплексному лікуванні червоного плоского лишаю повина відводиться седативним препаратам, так як іх анамнезу звістно, що захворювання дуже часто виникає після стресових впливів.

В комплексну терапію також необхідно призначати антигістаміні препарати, так як в патогенезі захворювання важлива роль відводиться алергізуючим факторам.

З метою усунення дисбіозу, котрий досить часто супроводжує захворювання необхідно призначати антидисбіотичні препарати (Лизоцим форте, Ллізомукоід, та інші препарати).

Для усунення порушень мікроциркуляції, яка дость часто має місце необхідно призначати препарати нікотинової кислоти, котра покращує кровообіг та нормалізує проникність судиної стінки.

З метою усунення процесів вільнорадикального окиснення ліпідів, яка має місце, необхідно призначати антиоксидантні препарати, а також препарати обладающие антибактеріальною, противірусною та протигрибковою дією. а також препаратів для підвищення імунологічної реактивності тканин порожнини рота (Імунал, Імудон).

Місцева терапія повина включать в себе призначення анальгезіруючих препаратів (Тантум Верде, Холісал) Для прискорення процесів епітелізіції елементів ураження слизової оболонки порожнини рота пнризначати кератопластики (аплкації масляними концентратами Витаміна А, масла шепшини, обліхіхового масла, масла Катомас, Квертулін). Дуже хороший ефект прискорення процесів епітелізаціх ми отримуємо при введенні цих препаратів за допомогою фонофорезу.

При важких формах течії червоного плоского лишаю в комплексну терапію необхідно включати глюкокортікоїди (Преднізалон за схемою, Дексаметазон та інші препарати).

Запропоновані препарати котрі входять в комплексне лікування повині спричиняти усуненню болевого синдрому, прискорювати процеси епітелізації та подовжувати сроки межрецидивних періодів.

Мета дослідження. Дослідити біохімічні та цитологічні зміни в ротовій рідині та слизовій оболонці порожнини рота у хворих на червоний плоский лишай після проведеного нами лікування.

Матеріали та методи дослідження. Об'єктами дослідження були слизова оболонка порожнини рота та ротова рідина хворих з червоним плоским лишаєм, які проходили амбулаторне лікування в ДУ «Інститут стоматології та щелепно-лицевої хірургії Національної академії медичних наук України». Після збору анамнезу у хворих та об'єктивного клінічного дослідження ротової порожнини був поставлений діагноз – ерозивно-виразкова форма червоного плоского лишаю.

Для біохімічного дослідження у хворих використовували ротову рідину. Для отримання ротової рідини застосовували центрифужні пробірки і лійки. Пробірки поміщали в склянку зі льдом. Збір ротової рідини здійснювали вранці натщесерце після попереднього полоскання ротової порожнини. Через три хвилини після полоскання ротової порожнини водою хворі здійснювали спльовування слини в пробірку через лійку протягом 5 хвилин для урахування швидкості салівації. Після ценртрифугання (2 500 об/хв, 10 хв. $+4^0$ С) відбирали надосадочну рідині для біохімічних досліджень. В ротовій рідині хворих на червоний плоский лишай визначали активність наступних ферментів: лізоциму, кислої фосфатази, катепсинів, вміст загального білку. Загальний білок в ротовій рідині визначали за методом Лоурі і виражали в г/л [10]. Активність кислої фосфатази визначали за методом Bessey в модифікації А.П. Левицького та співавторів [6]. Активність лізоциму визначали бактеріолітичним методом, у якому в якості субстрата використовували ацетоновий порошок культури *Micrococcus lysodeikticus* у вигляді суспензії [11]. Активність катепсинів визначали по методу Ansona в модифікації А.П. Левицького [12]. Ступінь еміграції лейкоцитів і злущування епітелію у ротову порожнину визначали по Ясиновському у модифікації О.І. Сукманского і ін. [13].

Отримані дані оброблені методом варіаційної статистики з використанням t – критерія Стьюдента.

Результати дослідження та їх обговорення. На амбулаторному лікувані 2023 році в ДУ «Інститут стоматології та щелепно-лицевої хірургії НАМН України» знаходилось 15 хворих на червоний плоский лишай слизової оболонки порожнини рота, 12 жінок та 3 чоловіки в віці від 25 до 60 років з ерозивно-виразковою формою. Контрольну групу склали 10 практично здорових людей такого же віку. Хворі на червоний плоский лишай лікуються в Інституті на протязі декількох років. При огляді порожнини рота цих хворих на інфільтрованій та гіперемірованій слизовій оболонці щоки в ретромолярному просторі та бічній поверхні язика відмічались ерозії та виразки. Всі хворі відмічали, що захворювання мало хронічний характер з періодичними появами ерозій та виразок, котрі не повязані з періодами року. Прояви загострення захворювання хворі відмічали після прийому пряної, гострої та кислої їжі. Хворі також відмічали чіткий звязок переходу червоного плоского лишаю із гіперкератотичної форми в ерозивно-виразкову після емоційного стресу, загострення супутнього захворювання. Із анамнеза виявлено, що у 50 % хворих на червоний плоский лишай виявлена супутня патологія шлунково-кишкового тракту.

Дослідження проводили до та після призначеного нами лікування на протязі року. Ми починали призначення лікування з усунення травмуючих факторів, проводили корекцію гігієни порожнини рота, призначали антисептичну обробку ерозій ти виразок препаратом «Лізомукоїд). Всім пацієнтам з розладами нервової системи призначали седативні препарати (Настойки валеріани, пустирника, Феназипам, Сібазон), які знижували нервове напруження та покращували сон. Всім пацієнтам з алергологічним анамнезом в комплексну терапію включали Єрікс по 1 табл. на день на протязі 10-20 днів, а для зниження чутливості до алергенів та вимивання токсинів та бактерій із органазму призначали десенсібілізучі засоби.

В якості антисептичної, протизапальної дії та зменьшення болю застосовували спрейТантум Верде.

Для прискорення регенерації елементів ураження застосовували аплікації Катомасу.

В зв'язку з тим, що у хворих при розвитку захворювання відмічається посилення перекисного окиснення ліпідів, то ми при лікуванні призначали Квертулін по 1 таб. 3 рази на добу, котрий містить Кверцетин, Інулін, та цитрат Кальцію. Кверцетин біофлаваноід, котрий являється антиоксидантом та інгібітором деструктивних ферментів: протеаз, фосфоліпаз, гіалуронідази. Інулін усуває явища дисбіозу, стимулює зростання пробіотичних бактерій. Цитрат кальцію енергетичний процес в мітахондріях клітин організму – цикл Кребса.

Контроль лікування оцінювався по результатам біохімічних досліджень після епітелізації елементів ураження, а також проводили огляди

слизової оболонки та клінічну оцінку елементів ураження. До позитивної оцінки лікування ми відносили такий стан, коли проходили больові симптоми, ерозії та виразки епітелізувалися, а на незміній слизовій оболонці порожнини рота залишалися сліди в вигляді сітки Уікхема.

Результати проведеного нами лікування оцінювались на основі суб'єктивних та об'єктивних

Таблиця 1

№	Пол	Вік	Тривалість захворювання в годах	Супутні хвороби	Термін епітелізації в днях		Кількість рецидивів в році	
					до лікування	після лікування	до лікування	після лікування
1	муж	38	5	коліт	14	11	2-3	2
2	жін	41	5	здорова	12	9	2-4	2
3	жін	65	2	гепатит	8	6	3-4	3
4	жін	53	6	язвена хвороба	6	4	2-4	2
5	жін	62	10	коліт, холецис	17-18	14	5-6	3
6	жін	71	10	язвена. хвороба	15	12	5-8	4
7	муж	68	3	гастріт, коліт	14	10	3-5	2
8	жін	29	8	здоров	14	11	2-4	3
9	жін	45	1	гастріт	8-12	9	6	4
10	жін	32	2	здорова	10	8	4	2
11	жін	74	4	гастріт, коліт	10	7	5-6	3
12	жін	59	1	язвена хвороба	12	9	6	4
13	жін	25	1	здорова	14	11	4	2
14	муж	45	2	гастріт	10	7	2-3	
15	жін	54	2	цукровий діабет	12	10	2-3	2
16	жін	80	20	гастріт, коліт	14	12	6-8	5

Таблиця 2

Активність ферментів в ротовій рідині пацієнтів до та після лікування

Вивчаємі показники	Групи пацієнтів		
	Здорові пацієнти	Хворі на червоний плоский лишай (до лікування)	Хворі на червоний плоский лишай (після лікування)
Вміст загального білка, г/л	0,97±0,09	1,54±0,09 p<0,001	0,92±0,08 p>0,6 p_1<0,001
Активність лізоциму, Од/л	29,67±0,69	25,16±0,42	29,4±0,76 p>0,6 p_1<0,001
Активність катепсину, мккат/л	4,65±0,27	5,37±0,22 p<0,001	4,27±0,18 p>0,25 p_2<0,002
Активність кислої фосфатази, мккат/л	0,040±0,004	0,083±0,005 p<0,001	0,047 ± 0,005 p>0,6 p_1<0,002
Міграція лейкоцитів по Ясиновському	57±5,2	631±23,1 p<0,001	274±11,9 p<0,001 p_1<0,001
Кількість злущених епітеліальних клітин	23±1,3	68±4,7 p<0,001	39±2,3 p<0,001 p_1<0,001

Примітка: p – достовірність відносно здорових пацієнтів; p1 – достовірність відносно групи до лікування.

данних. Як свідчать наші спостереження лікування у хворих наступало полегшення, зменьшилась болісність при їжі та розмові, зменьшувалась гіперемія та набряк слизової оболонки порожнини рота, наступала епітелізація ерозивно-виразковий уражень, а через 8-10 днів елементи ураження повністю епітелізувалися. Курс лікування повтрювали після кожного рецидиву захворювання. В табл. 1 наведені дані ефективності лікування в віддалені терміни. Як видно з наведенних нами даних елементи ураження після проведеного нами лікування епітелізувалися в середньому на 2 дня скоріш, по відношенню до лікування раніш, а кількість рецидивів зменшувалась. Отримані нами дані анамнезу відображені в таблиці 1.

Позитивні клінічні результати підтверджуються і лабораторними методами дослідження, які наведені в таблицях 2. Після проведенного нами курса лікування в ротовій рідині хворих відмічалость зменьшення еміграції лейкоцитів та десквамації епітелію слизової оболонки порожнини рота. Проведені біохімічні дослідження ротової рідини свідчили, що після епітелізації елементів ураження активність лізосомальних ферментів та лізоциму була на рівні контрольних цифр.

Література:

1. Скиба В.Я., Скиба А.В., Почтарь В.Н., Македон А.Б., Рудинская Л.А. Современные взгляды на патогенез, лечение и профилактику рецидивов заболеваний слизистой оболочки полости рта. *Дентальные технологии*. 2012. № 1. 2(48–49). С. 10-12.
2. Данилевський М.Ф, Борисенко А.В. Захворювання слизової оболонки порожнини рота. Київ: Медицина, 2010. 639 с.
3. Етиологія, патогенез, клініка та лікування червоного плескатого лишаю слизової оболонки порожнини рота / Бараннік Н.Г. Методичні рекомендації. Київ, 2004. 24 с.
4. Колосова Е. Ю., Мельников О. Ф. Состояние локального иммунитета у больных красным плоским лишаем слизистой оболочки полости рта при наличии сахарного диабета II типа. *Журнал вушних, носових і горлових хвороб*. 2015. № 4. С. 78–83.
5. Антоненко М.Ю. Інтеграція неспецифічних чинників захисту організму в патогенезі червоного плоского лишаю слизової оболонки порожнини рота. *Современная стоматология*. 2017. № 5. С. 16-18.
6. Святенко Т.В. Иммуногистохимические исследования в диагностике различных форм красного плоского лишая. *Запорожский медицинский журнал.* 2006. № 2. С. 28-31.
7. Біловол А.М., Колганова Н.Л. Особливості порушень ліпідного обміну у хворих на червоний плоский лишай. *Дерматологія та венерологія*. Харківський національний медичний університет. 2019. № 3 (85). С13-15.
8. Мельник Т. В., Бондар С. А. Вплив комплексної терапії на показники маркерів оксидантного стресу у хворих на червоний плоский лишай. *Український журнал дерматології, венерології, косметології*. 2019. № 2 (73). С. 45-49.
9. Мельник Т. В., Бондар С. А. Супутня патологія як чинник загострення хронічних дерматозів, зокрема червоного плоского лишаю. *Український журнал дерматології, венерології, косметології*. 2017. № 4 (67). С. 88-89.
10. Левицкий А. П., Деньга О.В., Рябоконь Е.Н. Физиологическая микробная система полости рта в поддержании стоматологического здоровья детей. *Науковий вісник Національного медичного університету ім. О. О. Богомольця.* 2007. 28-29 вересня. С. 137-139.
11. Левицкий А.П. Казеинолитическая и БАЭЭ-эстеразная активность слюны и слюнных желез крыс в постнатальном онтогенезе. *Бюллетень эксперрим. биологии и медицины*.1973.Т.76,№ 8. С. 65-67.
12. Биохимические маркеры воспаления тканей ротовой полости: методические рекомендации / Левицкий А.П. и др. Одесса: КП ОМД, 2010. 16.
13. Скиба В.Я., Почтарь В.Н., Мечик И.Б. Уровень дифференцировки клеток эпителя в мазках–отпечатках со слизистой оболочки щеки у больных при лечении эликсиром «Эксодент–1». *Вісник стоматології*. 2004. № 1. С. 39-43.

References:

1. Skiba V.Ya., Skiba A.V., Pochtar' V.N., & Makedon A.B., Rudinskaya L.A. (2012). Sovremennye vzglyady na patogenez, lechenie i profilaktiku retsidivov zabolevaniy slizistoy obolochki polosti rta [Modern views on the pathogenesis, treatment and prevention of relapses of diseases of the oral mucosa]. *Dental'nye tekhnologii – Dental technologies,* 1, 2(48–49), 10-12 [in Russian].
2. Danylevs'kyj M.F, & Borysenko A.V. (2010). *Zahvorjuvannja slyzovoi' obolonky porozhnyny rota [Diseases of the oral mucosa].* Kyi'v: Medycyna [in Ukrainian].
3. Barannik N.G., Manuhina O.M., Dement'jeva O.V., Cymbaljuk R.Ju. & ta in. (2004). *Etyologija, patogenez, klinika ta likuvannja chervonogo pleskatogo lyshaju slyzovoi' obolonky porozhnyny rota. Metodychni rekomendacii [Etiology, pathogenesis, clinic and treatment of lichen planus of the oral mucosa. Methodological recommendations*]. Kyi'v' [in Ukrainian].
4. Kolosova E. Yu., & Mel'nikov O. F. (2015). Sostoyanie lokal'nogo immuniteta u bol'nykh krasnym ploskim lishaem slizistoy obolochki polosti rta pri nalichii sakharnogo diabeta II tipa [The state of local immunity in patients with lichen planus of the oral mucosa in the presence of type II diabetes mellitus]. *Zhurnal vushnyh,*

nosovyh i gorlovyh hvorob – Journal of ear, nose and throat diseases, 4, 78–83 [in Russian].

5. Antonenko M.Ju. (2017). Integracija nespecyfichnyh chynnykiv zahystu or-ganizmu v patogenezi chervonogo ploskogo lyshaju slyzovoi' obolonky porozhnyny rota [Integration of non-specific body defense factors in the pathogenesis of lichen planus of the oral mucosa]. *Sovremennaja stomatologyja.– Modern dentistryя,* 5, 16-18 [in Ukrainian].

6. Svyatenko T.V. (2006). Immunogistokhimicheskie issledovaniya v diagnos-tike razlichnykh form krasnogo ploskogo lishaya [Immunohistochemical studies in the diagnosis of various forms of lichen planus]. *Zaporozhskiy meditsinskiy zhurnal – Zaporozhye Medical Journal,* 2, 28-31 [in Russian].

7. Bilovol A.M., & Kolganova N.L. (2019). Osoblyvosti porushen' lipidnogo obminu u hvoryh na chervonyj ploskyj lyshaj [Features of lipid metabolism disorders in patients with lichen planus]. *Dermatologija ta venerologija. Harkivs'kyj nacional'nyj medychnyj universytet – Dermatology and Venereology. Kharkiv National Medical University,* 3 (85),13-15 [in Ukrainian].

8. Mel'nyk T. V., & Bondar S. A. (2019). Vplyv kompleksnoi' terapii' na pokaznyky markeriv oksydantnogo stresu u hvoryh na chervonyj ploskyj lyshaj [Effect of complex therapy on indicators of oxidative stress markers in patients with lichen planus]. *Ukrai'ns'kyj zhurnal dermatologii', venerologii', kosmetologii'. – Ukrainian Journal of Dermatology, Venereology, cosmetology*, 2 (73), 45-49 [in Ukrainian].

9. Mel'nyk T. V., & Bondar S. A. (2017). Suputnja patologija jak chynnyk zagos-trennja hronichnyh dermatoziv, zokrema chervonogo ploskogo lyshaju [Concomitant pathology as a factor of exacerbation of chronic dermatoses, in particular lichen planus]. *Ukrai'ns'kyj zhurnal dermatologii', venerologii', kosmetologii' – Ukrainian Journal of Dermatology, Venereology, cosmetology,* 4 (67), 88-89 [in Ukrainian].

10. Levitskiy A. P., Den'ga O.V., & Ryabokon' E.N. (2007). Fiziologicheskaya mikrobnaya sistema polosti rta v podderzhanii stomatologicheskogo zdorov'ya detey [The physiological microbial system of the oral cavity in maintaining the dental health of children]. *Naukovyj visnyk Nacional'nogo medychnogo universytetu im. O. O. Bogomol'cja – Scientific Bulletin of the Bogomolets National Medical University,* 28-29 ver., 137-139 [in Russian].

11. Levitskiy A.P. (1973). Kazeinoliticheskaya i BAEE-esteraznaya aktivnost' slyuny i slyunnykh zhelez krys v postnatal'nom ontogeneze [Caseinolytic and BAE-esterase activity of saliva and salivary glands of rats in postnatal ontogenesis]. *Byulleten' eksperrim. biologii i meditsiny – Bulletin of Experimental Biology and Medicine*,T.76, 8, 65-67 [in Russian].

12. Levitskiy A.P., Den'ga O.V., Makarenko O.A. & i dr (2010). *Biokhimiches-kie markery vospaleniya tkaney rotovoy polosti: metodicheskie rekomendatsii [Biochemical markers of inflammation of the tissues of the oral cavity: methodological recommendations.* Odessa: KP OMD [in Russian].

13. Skiba V.Ya., Pochtar' V.N., & Mechik I.B. (2004). Uroven' differentsirovki kletok epitelya v mazkakh–otpechatkakh so slizistoy obolochki shcheki u bol'nykh pri lechenii eliksirom «Eksodent–1» [The level of differentiation of epithelial cells in smears–prints from the cheek mucosa in patients treated with the elixir "Exodent–1"]. *Visnyk stomatologii' – Bulletin of Dentistry,* 1, 39-43 [in Russian].

УДК 616.31-082:614.2.001(477.62)
DOI https://doi.org/10.35220/2078-8916-2023-47-1.16

О.А. Удод,
доктор медичних наук, професор, завідувач кафедри стоматології № 1, Донецький національний медичний університет, б-р Машинобудівників, 39, м. Краматорськ, Україна, індекс 84313, o.a.udod@dnmu.edu.ua

О.О. Єфімова,
аспірантка кафедри стоматології № 1, Донецький національний медичний університет, б-р Машинобудівників, 39, м. Краматорськ, Україна, індекс 84313, efimovaea1978@gmail.com

РЕТРОСПЕКТИВНИЙ АНАЛІЗ ПОКАЗНИКІВ СТОМАТОЛОГІЧНОЇ ДОПОМОГИ НАСЕЛЕННЮ ДОНЕЦЬКОЇ ОБЛАСТІ

Мета дослідження. *Аналіз показників стоматологічної допомоги населенню Донецької області з приводу карієсу зубів та його ускладнень у закладах охорони здоров'я системи МОЗ України.* ***Методи дослідження.*** *За звітами закладів, що розташовані на підконтрольній території Донецької області, за 2018-2021 роки проаналізовані показники кількості пролікованих зубів з неускладненим та ускладненим карієсом у населення області та окремо в дорослих осіб, а також показники питомої ваги кількості пролікованих у них зубів до усіх стоматологічних відвідувань.* ***Наукова новизна.*** *З приводу неускладненого карієсу у населення області у 2018 році було проліковано 540 021 зуб, у 2021 році зафіксоване падіння показника на 62,2 % до 204233 зубів. У дорослих осіб найбільша кількість зареєстрована також у 2018 році, в якому було проліковано 398333 зуби, у 2021 році показник зменшився на 59,6 % до 161119 зубів. Для населення області питома вага чисельності пролікованих зубів з неускладненим карієсом до стоматологічних відвідувань у 2018 році становила 42,5 %, у 2021 році – 30,9 %, для дорослого населення – 40,6 % та 30,3 %. З приводу ускладненого карієсу у населення області у 2018 році було проліковано 130492 зуби, у 2021 році показник знизився на 50,2 % до 65040 зубів. Серед дорослих у 2018 році даний показник становив 102631 зуб, у 2021 році він зменшився на 50,1 % до 51182 зубів. Динаміка показників питомої ваги кількості пролікованих з приводу ускладненого карієсу зубів до стоматологічних відвідувань населення області продемонструвала зростання від 24,2 % у 2018 році до 31,8 % у 2021 році, у дорослих осіб – від 25,8 % до 31,8 %.* ***Висновки.*** *В усього населення та в дорослих мешканців Донецької області у 2018-2021 роках встановлено суттєве щорічне зменшення кількості зубів, пролікованих з приводу неускладненого та ускладненого карієсу, зниження показників питомої ваги кількості пролікованих зубів з неускладненим карієсом до усіх стоматологічних відвідувань та підвищення показників, що стосуються ускладненого карієсу.*

Ключові слова: *карієс зубів, стоматологічна допомога, населення, Донецька область.*

O.A. Udod,
Doctor of Medical Sciences, Professor, Head of the Department of Stomatology No1, Donetsk National Medical University, Blvd. Mashynobudivnykiv, 39, Kramatorsk, Ukraine, postal code 84313, stomatdecan@dsmu.edu.ua

O.O. Efimova,
Graduate student at the Department of Stomatology No1, Donetsk National Medical University, Blvd. Mashynobudivnykiv, 39, Kramatorsk, Ukraine, postal code 84313, efimovaea1978@gmail.com

RETROSPECTIVE ANALYSIS OF THE INDICATORS OF DENTAL CARE FOR THE POPULATION OF THE DONETSK REGION

Purpose of the study. *Analysis of the indicators of dental care for the population of the Donetsk region with regard to tooth decay and its complications in health institutions of the Ministry of Health of Ukraine.* ***Research methods.*** *According to reports of institutions located in the territory under control of the Donetsk region, for 2018-2021, the indicators of the number of healed teeth with uncomplicated and complicated caries in the population of the region and separately in adults, as well as indicators of the proportion of their teeth healed to all dental visits.* ***Scientific novelty.*** *In 2018, 540,021 teeth about the uncomplicated caries were healed in the region, and in 2021 the number of teeth fell by 62.2 % to 204,233. Adults also had the highest number in 2018, with 398,333 teeth treated, and in 2021 the figure fell by 59.6 % to 161,119 teeth. For the population of the region, the share of the number of healed teeth with an uncomplicated caries to dental visits in 2018 was 42.5 %, in 2021 – 30.9%, for adults – 40.6 % and 30.3 %. Due to the complicated caries in the population of the region in 2018, 130,492 teeth were treated, in 2021 the indicator decreased by 50.2 % to 65,040 teeth. Among adults, in 2018, this figure was 102,631 teeth, and in 2021 it decreased by 50.1% to 51,182 teeth. The dynamics of indicators of the proportion of patients with complicated dental caries to dental visits of the population of the region showed an increase from 24.2 % in 2018 to 31.8 % in 2021, in adults – from 25.8 % to 31.8 %.* ***Conclusions.*** *In the whole population and in adults of the Donetsk region in 2018-2021, a significant annual reduction in the number of teeth healed due to uncomplicated and complicated caries was established, Reduction in the proportion of the number of healed teeth with uncomplicated caries for all dental visits and improvement in the rate of complicated caries.*

Key words: *tooth decay, dental care, population, Donetsk region.*

Постановка проблеми. Процес реформування вітчизняної охорони здоров'я, що був започаткований декілька років назад, у теперішній час,

© О.А. Удод, О.О. Єфімова, 2023

незважаючи на складне соціально-економічне становище та розв'язану проти нашої країни війну, продовжується за рахунок чергового етапу, який стосується інфраструктурних перетворень [1; 2; 3, с. 428-435]. Але в умовах, що нині склалися у переважно реформованій системі охорони здоров'я, яка функціонує за принципово новими механізмами, тим не менш, проявилися певні проблеми. Вони стосуються, перш за все, стоматологічної допомоги, надання якої переведено на ринкові засади [4, с. 111-112].

Збереження стоматологічного здоров'я дитячого та дорослого населення країни завжди було актуальною проблемою для вітчизняної охорони здоров'я, розповсюдженість стоматологічних захворювань в осіб різних вікових категорій залишається стабільно високою і натепер, що вказує на недостатню ефективність надання стоматологічної допомоги, зниження рівня її доступності, певний занепад системи профілактики стоматологічних захворювань в організованих контингентах дітей та дорослих [5, с. 48-52; 6, с. 11-13]. Серед низки негативних чинників щодо такого стану найчастіше наводять наявність застарілого обладнання та апаратури у профільних закладах та у відділеннях багатопрофільних закладів охорони здоров'я, які підпорядковані МОЗ України та які обмежено фінансувалися з державного або місцевого бюджетів, внаслідок чого унеможливлювалося впровадження у повсякденну клінічну практику закладів новітнього обладнання, інноваційних лікувально-діагностичних технологій щодо, перш за все, хвороб зубів і пародонта, та відсутність у цих закладах економічно обґрунтованої моделі господарювання, яка б відповідала сучасним ринковим викликам та вимогам [7, с. 185-190; 8, с. 162-163].

Останніми роками стоматологічні заклади охорони здоров'я комунальної форми власності були перетворені на комунальні неприбуткові підприємства, які функціонують на госпрозрахункових засадах та надають у переважній більшості платні стоматологічні послуги, за невеликим виключенням невідкладної стоматологічної допомоги дорослим і дітям та обмеженого переліку планових стоматологічних послуг (без зубопротезування та ортодонтичного лікування) дитячому населенню. Відшкодування витрат на ці послуги з боку Національної служби здоров'я України, у разі укладання закладом угоди з нею, є вкрай невеликими за обсягом і мають більш символічне, ніж реальне значення [9]. Отже, стоматологічна допомога майже повною мірою стала небезкоштовною для дорослих пацієнтів, що, зрозуміло, вплинуло на рівень її доступності, а також не могло не відбитися на обсязі стоматологічних послуг і структурі стоматологічної захворюваності.

З іншого боку, навіть у таких умовах для планування в масштабах країни і окремих її регіонів стоматологічної допомоги населенню та, тим більш, системи профілактичних заходів для підвищення їх ефективності виглядає необхідним постійний моніторинг показників стоматологічної захворюваності та показників, які характеризують надання стоматологічної допомоги і ефективність проведених профілактичних заходів. Доцільним видається відстежування та врахування впливу різноманітних чинників ризику відносно хоча б основних стоматологічних захворювань, причому слід зважати також на дію зовнішніх факторів, які мають до цих хвороб опосередковане відношення. У зв'язку з цим, було проведене ретроспективне вивчення статистичних звітів щодо деяких даних про надану стоматологічну допомогу населенню Донецької області за останні роки.

Мета дослідження. Аналіз кількісних показників стоматологічної допомоги, наданої населенню Донецької області з приводу карієсу зубів та його ускладнень у 2018-2021 роках у закладах охорони здоров'я, які підпорядковані МОЗ України.

Матеріали і методи дослідження. Були ретроспективно проаналізовані статистичні звіти закладів охорони здоров'я системи МОЗ України, що розташовані у містах та районах на підконтрольній території Донецької області, за період з 2018 до 2021 року включно. Брали до уваги щорічну кількість пролікованих зубів з приводу карієсу в усього населення та окремо у дорослих пацієнтів віком від 18 років і старше в абсолютних значеннях та питому вагу кількості пролікованих з приводу цього захворювання зубів до усіх стоматологічних відвідувань відносно тих самих категорій пацієнтів у відсотках [10, с. 62-63; 11, с. 63-64]. Також вивчали такі самі кількісні дані щодо зубів, які протягом вказаних років лікували з приводу ускладненого карієсу, в осіб зазначених категорій в абсолютних та відсоткових значеннях [10, с. 64-65; 11, 65-66]. Усі наведені показники в ході аналізу їх динаміки за роками порівнювали з динамікою відповідних показників, які стосуються кількості пролікованих зубів з неускладненим та ускладненим карієсом в усього населення країни та окремо в дорослих осіб, а також відповідних показників питомої ваги кількості про-

лікованих у них зубів з вказаних причин до усіх стоматологічних відвідувань у закладах охорони здоров'я країни, які відносяться до системи МОЗ України [10, с. 62-65; 11, с. 63-66].

Результати дослідження та їх обговорення. Проведений аналіз статистичних звітів закладів охорони здоров'я, що розташовані у Донецькій області та підпорядковані МОЗ України, показав певні тенденції щодо змінення досліджуваних показників за роками, дані за якими було вивчено. У 2018 році кількість пролікованих з приводу неускладненого карієсу зубів у всього населення області була найбільшою за ці роки, зокрема, було проліковано 540 021 зуб, у наступному 2019 році пролікованих зубів було менше – 487 653 зуби. Що стосується 2020 та 2021 років, то у ці роки зафіксоване різке падіння даного показника, відповідно, до 277866 та 204233 пролікованих зубів, що на 48,5 % і 62,2 % нижче за максимальну кількість у 2018 році. Подібна динаміка встановлена і відносно показників кількості пролікованих внаслідок неускладненого карієсу зубів у дорослого населення області. Знов найбільший показник був зареєстрований у 2018 році, в якому було проліковано 398333 зуби з таким захворюванням, дещо менше, зокрема, 356703 зуби, було проліковано у 2019 році. У 2020 році цей показник різко зменшився на 47,4 % відносно найбільшого показника та становив 2099439 зубів, у 2021 році зменшення складало вже 59,6 %, абсолютне значення кількості у цьому році становило 161119 зубів.

У масштабах країни за період від 2018 до 2021 року також відбулося суттєве зменшення кількості пролікованих з приводу неускладненого карієсу зубів. Якщо у 2018 році у всього населення країни було проведено лікування 18059270 зубів, уражених карієсом, у 2019 році – 15515025 зубів, то у 2020 році було проліковано 7874147 зубів, а у 2021 році – 5882924 зуби, що, відповідно, на 56,4 % та 67,4 % менше, порівняно зі значенням у 2018 році. У перші два роки даний показник був найбільшим і для дорослого населення країни, зокрема, у 2018 році було проліковано 13354044 зуби, у 2019 році було проведено лікування 11453380 зубів. Різке падіння кількості пролікованих зубів, уражених карієсом, а саме, на 56,8 % та 68,3 % відносно початкового рівня, відбулося у 2020 та 2021 роках, абсолютні значення цього показника становили, відповідно, 5771604 та 4239550 зубів.

Якщо аналізувати динаміку такого показника, як питома вага чисельності пролікованих з приводу неускладненого карієсу зубів до усієї кількості стоматологічних відвідувань, що були здійснені у закладах охорони здоров'я Донецької області, то очевидною стає тенденція до його зниження за період, який аналізується. Щодо усього населення області динаміка виглядає таким чином: у 2018 році показник становив 42,5 %, у 2019 році – 41,2 %, у 2020 та 2021 роках – 36,9 % та 30,9 %. Для дорослого населення області динаміка є також саме такою, дані показники, які за порядковою нумерацією років складали 40,6 %, 39,7 %, 35,5 % та 30,3 %, були систематично нижчими за ті, що наведені відносно усього населення. Однак при цьому у 2021 році показники питомої ваги кількості пролікованих зубів з неускладненим карієсом щодо усіх категорій населення і окремо дорослих віком від 18 років і старше стали достатньо близькими та відрізнялися лише на 0,6 %.

Слід зазначити, що такі ж показники, які стосувалися усього населення країни, а також її дорослого населення, за роки, за які проводиться аналіз, завжди перевищували відповідні, що відносилися до Донецької області, і це, безумовно, звертає на себе увагу, у той же час, динаміка всеукраїнських і обласних показників була такою ж односпрямованою. У 2018 році питома вага кількості пролікованих зубів внаслідок каріозного ураження до усієї чисельності стоматологічних відвідувань населення країни у закладах охорони здоров'я, що підпорядковані МОЗ, становила 55,5 %. У наступні роки показник поступово знижувався від 54,6 % у 2019 році до 52,0 % та 48,4 % у 2020 та 2021 роках, при цьому останній показник був нижчим за відповідний щодо дорослого населення країни, який у цьому році складав 48,1 %. Водночас в усі інші роки, тобто у 2018-2020 роки, значення показників питомої ваги відносно дорослого населення, що, у свою чергу, становили за порядковою нумерацією років, відповідно, 57,7 %, 56,5 % та 52,1 %, систематично перевищували аналогічні, які стосувалися усього населення країни, хоча необхідно зазначити, що останній з цього ряду показник, отриманий у 2020 році, лише на 0,1 % вище за той, з яким він мав порівнюватися.

Наступним етапом аналізу було визначення динаміки показників, які характеризують допомогу щодо лікування зубів з ускладненим карієсом. Найбільша кількість зубів, пролікованих з приводу ускладненого карієсу у населення Донецької області, була зафіксована, як і відносно неускладненого карієсу, у 2018 році, зокрема, було проліковано 130492 зуби. У 2019 році цей показ-

ник незначно знизився до 121906 зубів. Однак у 2020 році показник знизився вже на 45,6 % відносно максимального та склав 70936 зубів, а у 2021 році він сягнув мінімального значення, знизившись на 50,2 % до 65040 зубів. Зрозуміло, що показники, які стосувалися дорослих мешканців області, були систематично нижчими. Так, у 2018 році даний показник становив 102631 зуб, у 2019 році – 95751 зуб, а у 2020 та 2021 роках відбулося традиційне падіння на 37,4 % та 50,1 %, відповідно, до 64242 та 51182 пролікованих зубів.

Аналіз загальноукраїнських показників також продемонстрував тенденцію до їх зниження за роками. Знов у 2018 році кількість зубів, пролікованих внаслідок ускладненого карієсу в усього населення країни, була максимальною – 4439056 зубів. Далі у 2019 році кількість зменшилася до 3864822 зубів, потім у 2020 році вже різко впала, порівняно з 2018 роком, на 52,7 % до 2098247 зубів, у 2021 році – на 61,6 % до 1705187 зубів. Таку динаміку майже повністю продублювали показники, які відносилися до дорослого населення країни. Якщо у 2018 та 2019 роках вони були найбільшими та складали 3398431 та 2994723 зуби, то у 2020 та 2021 роках ці показники зменшилися, відповідно, на 53,0 % та 62,1 % до 1596671 та 1289469 зубів.

Що стосується динаміки показників питомої ваги кількості пролікованих з приводу ускладненого карієсу до усіх стоматологічних відвідувань населення Донецької області за роками, то вона продемонструвала зростання від 24,2 % у 2018 році та 25,0 % у 2019 році до 28,4 % та 31,8 % у 2020 та 2021 роках. Слід зазначити, що у мешканців області віком від 18 років і старше дані показники у 2018-2929 роках, складаючи, відповідно, 25,8 %, 26,8 % та 30,7 %, перевищували наведені, і лише у 2021 році показник, що становив 31,8 %, дорівнював відповідному щодо усього населення області.

У разі порівняння таких самих загальноукраїнських показників, то значення, які характеризували питому вагу кількості зубів, пролікованих внаслідок ускладненого карієсу, до стоматологічних відвідувань усього населення та дорослих осіб, що мешкали у країні, були достатньо близькими тільки у перший рік, зокрема, у 2018 році відповідні показники становили 24,6 % та 24,5 %, відрізняючись тільки на 0,1 %. В усі наступні роки показники, що стосувалися дорослого населення та складали у 2019-2021 роках, відповідно, 26,1 %, 27,7 % та 30,4 %, були систематично вищими за ті, що відносилися до усього населення країни і становили 24,9 %, 26,6 % та 29,0 %. У той же час, важливим у даному фрагменті аналізу є встановлене для населення обох вікових категорій Донецької області та усієї країни суттєве підвищення у період з 2018 до 2021 року питомої ваги кількості пролікованих з приводу ускладненого карієсу зубів до усіх стоматологічних відвідувань.

В узагальненому підсумку результатів проведеного аналізу інформації з статистичних звітів, необхідно відзначити, перш за все, різке падіння абсолютних значень кількості пролікованих зубів з приводу неускладненого та ускладненого карієсу у закладах охорони здоров'я системи МОЗ України у 2020 та 2021 роках. Що стосується Донецької області, то у 2020 році, порівняно з 2018 роком, кількість пролікованих зубів з неускладненим карієсом в усього населення області зменшилася у 1,9 рази, з ускладненим – у 1,8 рази, у дорослих мешканців – у 1,9 та 1,6 рази, відповідно. Всеукраїнські показники змінилися ще значніше. Відносно 2018 року показник кількості зубів, пролікованих з приводу неускладненого карієсу в усього населення країни, зменшився у 2,3 рази, з приводу ускладненого карієсу – у 2,1 рази, так само у 2,3 та 2,1 рази, відповідно, зменшилися аналогічні показники, які стосувалися дорослого населення країни. Цьому є цілком об'єктивне пояснення, зважаючи на панування у світі у 2020 році вірусної пандемії.

Карантинні обмеження продовжувалися і у 2021 році, з ними можна деяким чином пов'язати подальше зниження показників. У населення Донецької області, якщо порівнювати з 2018 роком, кількість пролікованих зубів, уражених неускладненим карієсом, зменшилася у 2,6 рази, ускладненим карієсом – у 2 рази, у дорослого населення ці значення становили, відповідно, 2,5 та також 2 рази. Аналогічні показники, які стосуються усього населення та дорослих мешканців країни, синхронно зменшилися у 3,1 рази щодо неускладненого карієсу, у 2,6 рази відносно ускладненого карієсу.

Однак саме у 2020 та 2021 роках були запроваджені перетворення, що торкнулися системи профільних стоматологічних закладів охорони здоров'я, які не могли не викликати відповідні зміни у структурі надання стоматологічної допомоги у країні. У зв'язку з цим, слід звернути увагу на виявлені різноспрямовані тенденції у динаміці певних показників за роками, зокрема, з одного боку, зменшення абсолютних значень і зниження питомої ваги кількості пролікованих зубів з приводу неускладненого карієсу до усіх стомато-

логічних відвідувань, з іншого ж, підвищення зазначених показників, що стосуються кількості пролікованих зубів з ускладненим карієсом, причому обидві тенденції відносяться до усього населення та дорослих мешканців як Донецької області, так і усієї країни. Встановлені динамічні зміни можуть розглядатися, як свідчення зниження рівня доступності та своєчасності надання стоматологічної допомоги широким верствам населення регіонів та країни, а також недостатньої ефективності функціонування цієї системи.

Висновки. У результаті проведеного аналізу встановлено суттєве зменшення кількості зубів, пролікованих у закладах охорони здоров'я системи МОЗ України з приводу неускладненого та ускладненого карієсу, в усього населення та окремо в дорослих мешканців Донецької області у 2018-2021 роках. На цьому тлі в обох категоріях населення визначено зниження за роками питомої ваги кількості пролікованих зубів з неускладненим карієсом до усіх стоматологічних відвідувань та підвищення відповідних щорічних показників, що стосуються ускладненого карієсу. Такі динамічні зміни відповідають загальним тенденціям у масштабах всієї країни.

Подальший моніторинг та аналіз показників стоматологічної допомоги населенню виглядають цілком необхідними для передбачення і можливої мінімізації ймовірних негативних наслідків реформування стоматологічної служби у складних соціально-економічних умовах.

Література:

1. Закон України Про охорону здоров'я від 19 листопада 1992 року № 2801-XII, остання редакція від 27.10.2022 № 2438-IX, https://zakon.rada.gov.ua/laws/main/l22146
2. Закон України Про лікарські засоби від 04.041996 року № 123/96-ВР, остання редакція від 05.02.2023 № 2869-IX, https://zakon.rada.gov.ua/laws/main/l13804
3. Богату С. Організація надання стоматологічної допомоги: досвід України та країн ЄС. *Наукові перспективи.* 2021. № 11(17). С. 421-444.
4. Литвинова Л.О., Донік О.М., Артемчук Л.І. Реформування стоматологічної допомоги населенню України: проблеми сьогодення. *Український стоматологічний альманах.* 2020. № 2. С. 109-114.
5. Круть А.Г. Аналіз стану стоматологічного здоров'я населення України (огляд літератури). Збірник наукових праць співробітників НМАПО імені ПЛ Шупика. Київ. 2019. С. 47-56.
6. Каськова Л.Ф., Мандзюк Т.Б., Уласевич Л.П., Андріянова О.Ю., Янко Н.В. Порівняльна характеристика показників карієсу у дітей різного шкільного віку. *Буковинський медичний вісник.* 2019. № 23(2(90). С. 10-15.
7. Мазур І.П., Лехан В.М., Рибачук А.В. Трансформації стоматологічної галузі за період незалежності України та їх вплив на доступність стоматологічної допомоги. *Медичні перспективи*. 2022. № 27(1). С. 184-192. doi: org/10.26641/2307-0404.2022.1.254470
8. Шевцов В. Мобільність як ключовий принцип надання стоматологічної допомоги в об'єднаних територіальних громадах. *Державне управління та місцеве самоврядування.* 2019. № 3(42). С. 160-166.
9. Радучич О.В. Медична реформа: бідна стоматологія – багата первинна ланка. *Український медичний часопис*. 2019; Режим доступу: https://www.umj.com.ua/article/136995/medichna-reforma-bidna-stomatologiya-bagata-pervinna-lanka
10. Вороненко Ю.В., Мазур І.П., Павленко О.В. Стоматологічна допомога в Україні: аналіз основних показників діяльності за 2019 рік : довідник. Кропивницький: Поліум; 2020. 92с. ISBN 978-966-8559-76-1.
11. Вороненко Ю.В., Мазур І.П., Павленко О.В. Стоматологічна допомога в Україні: аналіз основних показників діяльності за 2021 рік : довідник. Кропивницький: Поліум; 2022. 76с. ISBN 978-617-8112-10-3.

References

1. Zakon Ukrainy Pro okhoronu zdorovia vid 19 lystopada 1992 roku № 2801-XII, ostannia redaktsiia vid 27.10.2022 № 2438-IX [Law of Ukraine on health care], https://zakon.rada.gov.ua/laws/main/l22146 [in Ukrainian].
2. Zakon Ukrainy Pro likarski zasoby vid 04.041996 roku № 123/96-VR, ostannia redaktsiia vid 05.092.2023 № 2869-IX [Law of Ukraine On Medicinal Products], https://zakon.rada.gov.ua/laws/main/l13804 [in Ukrainian].
3. Bohatu, S. (2021). Orhanizatsiia nadannia stomatolohichnoi dopomohy: dosvid Ukrainy ta krain YeS [Organization of dental care: experience of Ukraine and EU countries]. *Naukovi perspektyvy – Scientific prospects,* 11(17), 421-444 [in Ukrainian].
4. Lytvynova, L.O., Donik, O.M., & Artemchuk, L.I. (2020). Reformuvannia stomatolohichnoi dopomohy naselenniu ukrainy: problemy sohodennia [Reforming dental care for the population of Ukraine: current problems]. *Ukrainskyi stomatolohichnyi almanakh – Ukrainian dental Almanac.* 2,109-114. [in Ukrainian].
5. Krut, A.H. (2019). *Analiz stanu stomatolohichnoho zdorovia naselennia Ukrainy (ohliad literatury) [Analysis of the state of dental health of the population of Ukraine (literature review)]*. Zbirnyk naukovykh prats spivrobitnykiv NMAPO imeni PL Shupyka. Kyiv, 47-56 [in Ukrainian].

6. Kaskova, L.F., Mandziuk, T.B., Ulasevych, L.P., Andriyanova, O.Y., & Yanko, N.V. (2019). Porivnialna kharakterystyka pokaznykiv kariiesu u ditei riznoho shkilnoho viku [Comparative characteristics of caries indicators in children of different school ages]. Bukovynskyi medychnyi visnyk – *Bukovina medical bulletin.*;23(2(90)):10-15 [in Ukrainian].

7. Mazur, I.P., Lekhan, V.M., & Rybachuk, A.V. (2022). Transformatsii stomatolohichnoi haluzi za period nezalezhnosti ukrainy ta yikh vplyv na dostupnist stomatolohichnoi dopomohy [Transformations of the dental industry during the period of independence of Ukraine and their impact on the availability of dental care]. Medychni perspektyv – *Medical perspectives*.;27(1):184-192. doi: org/10.26641/2307-0404.2022.1.254470 [in Ukrainian].

8. Shevtsov, V. (2019). Mobilnist yak kliuchovyi pryntsyp nadannia stomatolohichnoi dopomohy v obiednanykh terytorialnykh hromadakh [Mobility as a key principle of providing dental care in integrated territorial communities]. Derzhavne upravlinnia ta mistseve samovriaduvannia – *Public administration and local self-government,* 3(42):160-166 [in Ukrainian].

9. Raduchych OV. (2019). Medychna reforma: bidna stomatolohiia – bahata pervynna lanka [Medical reform: poor dentistry – rich primary care.]. *Ukrainskyi medychnyi chasopys – Ukrainian medical journal.* Rezhym dostupu: https://www.umj.com.ua/article/136995/medichna-reforma-bidna-stomatologiya-bagata-pervinna-lanka [in Ukrainian].

10. Voronenko, Yu.V., Mazur, I.P., & Pavlenko, O.V. (2020). *Stomatolohichna dopomoha v Ukraini: analiz osnovnykh pokaznykiv diialnosti za 2019 rik [Dental care in Ukraine: analysis of the main activity indicators for 2019]* : dovidnyk. Kropyvnytskyi: Polium;:92s. ISBN 978-966-8559-76-1 [in Ukrainian].

11. Voronenko, Yu.V., Mazur, I.P., & Pavlenko, O.V. (2022). *Stomatolohichna dopomoha v Ukraini: analiz osnovnykh pokaznykiv diialnosti za 2021 rik [Dental care in Ukraine: analysis of the main activity indicators for 2021]* : dovidnyk. Kropyvnytskyi: Polium;:76s. ISBN 978-617-8112-10-3 [in Ukrainian].

ХІРУРГІЧНА СТОМАТОЛОГІЯ

УДК 621.9+546.616. -08.:716.4
DOI https://doi.org/10.35220/2078-8916-2023-47-1.17

Я.М. Мазурик,
аспірант кафедри хірургічної стоматології та щелепно-лицевої хірургії, Національний медичний університет імені О.О. Богомольця, вул. Зоологічна, 1, м. Київ, Україна, індекс 03680, yarosmaz@gmail.com

В.О. Маланчук,
доктор медичних наук, професор, завідувач кафедри хірургічної стоматології та щелепно-лицевої хірургії, Національний медичний університет імені О.О. Богомольця, вул. Зоологічна, 1, м. Київ, Україна, індекс 03680, malanchuk_v_a@ukr.net

ЕКСПЕРЕМЕНТАЛЬНЕ МОДЕЛЮВАЛЬНЕ ДОСЛІДЖЕННЯ ТИТАНОВИХ ПЛАСТИН ДЛЯ ВИБОРУ ТАКТИКИ ЛІКУВАННЯ ПРИ ВІДКРИТОМУ ПЕРЕЛОМІ НИЖНЬОЇ ЩЕЛЕПИ З НАЯВНІСТЮ ЗУБА В ЩІЛИНІ ПЕРЕЛОМУ

Мета роботи. *Визначити твердість та пружність титанових пластин до кісткової тканини і покращити ефективність лікування пацієнтів з відкритими переломами нижньої щелепи з наявністю зуба в щілині перелому.* ***Матеріали та методи.*** *Рентгенологічні методи обстеження (комп'ютерна томографія). Обстежено та проліковано 60 пацієнтів. Хірургічне лікування відбувалося протягом 6 місяців на базі КМКЛ № 12, ЩЛВ № 2 м. Київ з 01.02.2022 по 01.08.2022. Серед пацієнтів всіх груп були 40 чоловіків та 20 жінок. Вік пацієнтів складав від 18 до 60. І група 20 – односторонній перелом кута нижньої щелепи котрий проходить поперечно через лунку зуба, характеризується розташуванням площини перелому приблизно по всій лінії і через верхівку кореня. ІІ група 20 – односторонній перелом кута нижньої щелепи котрий проходить косо через лунку зуба. ІІІ група 20 – односторонній перелом кута нижньої щелепи дотично до лунки зубу.* ***Наукова новизна:*** *визначення вибору форми титанової пластини та оптимальної ділянки кістки, для накладання кісткових фіксаторів за допомогою пристрою для визначення механічних параметрів кістки № 150086 від 30.12.2021. Покращення ефективності фіксації зуба в щілині перелому.* ***Висновки:*** *Основою успіху є вибір титанової пластини для досягнення мінімального діастаза кісткової рани та співставлення відломків, що дозволяє в майбутньому зробити максимально природнім прикус і відновити його. В моделі було враховано відстань найближчих до щілини перелому гвинтів, чим покращили фіксацію пластини на нижній щелепі. Таким чином, при достатньо точному співставленні уламків та наявності щільного контакту між ними пластина 1.5 мм змогла забезпечити стабільність до умов, що відповідають жуванню. За наявності діастазу між уламками НЩ одна пластина даної форми забезпечує достатню стабільність при жувальних навантаженнях при наявності самонарізаючих 5 гвинтів. Одним з важливих факторів залишається особливості біомеханічної поведінки системи «Нижня щелепа-пластина» в даному випадку визначалися наявністю зони контакту кісткових фрагментів, що дає безпосередньо сприймати частину навантаження і за рахунок цього розвантажити пластину в ділянці перелому. Після репозиції та іммобілізації уламків нижньої щелепи, необхідно створити умови для процесів репаративного остеогенезу.*

Ключові слова: *титанова пластина, визначення механічних параметрів кістки, переломи нижньої щелепи, зуба в щілині перелому, діастаз кісткової рани, іммобілізація уламків нижньої щелепи.*

Y.M. Mazuryk,
PhD Student at the Department Oral and maxillofacial surgery, Dental Medical Center Bogomolets NMU, 1 Zoologichna street, Kyiv, Ukraine, postal code 03680, yarosmaz@gmail.com

V.O. Malanchuk,
PhD, MD, Professor, Head of the Department Oral and maxillofacial surgery, Dental Medical Center Bogomolets NMU, 1 Zoologichna street, Kyiv,Ukraine, postal code 03680, malanchuk_v_a@ukr.net

EXPERIMENTAL SIMULATION STUDY OF TITANIUM PLATES FOR THE SELECTION OF TREATMENT TACTICS IN OPEN FRACTURE OF THE LOWER JAW WITH THE PRESENCE OF A TOOTH IN THE FRACTURE CLEFT

The aim. *Determine the hardness and elasticity of titanium plates to bone tissue and improve the effectiveness of treatment of patients with open fractures of the lower jaw with the presence of a tooth in the fracture gap.* ***Materials and methods.*** *X-ray examination methods (computed tomography). 60 patients were examined and treated. Surgical treatment took place for 6 months on the basis of KMKL No. 12, ShCLV No. 2 in Kyiv from 02.01.2022 to 08.01.2022. There were 40 men and 20 women among the patients of all groups. The age of the patients ranged from 18 to 60. I group 20 – a unilateral fracture of the angle of the lower jaw that passes transversely through the socket of the tooth, characterized by the location of the fracture plane approximately along the entire line and through the apex of the root. II group 20 – one-sided fracture of the*

© Я.М. Мазурик, В.О. Маланчук, 2023

angle of the lower jaw, which passes obliquely through the tooth socket. III group 20 – unilateral fracture of the angle of the lower jaw tangential to the tooth socket. Scientific novelty. determination of the optimal area of the bone, for applying bone fixators using a device for determining the mechanical parameters of the bone No. 150086 dated 12.30.2021. Improving the efficiency of tooth fixation in the fracture gap. ***Conclusions.*** *The basis of success is the choice of a titanium plate to achieve the minimum diastasis of the bone wound and alignment of fragments, which allows to make the bite as natural as possible in the future and to restore it. The distance of the screws closest to the fracture gap was taken into account in the model, which improved the fixation of the plate on the lower jaw. Thus, with a sufficiently precise alignment of the fragments and the presence of a tight contact between them, the 1.5 mm plate was able to provide stability to the conditions corresponding to chewing. In the presence of diastasis between the fragments of the cranium, one plate of this form provides sufficient stability under masticatory loads in the presence of 5 self-tapping screws. One of the important factors remains the peculiarities of the biomechanical behavior of the "Lower jaw-plate" system in this case determined by the presence of a contact zone of bone fragments, which allows us to directly perceive part of the load and, due to this, to unload the plate in the fracture area. After repositioning and immobilization of fragments of the lower jaw, it is necessary to create conditions for the processes of reparative osteogenesis.*
Key words: *titanium plate, determination of mechanical parameters of the bone, fractures of the lower jaw, tooth in the fracture gap, diastasis of the bone wound, immobilization of fragments of the lower jaw.*

Актуальність теми. Основною проблемою є потреба максимального наближення моделі до реального біологічного об'єкту за основними контрольованими параметрами, що вимагає точного математичного описання його властивостей у вхідних даних [1, 2, 3, 4]. В літературі існують значні розбіжності, як в описанні механічних характеристик, так і умов навантаження НЩ, зумовлені її унікальною функціональною анатомією та складною багаторівневою організацією кісткової тканини, механічні властивості якої можуть суттєво (на порядок і більше) змінюватись в залежності від віку, статі, структурно-функціонального стану, наявності локальних і системних. Патологічних процесів в тому числі посттравматичних змін [5-15].

Для створення високоточних і вірогідних імітаційних моделей НЩ необхідне ґрунтовне теоретичне вивчення процесів, що відбуваються в жувальному апараті після травматичних ушкоджень та хірургічних втручань, а також розробка надійних неінвазивних методів оцінки індивідуальних механічних властивостей кісткової тканини пацієнта, особливостей його жувального стереотипу та функції м'язів [15, 16, 17, 18].

Водночас їх застосування в ЩЛХ досі є обмеженим, що зумовлено низкою об'єктивних передумов. Основною проблемою є потреба максимального наближення моделі до реального біологічного об'єкту за основними контрольованими параметрами, що вимагає точного математичного описання його властивостей у вхідних даних [1, 2, 3, 4]. Вирішення цих питань в конкретній клінічній ситуації проводиться без достатнього клініко-біологічного і біомеханічного обґрунтування і зазнає значного впливу суб'єктивних чинників, що зумовлює високу частоту післяопераційних ускладнень і незадовільних результатів.

Мета роботи. Визначити твердість та пружність титанових пластин до кісткової тканини і покращити ефективність лікування пацієнтів з відкритими переломами нижньої щелепи з наявністю зуба в щілині перелому.

Матеріали і методи. Було взято за основу 60 пацієнтів котрі проходили хірургічне лікування на базі КМКЛ № 12, ЩЛВ № 2 м. Київ з 01.02.2022 по 01.08.2022. Та відтворення перелому нижньої щелепи в імітаційних моделях.

Серед пацієнтів всіх груп були 40 чоловіків та 20 жінок. Вік пацієнтів складав від 18 до 60.

I група 20 – односторонній перелом кута нижньої щелепи котрий проходить поперечно через лунку зуба, характеризується розташуванням площини перелому приблизно по всій лінії і через верхівку кореня.

II група 20 – односторонній перелом кута нижньої щелепи котрий проходить косо через лунку зуба.

III група 20 – односторонній перелом кута нижньої щелепи дотично до лунки зубу.

Результати. За допомогою комп'ютерного моделювання перелому нижньої щелепи, було визначено систему фіксації, здатну витримати значні функціональні навантаження без явних деформацій та руйнувань. В ході аналізу створеної на основі даних СКТ моделі НЩ, було розглянуто 3 варіанта перелому нижньої щелепи. Враховуючи складні біомеханічні умови в ділянці кута НЩ, було розроблено варіант накістної пластини товщиною 1,5 мм, із 5 отворами. Такий варіант фіксації забезпечував необхідну стабільність в 3-х ортогональних площинах та протидіяти осьовим силам розтягу.

Розрахункова схема біомеханічної системи «Нижня щелепа-пластина» (рис. 1, 2).

Був розроблений алгоритм для вирішення задач дослідження створення НЩ різного ступеня

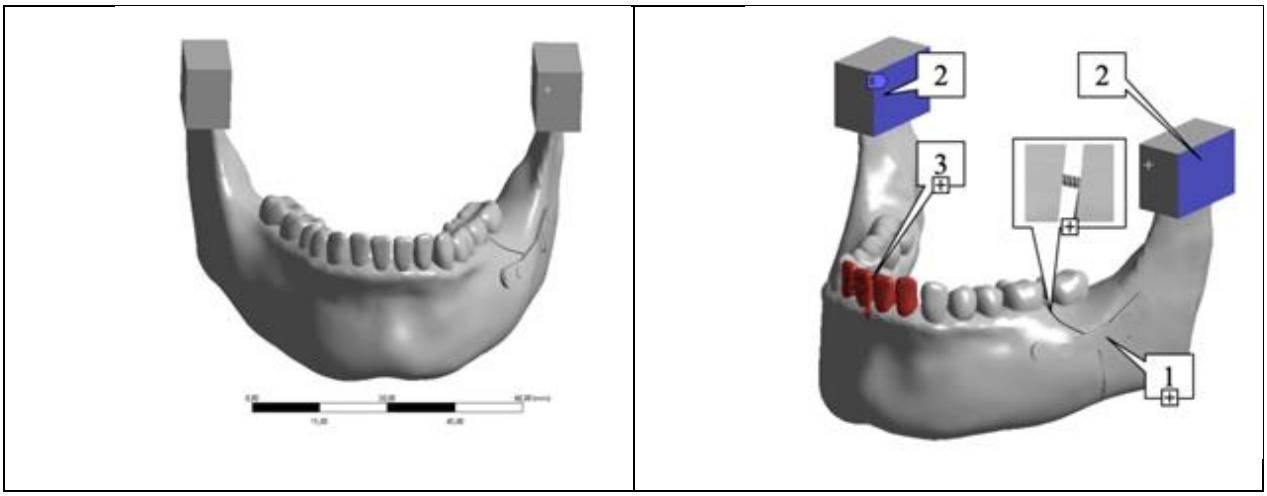

Рис. 1. Імітаційна модель біомеханічної системи "Нижня щелепа – пластина"

1 – фіксуюча пластина, 2 – пружні опори, 3 – силове навантаження різців щелепи, 4 – пружинна модель силової взаємодії частин щелепи.

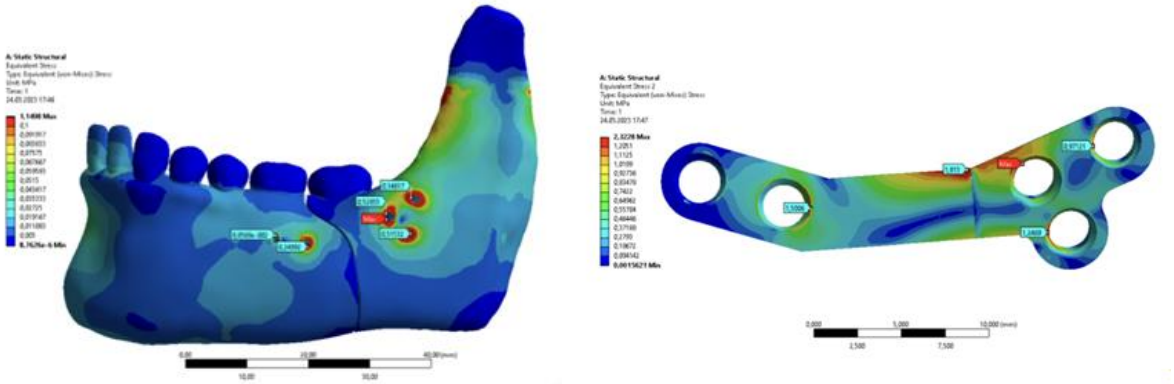

Рис. 2. Розподіл еквівалентних за Мізесом напружень біомеханічної системи "Нижня щелепа – пластина" з ушкодженням переломом 2-го типу фіксуючою пластиною 2-го типу.

складності та деталізації, що дозволяло створювати моделі. Їх параметри об'єкта дослідження та структуру відтворювали за даними КТ враховуючи рентгенологічну щільність та твердість кісткової тканини пацієнта. Перевірка створених моделей на точність базувалась на багаторівневому аналізі. При дослідженні НЩ було досягнуто, що зони максимальної концентрації напружень були в межах кортикального шару зовнішньої косої лінії 50 МПа. При використанні даної форми пластини було відсутнє порушення стабільності та дезінтиграції системи. Було відтворено максимально природно штучно створені зони стиску, що перебувають в умовах нормального функціювання. Результати модельних експериментів, що імітували компресію міжфрагментну в ділянці кута нижньої щелепи, концентрувалися вздовж зовнішньої поверхні щелепи і сягали максимум по нижньому краю щелепи. При цьому пластина показала відсутність розходження кісткових фрагментів та стабільність конструкції (рис. 3).

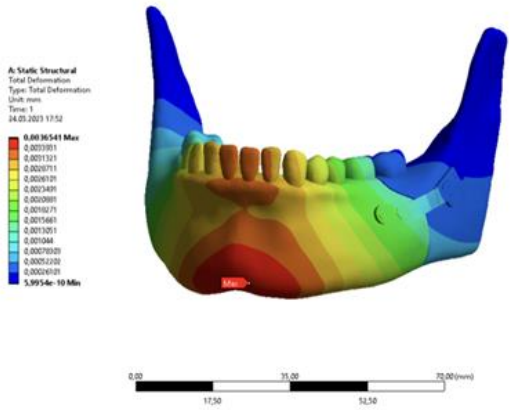

Рис. 3. Поле переміщень в гвинтах біомеханічної системи "Нижня щелепа – пластина" з ушкодженням переломом 2-го типу та фіксуючою пластиною 2-го типу

Висновки: При аналізі моделей із меншою кількістю гвинтів було відмічено, що механічні характеристики системи «Нижня щелепа-пластина» за наявності контакту при фіксації пластини 4 гвинтами відрізнялось суттєво. Відсутність стабільності пластини при навантаженні та збільшення діастазу в ділянці перелому. В моделі було враховано відстань найближчих до щілини перелому гвинтів, чим покращили фіксацію пластини на нижній щелепі. Таким чином, при достатньо точному співставленні уламків та наявності щільного контакту між ними пластина 1.5 мм змогла забезпечити стабільність до умов, що відповідають жуванню. За наявності діастазу між уламками НЩ одна мініпластина даної форми забезпечує достатню стабільність при жувальних навантаженнях при наявності самонарізаючих 5 гвинтів. В процесі закручування гвинтів з певним зусиллям пластина 1.5 мм. попередньо була вигнута по поверхні кістки.

Література:

1. Авєтіков Д.С. Застосування математичної моделі розтягнення і релаксації шкірно-жирових клаптів голови при їх підйомі та мобілізації. *Проблеми екології та медицини*. 2011. Том 15. -№ 3-4. С. 56.
2. Хекманн З.М., Лінке Й.Й., Вінтер В., Вебер Х.П. Біомеханіка покривних протезів з опорою на імплантати. *Новини стоматології*. 2003. № 2. С. 9-14.
3. Чуйко А.Н., Бережная Е.О., Бочаров Э.В., Бахуринский Н.Ю. О роли современных возможностей биомеханического анализа в стоматологии. *Вісник стоматології*. 2001. № 3. С. 43-49.
4. Panagiotopoulou O. Finite element analysis (FEA): applying an engineering method to functional morphology in anthropology and human biology. *Ann. Hum. Biol*. 2009. Vol.36. № 5. P. 609-623.
5. Ступницький Р.М. Морфометрична будова гаверсових каналів альвеолярного відростка нижньої щелепи залежно від віку. *Український стоматологічний альманах.* 2006. № 2. С. 19-21.
6. Чуйко А.Н., Шинчуковский И.А. Биомеханика в стоматологии. Харьков: Форт, 2010. – 466 с.
7. Al-Sukhun J., Lindqvist C., Helendius M. Development of a three-dimensional finite element model of a human mandible containing endosseous dental implants II. Variables affecting the predictive behavior of a finite element model of a human mandible. *J Biomed Mater Res A.* 2007. vol. 80 (1). P. 247-256 doi: 10.1002/jbm.a.30894.
8. Hara T., Takizawa M., Sato T., Ide Y. Mechanical properties of buccal compact bone of the mandibular ramus in human adults and children: relationship of the elastic modulus to the direction of the osteon and the porosity ratio. *Bull Tokyo Dent Coll*. – 1998. Vol.39 (1). P.47-55.
9. Harle F., Champy M., Terry B. Atlas of Craniomaxillofacial Osteosynthesis. Miniplates, Mocroplates, and Screws. Stuttgart, New York: Thieme, 1999. 182 p.
10. Mish C.E., Qu Z., Bidez M.W. Mechanical properties of trabecular bone in the human mandible: implications for dental implant treatment planning and surgical placement. *J Oral Maxiollofac Surg.* 2000. Vol. 58(2). P247-248.
11. Sahin S., Cehreli M.C., Yalcin E. The influence of functional forces on the biomechanics of implant-supported prostheses-a review. *J. Dent*. 2002. № 30. P.271-282.
12. Schwartz-Dabney C.L., Dechow P.C. Edentulation alters material properties of cortical bone in the human mandible. *J Dent Res*. 2002. Vol.81(9). P.613-617.
13. Schonning A., Oommen B., Ionescu I., Conway T. Hexahedral mesh development of free-formed geometry: The human femur exemplified. *Computer-Aided Design.* 2009. Vol.41. № 8. P. 566-572.
14. Yamamoto K., Matsusue Y., Murakami K., Horita S., Sugiura T., Kirita T. Maxillofacial fractures in older patients. *J Oral Maxillofac Surg*. 2011. Vol. 69 (8). P. 2204 -2210.
15. Спосіб вимірювання щільності кісткової тканини : пат.5839 UA, МПК A 61 B 6/14. № 20040907367; заявл. 08.09.2004; опубл.15.03.2005.
16. Rho J.Y., Ashman R.B., Turner C.H. Young's modulus of trabecular and cortical bone material: ultrasonic and microtensile measurements. *J. Biomech*. 1993. № 26. P.111-119.
17. Sheng-Hui L., Ruo-Feng T., Jin-Xiang D. Anisotropic finite element modeling for patient-specific mandible. Computer Methods and Programs in Biomedicine. 2007. Vol. 8(3). P. 197-209.

References:

1. Avjetikov, D.S. (2011). Zastosuvannja matematychnoi' modeli roztjagnennja i relaksacii' shkirno-zhyrovyh klaptiv golovy pry i'h pidjomi ta mobilizacii' [Application of a mathematical model of stretching and relaxation of skin-fat flaps of the head during their lifting and mobilization]. *Problemy ekologii' ta medycyny – Problems of Ecology and medicine,* 15, 3-4, 56 [in Ukrainian].
2. Hekmann, Z.M., Linke, J.J., Vinter, V., & Veber, H.P. (2003). Biomehanika pokryvnyh proteziv z oporoju na implantaty [Biomechanics of integumentary prostheses with implant support]. *Novyny stomatologii' – Dental News,* 2, 9-14 [in Ukrainian].
3. Chuyko, A.N., Berezhnaya, E.O., Bocharov, E.V., & Bakhurinskiy, N.Yu. (2001). O roli so-vremennykh vozmozhnostey biomekhanicheskogo analiza v stomatologii [On the role of modern biomechanical analysis capabilities in dentistry]. *Visnyk stomatologii' – Bulletin of Dentistry*, 3, 43-49 [in Russian].
4. Panagiotopoulou, O. (2009). Finite element analysis (FEA): applying an engineering method to functional

morphology in anthropology and human biology. *Ann. Hum. Biol*, 36, 5, 609-623.

5. Stupnyc'kyj, R.M. (2006). Morfometrychna budova gaversovyh kanaliv al'veolja-rnogo vidrostka nyzhn'oi' shhelepy zalezhno vid viku [Morphometric structure of Havers channels of the alveolar process of the lower jaw depending on age]. Ukrai'ns'kyj stomatologichnyj al'manah – *Ukrainian dental Almanac,* 2, 19-21 [in Ukrainian].

6. Chuyko, A.N., & Shinchukovskiy, I.A. (2010). *Biomekhanika v stomatologii [Biomechanics in dentistry]*. Khar'kov: Fort [in Russian].

7. Al-Sukhun, J., Lindqvist, C., & Helendius, M. (2007). Development of a three-dimensional finite element model of a human mandible containing endosseous dental implants II. Variables affecting the predictive behavior of a finite element model of a human mandible. J Biomed Mater Res A., 80 (1), 247-256 doi: 10.1002/jbm.a.30894.

8. Hara, T., Takizawa, M., Sato, T., & Ide, Y. (1998). Mechanical properties of buccal compact bone of the mandibular ramus in human adults and children: relationship of the elastic modulus to the direction of the osteon and the porosity ratio. Bull Tokyo Dent Coll., 39 (1),47-55.

9. Harle, F., Champy, M., & Terry, B. (1999). Atlas of Craniomaxillofacial Osteosynthesis. Miniplates, Mocroplates, and Screws. Stuttgart, New York: Thieme.

10. Mish, C.E., Qu, Z., & Bidez, M.W. (2000). Mechanical properties of trabecular bone in the human mandible: implications for dental implant treatment planning and surgical placement. J Oral Maxiollofac Surg, 58(2), 247-248.

11. Sahin, S., Cehreli, M.C., & Yalcin, E. (2002). The influence of functional forces on the biomechanics of implant-supported prostheses-a review. J. Dent, 30, 271-282.

12. Schwartz-Dabney, C.L., & Dechow, P.C. (2002). Edentulation alters material properties of cortical bone in the human mandible. J Dent Res, 81(9), 613-617.

13. Schonning, A., Oommen, B., Ionescu, I., & Conway, T. (2009). Hexahedral mesh development of free-formed geometry: The human femur exemplified. Computer-Aided Design, 41, 8, 566-572.

14. Yamamoto, K., Matsusue, Y., Murakami, K., Horita, S., Sugiura, T., & Kirita, T. (2011). Maxillofacial fractures in older patients. J Oral Maxillofac Surg, 69 (8), 2204 -2210.

15. Sposib vymirjuvannja shhil'nosti kistkovoi' tkanyny : patent [Method for measuring bone density : patent] : 5839 UA, МПК A 61 B 6/14. № 20040907367, zajavl. 08.09.2004; opubl.15.03.2005.

16. Rho, J.Y., Ashman, R.B., & Turner, C.H. (1993). Young's modulus of trabecular and cortical bone material: ultrasonic and microtensile measurements. J. Biomech, 26, 111-119.

17. Sheng-Hui, L., Ruo-Feng, T., & Jin-Xiang, D. (2007). Anisotropic finite element modeling for patient-specific mandible. Computer Methods and Programs in Biomedicine, 8(3), 197-209.

УДК 616.15-07:616.833.15-009.7:617.51
DOI https://doi.org/10.35220/2078-8916-2023-47-1.18

О.Я. Мокрик,
доктор медичних наук, доцент кафедри хірургічної стоматології та щелепно-лицевої хірургії, Львівський національний медичний університет імені Данила Галицького, вул. Пекарська, 69, м. Львів, Україна, індекс 79010, zahn2008@ukr.net

С.В. Уштан,
кандидат медичних наук, доцент кафедри хірургічної стоматології та щелепно-лицевої хірургії, Львівський національний медичний університет імені Данила Галицького, вул. Пекарська, 69, м. Львів, Україна, індекс 79010, ushtansvitlana@gmail.com

Н.І. Лещишин,
доктор філософії, асистент кафедри хірургічної стоматології та щелепно-лицевої хірургії, Львівський національний медичний університет імені Данила Галицького, вул. Пекарська, 69, м. Львів, Україна, індекс 79010, npaterega@gmail.com

М.Р. Назаревич,
кандидат медичних наук, асистент кафедри хірургічної стоматології та щелепно-лицевої хірургії, Львівський національний медичний університет імені Данила Галицького, вул. Пекарська, 69, м.Львів, Україна, індекс 79010, maxnaz34@gmail.com

ДІАГНОСТИЧНА ІНФОРМАТИВНІСТЬ ДОСЛІДЖЕННЯ НЕЙРОН-СПЕЦИФІЧНОЇ ЕНОЛАЗИ КРОВІ ХІРУРГІЧНИХ ХВОРИХ ПРИ ТРАВМАТИЧНІЙ НЕЙРОПАТІЇ ТРІЙЧАСТОГО НЕРВА

Як свідчать дані фахової літератури, визначення нейрон-специфічної енолази (НСЕ) в ліквoрі та/або сироватці крові дає змогу оцінити ступінь механічного та/або ішемічного пошкодження нейронів. Враховуючи вище зазначене, ми поставили за мету встановити діагностичну інформативність дослідження вмісту НСЕ у крові як маркера ушкодження периферичних гілок трійчастого нерва у хірургічних хворих із поєднаною травмою середньої зони обличчя. У клінічні спостереження було задіяно 50 хворих із поєднаною травмою середньої зони обличчя – легкою черепно-мозковою травмою (ЧМТ) – струсом чи легким забоєм головного мозку й множинними переломами вилицевих кісток та дуг, які супроводжувались травматичною нейропатією другої гілки трійчастого нерва (підочноямкового, виличного) різного ступеня тяжкості. Пацієнти були поділені на дві клінічні групи. Першу клінічну групу склав 31 хворий із струсом головного мозку, серед них у 14 пацієнтів діагностовано легку нейропатію (невропраксію) підочноямкового й виличного нервів, а у 17 – нейропатію цих нервів середнього ступеня тяжкості (аксонотмезис). У другу клінічну групу увійшло 19 хворих із легким забоєм головного мозку. В них були наявні клініко- функціональні ознаки нейропатії гілок верхньощелепного нерва середнього ступеня тяжкості. Ступінь ушкодження нервів та редукцію клініко-функціональної симптоматики нейропатії виявляли інструментально шляхом електроодонтометрії ікла верхньої щелепи та вимірювання електропотенціалів шкіри обличчя на стороні ушкодження виличної кістки, у сироватці крові визначали вміст НСЕ. Дослідження проводили під час госпіталізації хворих, на 7-у та 14-у доби післяопераційного періоду. Встановлено, що визначення НСЕ у крові хірургічних хворих при травматичній нейропатії трійчастого нерва має діагностичну інформативність (діагностичну чутливість та специфічність) при середньому ступені ушкодження, коли надмірно зростає концентрація цього нейронального фермента. Легка черепно-мозкова травма (струс головного мозку) не впливає на ці показники. На тлі клінічної маніфестації легкого забою головного мозку та при його неврологічних ускладненнях (арахноїдиті) зменшується специфічність, діагностична ефективність та прогностична значущість дослідження НСЕ як "чутливого" маркера оцінки характеру ушкодження периферичних гілок трійчастого нерва.

Ключові слова: *нейрон-специфічна енолаза, лабораторна діагностика, трійчастий нерв, травматична нейропатія, легка черепно-мозкова травма, перелом виличної кістки.*

O.Ya. Mokryk,
Doctor of Medical Sciences, Assistant Professor, Department of Oral and Maxillofacial Surgery, Danylo Halytsky Lviv National Medical University, 69 Pekarska street, Lviv, Ukraine, postal code 79010, zahn2008@ukr.net

S.V. Ushtan,
Candidate of Medical Sciences, Assistant Professor, Danylo Halytsky Lviv National Medical University, 69 Pekarska street, Lviv, Ukraine, postal code 79010, ushtansvitlana@gmail.com

N.I. Leshchyshyn,
PhD (Medicine), Assistant of the Department of Oral and Maxillofacial Surgery, Danylo Halytsky Lviv National Medical University, 69 Pekarska street, Lviv, Ukraine, postal code 79010, npaterega@gmail.com

M.R. Nazarevych,
Candidate of Medical Sciences, Assistant of the Department of Oral and Maxillofacial Surgery, Danylo Halytsky Lviv National Medical University, 69 Pekarska street, Lviv, Ukraine, postal code 79010, maxnaz34@gmail.com

© О.Я. Мокрик, С.В. Уштан, Н.І. Лещишин, М.Р. Назаревич, 2023

DIAGNOSTIC INFORMATIVENESS OF THE STUDY OF NEURON-SPECIFIC ENOLASE IN THE BLOOD OF SURGICAL PATIENTS WITH TRAUMATIC NEUROPATHY OF THE TRIGEMINAL NERVE

According to the professional literature, the determination of neuron-specific enolase (NSE) in cerebrospinal fluid and/or blood serum allows the assessment of the degree of mechanical and/or ischemic neuronal damage. Taking into account the above, we aimed to establish the diagnostic informativeness of the study of the content of NSE in the blood as a marker of damage to the peripheral branches of the trigeminal nerve in surgical patients with a combined trauma of the middle face. Clinical observations were carried out on 50 patients with a combined trauma of the middle face – mild traumatic brain injury (TBI) -concussion or a slight contusion of the brain and multiple fractures of the zygomatic bones and arches, which were accompanied by traumatic neuropathy of the second branch of the trigeminal nerve (infraorbital, zygomatic) of varying severity. Patients were divided into two clinical groups. The first clinical group included 31 patients with brain concussion, among them 14 patients were diagnosed with mild neuropathy (neuropraxia) of the infraorbital and zygomatic nerves, and 17 with moderate neuropathy of these nerves (axonotmesis). The second clinical group included 19 patients with mild concussion. They had clinical and functional signs of neuropathy of the branches of the maxillary nerve of medium severity. The degree of nerve damage and the reduction of the clinical and functional symptoms of neuropathy were determined instrumentally by means of electroodontometry of the canines of the mandible and measurement of the electrical potentials of the facial skin on the side of the zygomatic bone damage, and the content of NSE was determined in the blood serum. The study was conducted during hospitalization, on the 7th and 14th days of the postoperative period. It has been established that the determination of NSE in the blood of surgical patients with traumatic neuropathy of the trigeminal nerve has diagnostic informativeness (diagnostic sensitivity and specificity) with an average degree of damage, when the concentration of this neuronal enzyme increases excessively. A mild brain injury (concussion) does not affect on these indicators. On the background of the clinical manifestation of a mild concussion and its neurological complications (arachnoiditis), the specificity, diagnostic efficiency and prognostic significance of the NSE study as a "sensitive" marker for assessing the nature of damage to the peripheral branches of the trigeminal nerve decreases.

Key words*: neuron-specific enolase (NSE), laboratory diagnosis, trigeminal nerve, traumatic neuropathy, mild brain injury, zygomatic fracture.*

Постановка проблеми. Після отримання травм кісток лицевого скелету клінічних, радіологічних, ультрасонографічних та електрофізіологічних методів обстеження, зазвичай, недостатньо для того, щоб об'єктивно встановити характер та ступінь пошкодження периферичних нервів та зробити прогноз щодо можливого відновлення функції уражених структур нервової тканини. Саме тому використання з діагностичною метою нейрон-специфічних білків, як "чутливих" маркерів та прогностичних індикаторів регенераційного потенціалу ушкоджених тканин, викликає значний науковий та практичний інтерес [1]. Один із них – нейрон-специфічна енолаза (НСЕ), ізоформа гліколітичного ензиму енолази, яка каталізує перетворення 2-фосфогліцерату в фосфоенолпіруват у центральних і периферичних нейронах. Якісне і кількісне визначення НСЕ в ліквoрі та/або сироватці крові дає змогу оцінити ступінь механічного та/або ішемічного пошкодження нейронів, а також порушення цілісності гемато-енцефалічного бар'єру [2, 3].

Визначення цього ензиму, як основного біохімічного маркера пошкодження нервової тканини, дає змогу у багатьох випадках ще до появи неврологічної симптоматики оцінити ступінь тяжкості пошкодження [4]. НСЕ є підвищеною при інсульті, травмі нервової системи, доброякісних захворюваннях мозку та є несприятливим прогнозом неврологічного дефіциту. Встановлено достовірне підвищення концентрації НСЕ у плазмі крові пацієнтів із судомним синдромом. Така ж динаміка спостерігається і при черепно-лицевих травмах, епілепсії та субарахноїдальних крововиливах. При захворюваннях нервової системи спостерігається суттєве збільшення вмісту цього ферменту. Він є найбільш раннім маркером ішемічно-гіпоксичного ураження нервової тканини, дозволяє вияснити зворотність змін. Значно підвищений рівень даного ензиму є предиктором несприятливих наслідків: кома III ст., смерть мозку. Доведено існування прямого тісного кореляційного зв'язку між підвищенням концентрації НСЕ в сироватці крові та загибеллю нейронів головного мозку при ішемічному інсульті та розсіяному склерозі [5-8].

Підвищення рівня НСЕ при гострих менінгітах у дітей свідчить про ушкодження речовини головного мозку. Даний фермент визначають як біохімічний маркер вираженості нейронального пошкодження, а також як прогностичний критерій розвитку ускладнень з боку нервової системи [9]. НСЕ вважають раннім маркером нейродегенерації при невритах зорового нерва. Його значне підвищення у слізній рідині спостерігають у гліозно-атрофічній стадії невриту зорового нерва, що свідчить про посилений розпад нервових волокон. Чутливість даної лабораторної методики складає

86 %, тоді як інструментальні методи дослідження сумарно – 74 %, специфічність на 15 % вища, порівняно зі стандартними методами [10].

Дослідження рівня НСЕ у щелепно-лицевих хворих дозволило б оцінити глибину та обєм альтерації черепних нервів, встановити їх тяжкість ушкодження (невротмезис, аксонотмезис, невропраксія [11]) й відповідно верифікувати діагноз, покращило б лабораторний контроль за динамікою патологічного процесу, результатами лікування й реабілітації пацієнтів.

Мета дослідження. Встановити діагностичну інформативність дослідження у крові вмісту НСЕ як маркера ушкодження периферичних гілок трійчастого нерва у хірургічних хворих із поєднаною травмою середньої зони обличчя.

Матеріали і методи дослідження. У клінічні спостереження було задіяно 50 хворих із поєднаною травмою середньої зони обличчя – легкою черепно-мозковою травмою (ЧМТ) – струсом чи легким забоєм головного мозку й множинними переломами виличних кісток та дуг (3–5, 7 класи за класифікацією Ю.Й. Бернадського, 1998 р. [12]), які супроводжувались травматичною нейропатією другої гілки трійчастого нерва (підочноямкового, виличного) різного ступеня тяжкості. Пацієнти були поділені на дві клінічні групи. Першу клінічну групу склав 31 хворий із струсом головного мозку, серед них у 14 пацієнтів діагностовано легку нейропатію (невропраксію) підочноямкового й виличного нервів, а у 17 – нейропатію цих нервів середнього ступеня тяжкості (аксонотмезис). У другу клінічну групу увійшло 19 хворих із легким забоєм головного мозку. В них були наявні клініко – функціональні ознаки нейропатії гілок верхньощелепного нерва середнього ступеня тяжкості.

Клінічні прояви травматичного ушкодження підочноямкового, виличного нервів супроводжувались суб'єктивними симптомами: парестезією, онімінням, поколюванням, ниючим болем, зниженням чи втратою температурної, больової і тактильної чутливостей шкірних покривів середньої зони обличчя, зубів верхньої щелепи й слизової оболонки ясен. Інструментально ступінь ушкодження нервів встановлювали шляхом вимірювання електрозбудливості пульпи за допомогою електроодонтометрії (ЕОД) ікла верхньої щелепи на стороні ушкодження виличної кістки та електропотенціалів (ЕП) шкіри обличчя в проекції підочноямкового чи вилично-лицевого отворів за методикою Сирак С.В. та співавторів [13]. При значеннях показника ЕОД ікол 12-25 мкА і ЕП шкіри обличчя 45-55 мкА діагностували тимчасове порушення провідності нерва (легкий ступінь ушкодження), при ЕОД цих зубів 26-50 мкА і ЕП шкіри 55-80 мкА – середній ступінь ушкодження та при ЕОД 51-100 мкА і ЕП шкіри обличчя 80-150 мкА – повне припинення провідності нервового стовбура (важкий ступінь ушкодження). Для діагностики ЕП шкіри було використано багатофункціональний аппарат «Радиус-01 Интер СМ» (Білорусь), для ЕОД застосовували електроодонтометр «Pulptester DY310» (Тайвань). Визначення рівня НСЕ сироватки крові здійснювали методом імуноферментного аналізу із електрохемілюмінесцентною детекцією. Застосовано аналізатор і тест-систему Cobas 6000, Roche Diagnostics (Швейцарія). Референтне значення НСЕ – до 16,3 нг/мл. Забір венозної крові у хворих для дослідження в ній вмісту НСЕ проводили під час госпіталізації, на 7-у й 14-у доби післяопераційного періоду. Всім хворим після комплексного обстеження нейрохірург призначав стандартне медикаментозне лікування черепно-мозкової травми. Після покращення загального стану хворих проведено операції репозиції та фіксації відламків вилицевих кісток за допомогою титанових мініпластин. У післяопераційному періоді для лікування нейропатії гілок трійчастого нерва пацієнти отримували Нуклео ЦМФ Форте (Іспанія) – 2 мл дом'язово 1 раз на добу, упродовж 4 – 5 діб, далі – по 1 капсулі цього препарату 3 рази на добу. З 7 – 8 доби післяопераційного періоду пацієнти із периферичною нейропатією трійчастого нерва середньої тяжкості отримували Нейрорубін – по 3,0 мл дом'язово, 1 раз на добу, Нейромідин по 1 таблетці (20 мг) 2 рази на добу.

Статистичний аналіз результатів дослідження проводили з використанням t–критерію Стьюдента за допомогою комп'ютерної програми «Statistica 8». Для встановлення вірогідних відмінностей у частоті зміни показників НСЕ, отриманих у групах порівняння, обчислювали критерій узгодженості Пірсона χ^2. Визначення діагностичної чутливості, специфічності, діагностичної ефективності та прогностичної значущості застосованого методу лабораторної діагностики здійснювали за відповідними формулами [14].

Результати та їх обговорення. У хворих із струсом головного мозку та легким ступенем ушкодження підочноямкового та виличного нервів на момент госпіталізації концентрація НСЕ у крові знаходилася біля верхньої межі норми – 16,7 ± 0,8 нг/мл. На тлі струсу головного мозку та ушкодження підочноямкового й виличного нервів

середньої тяжкості виявлено зростання цього біохімічного показника в крові – 18,6 ± 0,9 нг/мл, що було статистично значущим у порівнянні з нормою (p < 0,05). У осіб, у яких було діагностовано легкий забій головного мозку й травматичну нейропатію підочноямкового й виличного нервів середнього ступеня тяжкості, спостерігали виражене зростання у венозній крові вмісту НСЕ – 20,5 ± 1,3 нг/мл (p < 0,01). У хворих із легкою ЧМТ під впливом медикаментозного лікування на 7-му добу післяопераційної реабілітації спостерігалась редукція клінічно виражених симптомів струсу головного мозку, поступово відновлювалась сенсорна функція легко ушкоджених нервів, що підтверджувалось результатами електронейрофункціональних досліджень: ЕОД ікол – 11,5 ± 1,3 мкА (p > 0,05), ЕП шкіри обличчя в проекції підочноямкового й вилично-лицевого отворів – 42,1 ± 1,8 мкА (p > 0,05). Вміст у крові НСЕ становив – 16,4 ± 0,7 нг/мл. Цей показник НСЕ перевищував норму – 18,5 ± 0,9 нг/мл (p < 0,05) лише у хворих із стійкими функціональними проявами нейропатії підочноямкового й виличного нервів середньої тяжкості, зокрема: ОД ікол – 41,6 ± 2,3 мкА і ЕП шкіри в проекції підочноямкового й вилично-лицевого отворів – 65,8 ± 2,7 мкА (p < 0,01). На цьому етапі дослідження в пацієнтів із легким забоєм головного мозку також спостерігалась редукція клінічних симптомів цього захворювання: зменшення інтенсивності та тривалості головного болю, покращувалась функція вегетативної нервової системи, почали зникати вогнищеві неврологічні симптоми (монопарези), патологічні рефлекси – патологічні пірамідні знаки, знижувалась внутрішньочерепна гіпертензія. Однак, вміст НСЕ у крові ще залишався статистично значуще вищим від норми: 19,2 ± 1,4 нг/мл (p < 0,01). На 14-у добу післяопераційного періоду у 10 хворих першої клінічної групи, які мали нейропатію верхньощелепного нерва середнього ступеня тяжкості, відбувалась редукція її клінічних та функціональних проявів: поява тактильної, больової, температурної чутливостей, при ОД ікол – 36,5 ± 2,1 мкА (p < 0,05) і ЕП шкіри в проекції підочноямкового й вилично-лицевого отворів – 45,2 ± 1,8 мкА (p > 0,05). Серед цих хворих у 8 випадках діагностували нормалізацію вмісту у крові НСЕ – 16,8 ± 0,5 нг/мл. Однак, у 2-х пацієнтів, у яких розвинувся посткоммоційний синдром, вміст у крові цього біохімічного маркера деструкції нервової тканини залишався вищим від норми – 17,1 та 17,4 нг/мл. У решти хворих цієї клінічної групи, на тлі нормалізації загального стану організму, повної ліквідації клінічних симптомів струсу головного мозку, ще були наявні клініко – функціональні прояви нейропатії верхньощелепного нерва середньої тяжкості, вміст у крові НСЕ був вищим від норми – 17,5 ± 0,9 нг/мл. Діагностична інформативність визначення НСЕ у сироватці крові хворих першої клінічної групи була наступною: діагностична чутливість мету – 100 %, специфічність – 80 %, діагностична ефективність – 88,2 %, прогностична значущість – 41,2 % (табл. 1).

Таблиця 1

Діагностична інформативність визначення вмісту НСЕ у сироватці крові хворих із травматичною нейропатією периферичних гілок верхньощелепного нерва середнього ступеня тяжкості на тлі струсу головного мозку (n=17)

Динаміка вмісту НСЕ у сироватці крові травматичних хворих на етапі їх післяопераційної реабілітації		Наявні клініко – функціональні прояви нейропатії верхньощелепного нерва середньої тяжкості	Редукція клініко функціональних проявів нейропатії верхньощелепного нерва	Діагностична чутливість (ДЧ), специфічність (С), діагностична ефективність (ДЕ), прогностична значущість (ПЗ)
7-ма доба	Надмірне збільшення концентрації НСЕ	17 випадків	Відсутність випадків	ДЧ = 100 % С – 80 % ДЕ = 88,2 % ПЗ = 41,2 %
	Нормалізація концентрації НСЕ	Відсутність випадків	Відсутність випадків	
14-та доба	Надмірне збільшення концентрації НСЕ	7 випадків	2 випадки	
	Нормалізація концентрації НСЕ	Відсутність випадків	8 випадків	

На 14-у добу післяопераційного періоду за результатами клініко – інструментальних й лабораторних обстежень хворих другої клінічної групи встановлено, що у 9-ти випадках відбувалось поступове відновлення сенсорної функції ушкоджених гілок верхньощелепного нерва: ОД ікол – 37,1 ± 1,9 мкА ($p < 0,05$) і ЕП шкіри в проекції підочноямкового й вилично-лицевого отворів – 45,8 ± 1,6 мкА ($p > 0,05$). На тлі редукції місцевої неврологічної симптоматики у 5-ти пацієнтів цієї групи виявлено нормалізацію вмісту у крові НСЕ – 16,7 ± 0,8 нг/мл, але у 4-х осіб, у яких внаслідок забою головного мозку розвинувся арахноїдит, вміст у крові цього біохімічного маркера деструкції нервової тканини залишався вищим від норми – 18,5 ± 0,9 нг/мл. У 10-ти хворих цієї клінічної групи ще утримувались клініко-функціональні прояви нейропатії верхньощелепного нерва середньої тяжкості, водночас у них зникали клінічні симптоми забою головного мозку, однак концентрація НСЕ у крові була статистично вірогідно вищою від показників норми – 18,1 ± 1,3 нг/мл. У цій клінічній групі діагностична інформативність дослідження НСЕ у сироватці крові була наступна: діагностична чутливість методу – 100 %, специфічність – 56 %, діагностична ефективність – 78,95 %, прогностична значущість – 52,63 % (табл. 2).

При міжгруповому порівнянні, на основі математичного аналізу, результатів дослідження НСЕ у крові хворих із редукцією клініко- функціональних проявів нейропатії верхньощелепного нерва середньої тяжкості нами не виявлено статистично вірогідних відмінностей – $\chi^2 = 2,89$, $p > 0,05$ (табл. 3).

У порівняльних клінічних групах результати математичних обрахунків динаміки вмісту НСЕ

Таблиця 2

Діагностична інформативність визначення вмісту НСЕ у крові хворих із травматичною нейропатією периферичних гілок трійчастого нерва середнього ступеня тяжкості на тлі легкого забою головного мозку (n=19)

Динаміка вмісту НСЕ у крові травматичних хворих на етапі їх післяопераційної реабілітації		Наявні клініко – функціональні прояви нейропатії верхньощелепного нерва середньої тяжкості	Редукція клініко – функціональних проявів нейропатії верхньощелепного нерва	Діагностична чутливість (ДЧ), специфічність (С), діагностична ефективність (ДЕ), прогностична значущість (ПЗ)
7-ма доба	Надмірне збільшення концентрації НСЕ	19 випадків	Відсутність випадків	ДЧ = 100 % С = 56 % ДЕ = 78,95 % ПЗ= 52,63 %
	Нормалізація концентрації НСЕ	Відсутність випадків	Відсутність випадків	
14-та доба	Надмірне збільшення концентрації НСЕ	10 випадків	4 випадки	
	Нормалізація концентрації НСЕ	Відсутність випадків	5 випадків	

Таблиця 3

Визначення міжгрупових відмінностей у показниках НСЕ крові хворих, у яких діагностовано редукцію клініко-функціональних проявів нейропатії верхньощелепного нерва середньої тяжкості

Групи клінічного спостереження	Надмірне збільшення концентрації НСЕ (14 доба)	Нормалізація концентрації НСЕ (14 доба)	Критерій Пірсона χ^2, p
Перша клінічна група (струс головного мозку), n = 10	1 випадок	9 випадків	$\chi^2 = 2,89$ $p > 0,05$
Друга клінічна група (легкий забій головного мозку), n = 9	4 випадки	5 випадків	
Всього	5 випадків (26,3 %)	14 випадків (73,7 %)	

у крові пацієнтів із клініко-функціональною маніфестацією травматичної нейропатії трійчастого нерва середньої тяжкості є подібними – концентрація у крові цього показника нейродегенерації нервових волокон (невротмезису, аксонотмезису) є завжди статистично значуще вищою за референтне значення [10, 15 – 17] й залишається надмірною на тлі редукції клінічних симптомів легкої черепно-мозкової травми. Відтак є високою діагностична чутливість застосованого методу лабораторного дослідження. Однак, не вдається простежити взаємозв'язок між процесом регенерації периферичних нервових гілок та динамікою у крові НСЕ при наявності у хворих сталих клінічних симптомів легкого забою головного мозку, а також при появі неврологічних ускладнень ЧМТ. Концентрація НСЕ у крові буде залишатись вищою від норми, що підтверджується літературними даними [18 – 21]. Наявність такого фону зменшує специфічність та прогностичну значущість діагностики у крові НСЕ як біохімічного маркера тяжкості ушкодження периферичних гілок трійчастого нерва.

Висновки. Дослідження нейрон-специфічної енолази у крові хірургічних хворих при травматичній нейропатії трійчастого нерва має діагностичну інформативність (діагностичну чутливість та специфічність) при його середньому ступені ушкодження, коли надмірно зростає концентрація у крові цього нейронального фермента. Легка черепно-мозкова травма (струс головного мозку) не впливає на ці показники. На тлі клінічної маніфестації легкого забою головного мозку та при його неврологічних ускладненнях (арахноїдиті) зменшується специфічність, діагностична ефективність та прогностична значущість дослідження НСЕ як "чутливого" маркера оцінки характеру ушкодження периферичних гілок трійчастого нерва.

Література

1. Григорьев Е.В., Гришанова Т.Г., Будаев А.В., Дербенева О.А. Нейронспецифические белки – маркеры энцефалопатии при тяжелой сочетанной травме. *Медицина невідкладних станів.* 2010, № 2(27). URL: http://www.mif-ua.com/archive/issue-12820/.

2. Joseph B., Pandit V., Zangbar B. Secondary brain injury in trauma patients: the effects of remote ischemic conditioning // J Trauma Acute Care Surg. 2015. Vol. 78, № 4. P. 698–703.

3. Pandey A., Shrivastava A.K., Saxena K. Neuron Specific Enolase and C–reactive Protein levels in stroke and its subtypes: correlation with degree of disability // Neurochem Res. 2014. Vol. 39, № 8. P. 1426–1432.

4. Ведунова М.В., Терентьева К.А., Щелчкова Н.А. Диагностическое значения определения концентрации нейротрофических факторов и нейронспецифической енолазы в крови новорожденных с нарушениями ЦНС // Современные технологии в медицине. 2015. Т. 7, № 2. С. 25–32.

5. Сорокіна О.Ю., Буряк Т.О. Нейрон-специфічна енолаза як маркер пошкодження нервової тканини у хворих з тяжкою термічною травмою // Біль, знеболення та інтенсивна терапія. 2015. № 4. С. 76–82.

6. Mercier E., Zarychanski R., Archambault P., Lamontagne F. Predictive value of neuron-specific enolase for prognosis in patients with moderate or severe traumatic brain injury: a systematic review and meta-analysis // Can Med Ass J Open. 2016. Vol. 3, № 4. P. 371–382.

7. Gelderblom M., Daehn T., Schattling B. Plasma levels of neuron specific enolase quantify the extent of neuronal injury in murine models of ischemic stroke and multiple sclerosis // Neurobiol dis. 2013. № 59. P. 177–182.

8. Pypa L.V., Svistilnik R.V., Moskovko G.S. Neuron specific enolase as a possible indocator of neuron damage in children with acute meningitis // Запорожский медицинский журнал. 2018. Т. 20, № 3 С. 354–358.

9. Hirokazu H. Production of the neuron-specific enolase in astrocytes, but not in neurons, under the neuronal inflammation. Seikagaku. 2017 Apr.; 89(2): 241-3.

10. Камилов Х.М., Касимова М.С., Хамраева Г.Х. Специфический маркер нейродегенерации при диагностике оптических невритов // Офтальмология. 2015. Т. 12, № 2. С. 25–30.

11. Seddon HJ. A Classification of Nerve Injuries. Br Med J. 1942 Aug 29;2(4260):237-9.

12. Бернадский Ю.И. Травматология и восстановительная хирургия черепночелюстно-лицевой области: Учеб. пособие для студентов мед. вузов, курсантов, врачей фак. (акад.) последиплом. образования врачей, практ. Врачей – хирургов, стоматологов, травматологов / Ю.И. Бернадский, 2003. – 444 с.

13. Сирак С.В. Клинико-анатомическое обоснование лечения и профилактики травм нижнеальвеолярного нерва, вызванных выведением пломбировочного материала в нижнечелюстной канал [дисертація]. Москва: Центр. науч.-исслед. ин-т стомат; 2006. 287 с.

14. Королюк И.П. Медицинская информатика: учебник. 2 изд., перераб. и доп. Самара: Офорт; 2012. 244 с.

15. Погоріла А.В., Ходаківський О.А., Шінкарук-Диковицька М.М. Динаміка активності нейрон-специфічної енолази та титрів білка s100 у сироватці крові хворих на ятрогенно компресійно-токсичне ураження нижнього альвеолярного нерву за різної лікувальної тактики. *Вісник* Вінницького національного медичного університету. 2018; 22 (1): 112 – 119.

16. Назаревич М.Р, Огоновський Р.З, Погранична Х.Р. Удосконалення діагностики та лікування сенсорних порушень середньої зони обличчя у хворих

з ізольованими переломами дна очниці. Клінічна стоматологія. 2018;(3):60-9.

17. Baroni S., Rapisarda A., Gentili V., Burattini B., Moretti G., Sarlo F. CSF neuron-specific enolase as a biomarker of neurovascular conflict severity in drug-resistant trigeminal neuralgia: a prospective study in patients submitted to microvascular decompression. Neurol Sci. 2022 Dec 23. doi: 10.1007/s10072-022-06573-z.

18. Zhong Ch., Lin D., Liu Y., Wu Ch. A retrospective study of the correlation between herpes zoster neuralgia and the serum neuron-specific enolase level in the largest dermatological hospital in Zhejiang province, China. Front Immunol. 2022 Oct 6;13:972536.

19. Thelin E., Jeppsson E., Frostell A., Svensson M., Mondello S., Bellander M., Nelson W.D. Utility of neuron-specific enolase in traumatic brain injury; relations to S100B levels, outcome, and extracranial injury severity. Critical Care. 2016; 20:285.

20. Sun Y., Wang Sh., Gan Sh., Niu X., Yin B., Bai G. et al. Serum Neuron-Specific Enolase Levels Associated with Connectivity Alterations in Anterior Default Mode Network after Mild Traumatic Brain Injury. J Neurotrauma. 2021 Jun 1;38(11):1495-1505.

21. Mercier E., Tardif P-Al., Cameron P. A, Émond M., Moore L., Mitra B., Ouellet M.-Ch. et al. Prognostic value of neuron-specific enolase (NSE) for prediction of post-concussion symptoms following a mild traumatic brain injury: a systematic review. Brain Inj. 2018; 32(1):29-40.

References:

1. Hryhorev E.V., Hryshanova T.H., Budaev A.V., Derbeneva O.A. (2010). Neironspetsyfycheskye belky – markeri entsefalopatyy pry tiazheloi sochetannoi travme [Neuron-specific proteins are markers of encephalopathies in severe combined trauma]. Medytsyna nevidkladnykh staniv – Emergency medicine, 2(27). Retrieved from http://www.mif-ua.com/archive/issue-12820/ [in Russian].

2. Joseph B., Pandit V., Zangbar B. (2015). Secondary brain injury in trauma patients: the effects of remote ischemic conditioning. J Trauma Acute Care Surg., 78, 4, 698–703.

3. Pandey A., Shrivastava A.K., Saxena K. (2014) Neuron Specific Enolase and C–reactive Protein levels in stroke and its subtypes: correlation with degree of disability. Neurochem Res., 39, 8, 1426–1432.

4.Vedunova M.V., Terentieva K.A., Shchelchkova N.A. (2015). Dyahnostycheskoe znachenyia opredelenyia kontsentratsyy neirotrofycheskykh faktorov y neironspetsyfycheskoi enolazi v krovy novorozhdennikh s narushenyiamy TsNS [Determining Concentration of Neurotrophic Factors and Neuron specific Enolase in the blood of Newborns with Central Nervous system Damages as a New Approach in Clinical Diagnostics]. Sovremennie tekhnolohyy v medytsyne – Modern Technologies in Madicine, 7, 2, 25–32 [in Russian].

5. Sorokina O.Iu., Buriak T.O. (2015). Neironspetsyfichna enolaza yak marker poshkodzhennia nervovoi tkanyny u khvorykh z tiazhkoiu termichnoiu travmoiu [Neuronspecific enolase, as a marker of damage to the nervous tissue in the patients with the severe burn injury]. Bil, znebolennia ta intensyvna terapiia – Pain, anaesthesia and intensive care, 4, 76–82 [in Ukrainian].

6. Mercier E., Zarychanski R., Archambault P., Lamontagne F. (2016). Predictive value of neuron-specific enolase for prognosis in patients with moderate or severe traumatic brain injury: a systematic review and meta-analysis. Can Med Ass J Open, 3, 4, 371–382.

7. Gelderblom M., Daehn T., Schattling B. (2013). Plasma levels of neuron specific enolase quantify the extent of neuronal injury in murine models of ischemic stroke and multiple sclerosis. Neurobiol dis, 59, 177–182.

8. Pypa L.V., Svistilnik R.V., Moskovko G.S. (2018). Neuron specific enolase as a possible indocator of neuron damage in children with acute meningitis. Zaporozhye medical journal, 20, 3, 354–358.

9. Hirokazu H. (2017). Production of the neuron-specific enolase in astrocytes, but not in neurons, under the neuronal inflammation. Seikagaku, 89(2), 241-3.

10. Kamilov K.M., Kasymova M.S., Khamraeva G.K. (2015). Spetsyfycheskyi marker neirodeheneratsyy pry dyahnostyke optycheskykh nevrytov [Specific marker of neurodogoneration in optic neuritis in diagnosing]. Oftalmolohyia – Ophthalmology in Russia, 12, 2, 25–30 [in Russian].

11. Seddon HJ. (1942). A Classification of Nerve Injuries. Br Med J. 29; 2(4260), 237-239.

12. Bernadskyi Yu.Y. (2003) Travmatolohyia y vosstanovytelnaia khyrurhyia cherepnocheliustno-lytsevoi oblasty: Ucheb. posobye dlia studentov med. vuzov, kursantov, vrachei fak. (akad.) posledyplom. obrazovanyia vrachei, prakt. vrachei – khyrurhov, stomatolohov, travmatolohov [Traumatology and reconstructive surgery of the cranio-maxillofacial region]. Moskov: Meditsinskaya literature [in Russian].

13. Syrak S.V. (2006) Klynyko-anatomycheskoe obosnovanye lechenyia y profylaktyky travm nyzhnealveoliarnoho nerva, vizvannikh vivedenyem plombyrovochnoho materyala v nyzhnecheliustnoi kanal [Clinical and anatomical rationale for the treatment and prevention of injuries of the lower alveolar nerve caused by the removal of filling material into the mandibular canal]. *Extended abstract of Doctor's thesis.* Moskva: Tsentr. nauch.-yssled. yn-t stomat. [in Russian].

14. Koroliuk Y.P. (2012). Medytsynskaia ynformatyka: uchebnyk. 2 yzd., pererab. y dop. [Medical Informatics]. Samara: Ofort [in Russian].

15. Pohorila A.V., Khodakivskyi O.A., Shinkaruk-Dykovytska M.M. (2018). Dynamika aktyvnosti neironspetsyfichnoi enolazy ta tytriv bilka s100 u syrovattsi krovi khvorykh na yatrohenno kompresiino-toksychne urazhennia nyzhnoho alveoliarnoho nervu za riznoi

likuvalnoi taktyky [Dynamic of activity of neuron-specific enclave and titres of protein S100 in blood serum of patients with iatrogenic-compression-toxic lesion of the lower alveolar nerve for different therapeutic tactics]. Visnyk Vinnytskoho natsionalnoho medychnoho universytetu – Reports ofVinnytsia National Medical University, 22(1), 112 – 119.

16. Nazarevych M.R, Ohonovskyi R.Z, Pohranychna Kh.R. (2018). Udoskonalennia diahnostyky ta likuvannia sensornykh porushen serednoi zony oblychchia u khvorykh z izolovanymy perelomamy dna ochnytsi [Improvement of diagnosis and treatment of the middle face zone sensory disorders in patients with izolated orbital bottom fractures]. Klinichna stomatolohiia – Clinical dentistry, 3, 60-69 [in Ukrainian].

17. Baroni S., Rapisarda A., Gentili V., Burattini B., Moretti G., Sarlo F. (2022). CSF neuron-specific enolase as a biomarker of neurovascular conflict severity in drug-resistant trigeminal neuralgia: a prospective study in patients submitted to microvascular decompression. Neurol Sci. doi: 10.1007/s10072-022-06573-z.

18. Zhong Ch., Lin D., Liu Y., Wu Ch. (2022). A retrospective study of the correlation between herpes zoster neuralgia and the serum neuron-specific enolase level in the largest dermatological hospital in Zhejiang province, China. Front Immunol., 6, 13, 972536.

19. Thelin E., Jeppsson E., Frostell A., Svensson M., Mondello S., Bellander M., et al. (2016). Utility of neuron-specific enolase in traumatic brain injury; relations to S100B levels, outcome, and extracranial injury severity. Critical Care, 20, 285.

20. Sun Y., Wang Sh., Gan Sh., Niu X., Yin B., Bai G. et al. (2021). Serum Neuron-Specific Enolase Levels Associated with Connectivity Alterations in Anterior Default Mode Network after Mild Traumatic Brain Injury. J Neurotrauma, 38(11), 1495-1505.

21. Mercier E., Tardif P-Al., Cameron P. A, Émond M., Moore L., Mitra B., et al. (2021). Prognostic value of neuron-specific enolase (NSE) for prediction of post-concussion symptoms following a mild traumatic brain injury: a systematic review. Brain Inj., 32(1), 29-40.

УДК 166-06-084+616.216.1
DOI https://doi.org/10.35220/2078-8916-2023-47-1.19

O.V. Yurystovskyi,
Assistant at the Department of Surgical Stomatology, Implantology and Periodontology, Dnipro State Medical University, 9 Volodymyr Vernadsky street, Dnipro, Ukraine, postal code 49044

O.O. Hudarian,
Intern at the Medical Center, Dnipro State Medical University, 9 Volodymyr Vernadsky street, Dnipro, Ukraine, postal code 49044

DEVELOPMENT OF THE DIAGNOSTIC AND PREVENTION ALGORITHM OF COMPLICATED SUBANTRAL PLASTIC SURGERY

The aim of the study. *Development of an algorithm for clinical and radiological examination of patients with atrophy of the alveolar process of the upper jaw when using dental implants and the need for subantral plastic surgery.* ***Materials and methods of research.*** *The work was performed at the Department of Maxillofacial Surgery, implantology and Periodontology of Dnipro State Medical University. CT scans of 72 patients of the State Medical University Medical Center were analyzed. The patients ranged in age from 48 to 69 years, including 39 men and 33 women. The role of anatomical factors diagnosed by Cone-Beam computed tomography in the development of perforation of the maxillary sinus mucosa during subantral plastic surgery is determined. The role of the type of pneumatization of the maxillary sinus in residents of the Dnipropetrovsk region was determined, and the relationship between intraoperative complications and the frequency of postoperative sinusitis was established. It was found that in 67 % of cases of sinusitis, pathologies of the structures of the nasal cavity and the bone marrow complex were detected. In addition, it was found that a violation of the structure of the anatomical structures of the nasal cavity and the ostiomeatal complex of the corresponding operating side can cause obstruction of the natural sinus mouth in the postoperative period and lead to a violation of mucociliary clearance. When comparing cone-beam computed tomography data with surgical protocols and postoperative observations, the association between anatomical risk factors and intra-and postoperative complications was determined.* **Conclusions.** *According to the retrospective analysis of the archival material of the Department of Oral Surgery, Implantology and Periodontology of the Dnipro State Medical University over 3 years, the frequency of complications of subantral plastic surgery using the lateral window technique is influenced by the presence of pathologies of the structures of the nasal cavity and the ostiomeatal complex, as well as the peculiarities of the structure of the maxillary sinus itself – the angle between and, to a lesser extent, the thickness of the mucosa lining of the sinus. It was established that the frequency of perforation of the mucous membrane was 31.9 %, while it occurred in 50 % of cases in patients with a thin mucous membrane and an angle of less than 60 degrees. In the group of patients who had a thick mucous membrane and the angle between the walls in the treated area was more than 60 degrees, perforation of the mucous membrane did not occur. At the same time, comparing different combinations of these factors, it was found that a larger angle value reduces the probability of perforation by 3 times with an equally thin sinus mucosa. It was established that in 67 % of cases of sinusitis, pathologies of the structures of the nasal cavity and osteomeatal complex were detected. Comprehensive preoperative diagnosis of a group of patients who are scheduled to undergo subantral plastic surgery should include an oral cavity examination by a dentist-surgeon, cone-beam computed tomography, examination and consultation by an otorhinolaryngologist.*
Key words: *maxillary sinus, computer tomography.*

О. В. Юристовський,
асистент кафедри хірургічної стоматології імплантології та пародонтології, Дніпровський державний медичний університет вул. Володимира Вернадського, 9, Дніпро, Україна, індекс 49044

О. О. Гударьян,
лікар–інтерн медичного центру, Дніпровський державний медичний університет вул. Володимира Вернадського, 9, Дніпро, Україна, індекс 49044

РОЗРОБКА ДІАГНОСТИЧНОГО АЛГОРИТМУ ПРОФІЛАКТИКИ УСКЛАДНЕНЬ ОПЕРАЦІЇ СУБАНТРАЛЬНОЇ ПЛАСТИКИ

Мета дослідження. *Розробка алгоритму клініко-рентгенологічного обстеження пацієнтів з атрофією альвеолярного відростка верхньої щелепи при використанні зубних імплантатів і необхідністю субантральной пластичної операції.* ***Матеріали та методи дослідження***. *Робота була виконана на кафедрі щелепно-лицевої хірургії, імплантології та пародонтології Дніпровського державного медичного університету. Були проаналізовані комп'ютерні томограми 72 пацієнтів медичного центру державного медичного університету. Вік пацієнтів варіювався від 48 до 69 років, серед них було 39 чоловіків і 33 жінки. Визначено роль анатомічних факторів, діагностованих за допомогою конусно-променевої комп'ютерної томографії, у розвитку перфорації слизової оболонки верхньощелепної пазухи при субантральній пластиці. Визначено роль типу пневматизації верхньощелепної пазухи у жителів Дніпропетровської області, а також встановлено зв'язок між інтраопераційними ускладненнями і частотою післяопераційних синуситів. Встановлено, що в 67 % випадків синуситу були виявлені патології структур порожнини носа і кістково-мозкового комплексу. Крім того, було встановлено, що порушення будови анатомічних структур порожнини носа і остіомеатального комплексу відповідної операційної сторони може в післяопераційному періоді викликати непрохідність природного гирла пазухи і привести до*

© O.V. Yurystovskyi, O.O. Hudarian, 2023

порушення мукоциліарного кліренсу. При порівнянні даних конусно-променевої комп'ютерної томографії з протоколами операцій і післяопераційними спостереженнями було визначено зв'язок між анатомічними факторами ризику і виниклими інтра- і післяопераційними ускладненнями. ***Висновки****. Згідно з ретроспективним аналізом архівних матеріалів кафедри щелепно-лицевої хірургії, імплантології та пародонтології Дніпровського державного медичного університету за 3 роки, на частоту ускладнень субантральної пластики з використанням техніки бічного вікна впливає наявність патологій структур порожнини носа та інших органів. остіомеатальний комплекс, а також особливості будови самої верхньощелепної пазухи – кут між ними і, в меншій мірі, товщина слизової оболонки, що вистилає пазуху. Було встановлено, що частота перфорації слизової оболонки склала 31,9 %, при цьому це відбувалося в 50 % випадків у пацієнтів з тонкою слизовою оболонкою і кутом менше 60 градусів. У групі пацієнтів, у яких була товста слизова оболонка і кут між стінками в обробленій ділянці становив більше 60 градусів, перфорації слизової оболонки не відбулося. У той же час, порівнюючи різні комбінації цих факторів, було встановлено, що більше значення кута знижує ймовірність перфорації в 3 рази при однаково тонкій слизовій оболонці пазухи. Встановлено, що в 67 % випадків синуситу були виявлені патології структур порожнини носа і кістково-мозкового комплексу. Комплексна передопераційна Діагностика групи пацієнтів, яким планується субантральна пластична операція, повинна включати огляд порожнини рота стоматологом-хірургом, конусно-променеву комп'ютерну томографію, огляд і консультацію оториноларинголога.*

Ключові слова*. верхньощелепна пазуха, комп'ютерна томографія.*

Orthopedic structures based on dental implants are the gold standard in cosmetic and functional rehabilitation of patients with dentition defects. Important conditions for a successful dental implant surgery are: healthy oral cavity, absence of severe and decompensated somatic diseases, sufficient amount of bone tissue for implant installation. Loss of teeth due to trauma or removal, periodontal disease, systemic and local osteoporosis lead to a decrease in bone volume. In addition, most often, in the distal parts of the upper jaw, there is an anatomical feature, namely pronounced pneumatization of the maxillary sinus, which also affects the amount of bone tissue. In this regard, in many patients dental implantation becomes impossible without additional osteoplastic surgery performed in the distal part of the upper jaw-subantral plastic surgery [1, 2]. However, in a number of cases, after this reconstructive intervention, inflammatory complications develop, the main reasons of which are insufficient diagnosis of the pathology of the maxillary sinus and the structures of the ostiomeatal complex at the preoperative stage, as well as the collection of anamnesis in general [1, 2, 3].

It is possible to evaluate the state of the upper respiratory tract organs and the height of the residual alveolar process of the upper jaw thanks to cone-beam computer tomography. In addition, on the basis of CBCT data, it is possible to estimate the thickness of the mucous membrane, the presence of bone partitions, which can affect the frequency of perforation of Schneider's membrane during subantral plastic surgery, which is the most frequent complication of the operation [4, 5].

Intraoperative perforation of the mucous membrane of the maxillary sinus can lead to the migration of particles of osteoplastic material, as well as the development of an inflammatory process in the postoperative period. The existing inflammatory process of the mucous membrane also increases the risk of developing purulent-inflammatory complications [6, 7, 8, 9, 10]. It has been established that morphological changes in inflammation of the mucous membrane of the maxillary sinus are of a chronic nature. Pathomorphological studies of changes in the mucous membrane of the sinus during post-traumatic processes demonstrate the development of alterative-exudative inflammatory phenomena with the formation of edema up to 7 days after the injury and the possibility of developing chronical forms of sinusitis with metaplasia of the ciliated epithelium in 4 weeks [4, 5, 6, 8, 11, 12, 13].

In order to prevent intra- and postoperative complications, it is necessary to diagnose the condition of the structures of the nasal cavity and ostiomeatal complex, as well as the risk factors of complications from the maxillary sinus itself before performing subantral plastic surgery. An important factor in determining these parameters is the cooperation of the dentist-surgeon and otorhinolaryngologist [9, 10, 11, 14, 15, 16, 17, 18].

The aim of the study.

Development of an algorithm for clinical and radiological examination of patients with atrophy of the alveolar process of the upper jaw when using dental implants and the need for subantral plastic surgery.

study tasks:

1. To estimate the frequency of development of complications in patients after subantral plastic surgery using the lateral window method, depending on the condition and anatomic-topographic features of the nasal cavity and maxillary sinuses, based on the data of a retrospective analysis of archival material of the Department of Oral Surgery, Implantology and Periodontology of the Dnipro State Medical University for 3 years.

2. To determine the anatomical risk factors of complications in patients who, according to the indications, are scheduled for subantral plastic surgery, by conducting complex diagnostics.

3. To assess the frequency of intraoperative complications in patients during subantral plastic surgery.

Research materials and methods.

The work was performed at the Department of Oral Surgery, Implantology and Periodontology of the Dnipro State Medical University.

CT scans of 72 patients of the Medical Center of the State Medical University were analyzed. The age of the patients ranged from 48 to 69 years, among them there were 39 men and 33 women. In the work, we did not separate the groups depending on the presence or absence of dental and ENT pathology, as this was not part of the research objectives.

All CT studies were performed on a Planmeca Promax 3D cone beam computer tomography (Finland) with an 85 kV 5-7 mA X-ray emitter.

The analysis of the study data included the preoperative evaluation of the thickness of the mucous membrane and the angle between the anterolateral and medial walls of the maxillary sinus. The mucosa was considered thin if the examination did not allow visualization of the mucosa due to a minimum step width of 0.5 mm (Fig. 1).

The angle formed by the anterior-lateral and medial walls was considered small, with a value of less than 60 degrees, which corresponded to the average parameter in the medial sections of the sinus and the projection of the premolars of the upper jaw (Fig. 2).

According to these criteria, 4 different combinations of anatomical risk factors were formed: group 1 – angle greater than 60 degrees, mucous membrane thick, group 2 – angle greater than 60 degrees, mucous membrane thin, group 3 – angle less than 60 degrees, mucous membrane thick, and group 4 – The angle is less than 60 degrees and the mucous membrane is thin.

To determine bone mineral density (BMD) in Hounsfield units (HU), the attenuation coefficient of X-ray radiation (absorption coefficient) that passed through the object was measured.

More denser the tissue, more the X-ray beam is absorbed and attenuated, and the higher the attenuation coefficient and BMD value. Bone absorbs X-rays more strongly than other tissues and has the highest coefficient [6].

Air practically does not absorb and has the lowest absorption coefficient. The absorption coefficient of water is assumed to be 0. At the same time, the higher tissue absorption coefficient, more strongly it absorbs radiation, the fewer photons of radiation reach the tomograph detector, and the whiter it looks on the computer screen: bone is the whitest, air is the blackest. Thus, the distinction between normal and pathological formations on a computer tomography is made according to the gradations of the transition from black to white color (gradations of gray color). The evaluation of BMD of the jaws was carried out

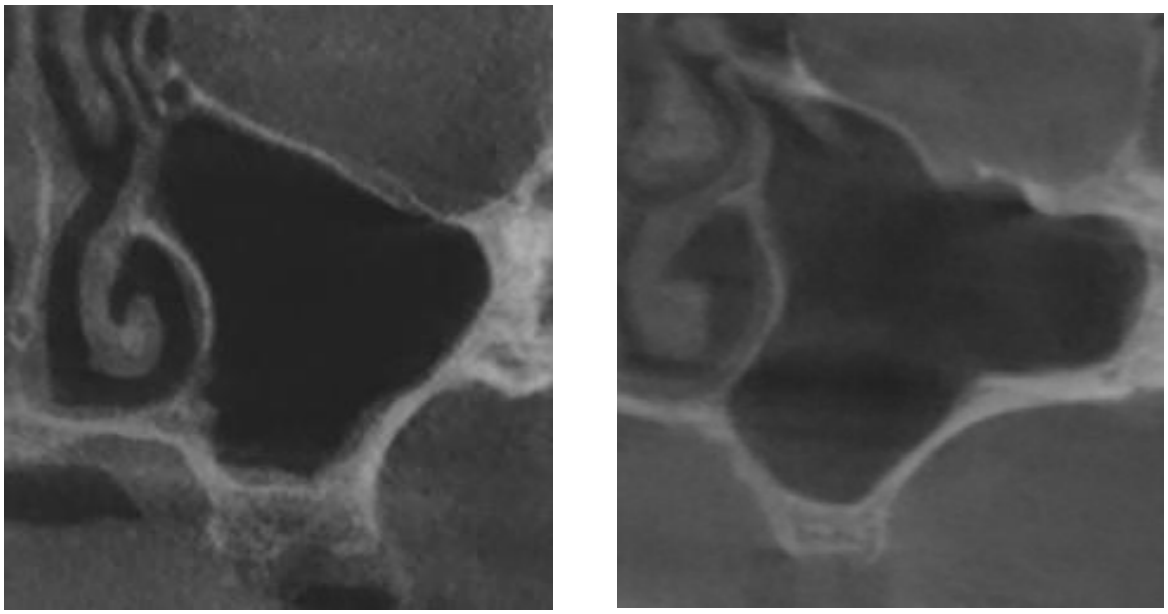

a b

Fig. 1. Thick (A) and thin (B) biotypes of the mucous membrane of the sinus

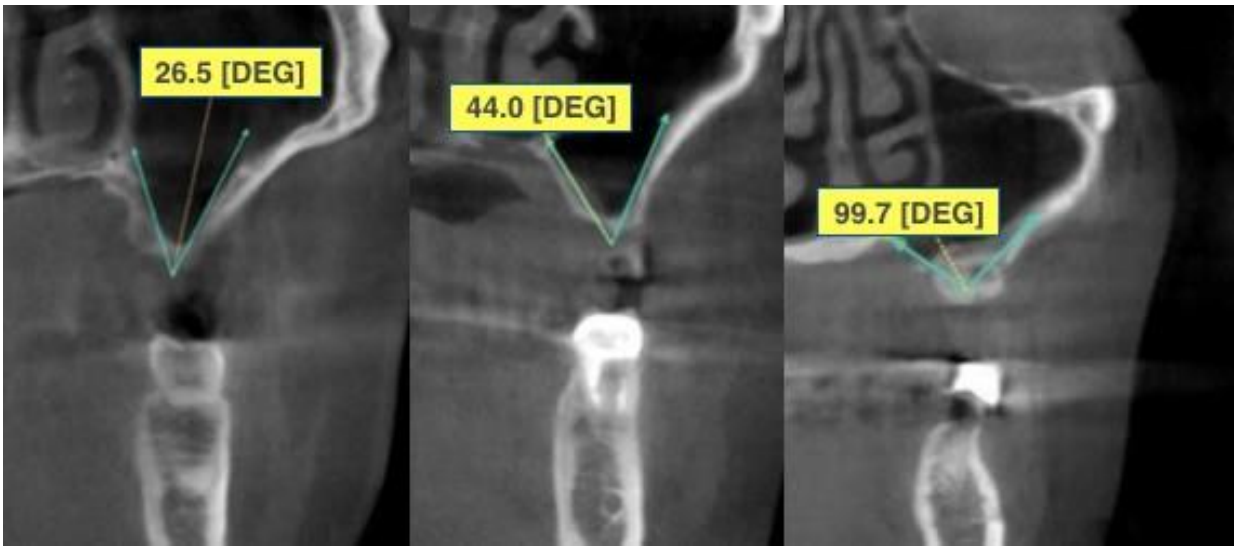

Fig. 2. Different values of the angle between the anterolateral and medial walls of the maxillary sinus

according to the classifications of U. Lekholm and G. Zarb (1985), as well as according to S.

Mish (1990). Bone density greater than 850 HU was considered as intact dense bone; values from 350 to 850 HU as relatively intact, loose bone; less than 350 HU – local osteoporosis [6]. In order to obtain BMD after CT scan of the LN and its image on the monitor screen, the tool of the "bone density measurement" panel was activated with a mouse button [6].

According to the generally accepted classification, the degree of pneumatization of the maxillary sinus: if the level of its floor was below the level of the floor of the nasal cavity, the pneumatic (hyperpneumatization) type was established, if the floor level was above the level of the floor of the nasal cavity, it was apneumatic (hypopneumatization). In cases where the level of the floor of the maxillary sinus coincided with the level of the floor of the nasal cavity, the degree of pneumatization was considered moderate [9].

When calculating the volume of the maxillary sinus, a ruler from a set of tools in the Planmeca Promax 3D software package was used.

They tried to reduce the shape of the maxillary sinus to simple three-dimensional figures (cube, pyramid, prism, etc.) that fit into it with the maximum number of contact points, and found their volume by calculating according to classical geometric formulas. In the presence of additional nooks and crannies and a complex shape, division was carried out into several simplified geometric shapes and the sum of the volumes of all components was calculated.

Statistical processing was performed using software packages

Microsoft Excel 2003 and the licensed program STATISTIKA (version 6.1; Statsoft Inc., USA) (License No. AGAR 909E415822FA).

Research results. In the period from 2018 to 2021, 72 patients underwent surgical treatment for vertical atrophy of the bone tissue of the alveolar process of the distal parts of the upper jaw for the purpose of installing dental implants and subsequent prosthetics.

The study of preoperative computer tomograms revealed that 26 patients (36.1 %) had structural abnormalities of the nasal cavity and ostiomeatal complex on the side corresponding to the surgical intervention (table 1).

In addition, the parameters of anatomical risk factors for the development of perforation of the sinus mucosa were determined – the thickness of the mucous membrane in the area of the alveolar bay and the angle between the anterolateral and medial walls of the sinus. Thick mucous membrane was found in 34 (47.2 %), thin – 38 (52.8 %). The value of the angle over 60 degrees was detected in 21 patients (29.2 %), less than 60 degrees in 51 (70.8 %). 4 combinations of these anatomical factors were formed: group 1 – angle greater than 60 degrees, mucous membrane thick, group 2 – angle greater than 60 degrees, mucous membrane thin, group 3 – angle less than 60 degrees, mucous membrane thick and group 4 – angle less than degrees and the mucous membrane is thin. The total number of perforations was 23 (31.9 %). Distribution of patients and comparison of combination data with intraoperative mucosal perforations are presented in Table 2.

Comparison of different groups of combinations of anatomical factors shows that in the second group,

perforation occurred 3 times less often than in the 4th group, which suggests that with a thin biotype of the mucous membrane of the maxillary sinus, but a large value of the angle, the probability of perforation is less. When comparing groups 3 and 4, when the angle in patients was less than 60 degrees, but with different biotypes of the mucous membrane, the frequency of perforation with a smaller thickness increased only 1.6 times. Comparing the data of the group, we can come to the disappointing conclusion that the angle between the anterolateral and medial walls of the sinus plays a greater role in the occurrence of perforation.

In the postoperative period, the phenomena of maxillary sinusitis were observed in 6 patients (8.3% of the total number of patients), 4 of them had pathology of the anatomical structures of the nasal cavity (67 % of the total number of postoperative sinusitis).When comparing the frequency of inflammatory complications with perforation of the mucous membrane, it was found that intraoperative damage to the mucous membrane occurred in all cases of sinusitis (26.1 % of the total number of perforations) (Fig. 3)

An injury inflicted by a dentist-surgeon, in the conditions described earlier, can aggravate the situation even more. The formation of a lateral window on the anterolateral wall of the maxillary sinus can lead to metaplasia of the epithelium with the appearance of chronic sinusitis, in addition, the separation

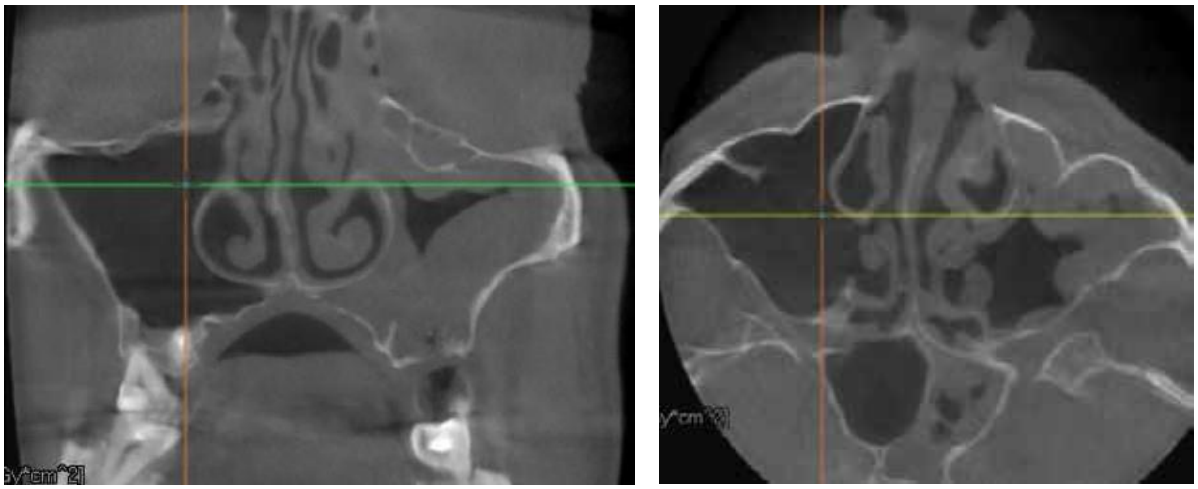

Fig. 3. CT of a patient with radiological signs of left-sided maxillary sinusitis and oroantral communication

Table 1

Pathologies of the anatomical structures of the nasal cavity and paranasal sinuses, revealed in a retrospective group of patients by computer tomography (n=72)

The name of the pathology	Absolute value	%
Curvature of the nasal septum	22	30,6 %
Pathology of the middle nasal concha (concha bullosa)	12	16,7 %
Hypertrophy of the hook-shaped process	8	11,1 %
Hypertrophy of the lattice – that bubble	7	9,7 %
Haller cells	4	5 %
Thickening of the mucous membrane over 5 mm	15	20,8 %

Table 2

The frequency of perforation of the mucous membrane of the maxillary sinus with various combinations of anatomical factors of its development (n=72)

	Number of patients (percentage of the total number of patients)	Number of perforations (percentage of the number of patients in the group)
1 group	9 (12,5%)	0 (0%)
2 group	12 (16,7%)	2 (16,7%)
3 group	25 (34,7%)	8 (32%)
4 group	26 (36,1%)	13 (50%)

of the mucous membrane during the operation stops the work of the cilia of the ciliary epithelium for an indefinite period. In the case of perforation of the mucous membrane, due to the possibility of microbial contamination with microflora of the oral cavity and migration of particles of bone-plastic material, the frequency of occurrence of inflammatory complications increases.

In addition, the influence of the thickness of the mucous membrane of the maxillary sinus and the angle between the anterior-lateral and medial walls on the frequency of perforation was studied. Four combinations of different variations of these anatomical risks were determined. The analysis of retrospective data showed that the greatest influence on the frequency of the development of this complication is exerted by the size of the angle – in the case of its small values (less than 60 degrees in the conducted study), perforations of the mucous membrane occurred 3 times more often than with a similar thickness of the mucous membrane, but a larger value angle At the same time, postoperative sinusitis occurred in 26.1 % of cases of this complication.

As a result of processing the data obtained in the study, the following algorithm for diagnosing risk factors and preventing the development of intra- and postoperative complications of subantral plastic surgery by the lateral window technique is proposed. A graphic image of the algorithm is presented in Figure 4.

Conclusions. 1. According to the retrospective analysis of the archival material of the Department of Oral Surgery, Implantology and Periodontology of the Dnipro State Medical University over 3 years, the frequency of complications of subantral plastic surgery using the lateral window technique is influenced by the presence of pathologies of the structures of the nasal cavity and the ostiomeatal complex, as well as the peculiarities of the structure of the maxillary sinus itself – the angle between and, to a lesser extent, the thickness of the mucosa lining of the sinus.

2. It was established that the frequency of perforation of the mucous membrane was 31.9 %, while it occurred in 50 % of cases in patients with a thin mucous membrane and an angle of less than 60 degrees. In the group of patients who had a thick mucous membrane and the angle between the walls in the treated area was more than 60 degrees, perforation of the mucous membrane did not occur. At the same time, comparing different combinations of these factors, it was found that a larger angle value reduces the probability of perforation by 3 times with an equally thin sinus mucosa.

3. It was established that in 67 % of cases of sinusitis, pathologies of the structures of the nasal cavity and osteomeatal complex were detected.

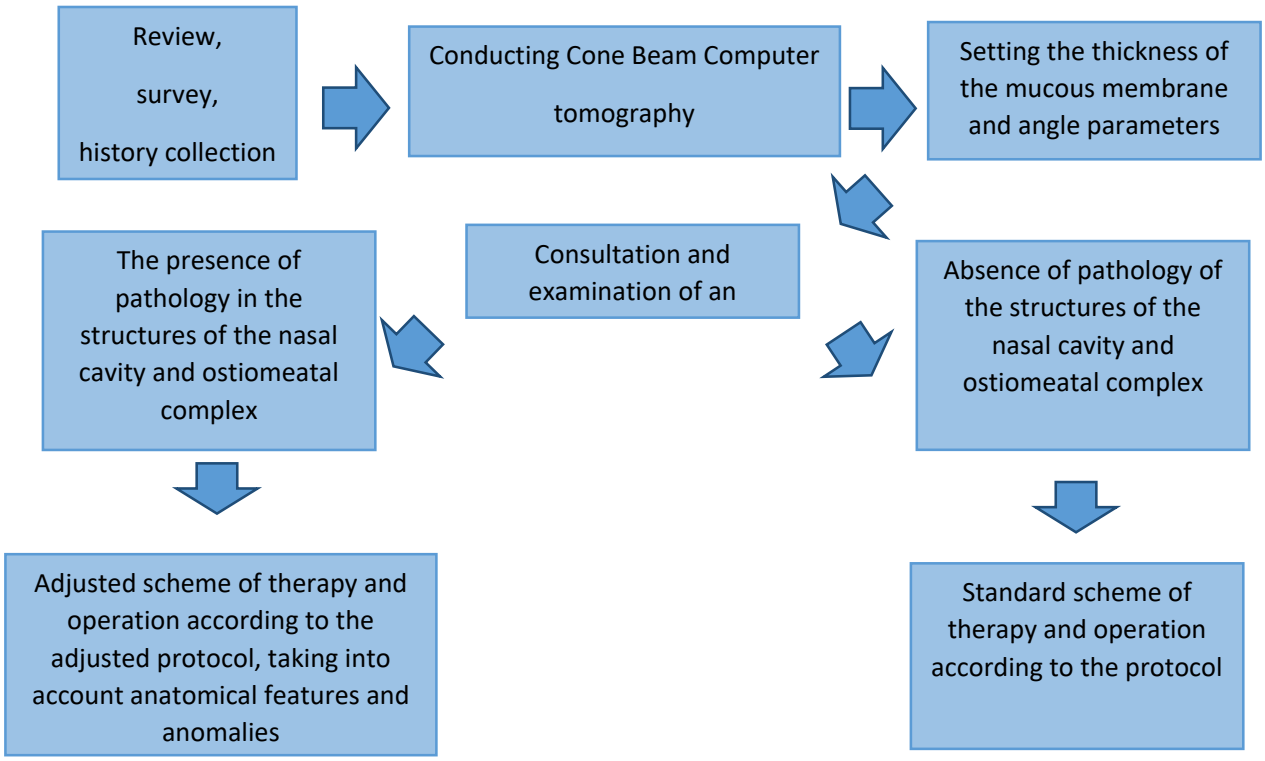

Fig. 4. Algorithm for diagnosis of risk factors and prevention of complications of subantral plastic surgery

4. Comprehensive preoperative diagnosis of a group of patients who are scheduled to undergo subantral plastic surgery should include an oral cavity examination by a dentist-surgeon, cone-beam computed tomography, examination and consultation by an otorhinolaryngologist.

Література

1. Fadda G. L., Rosso S., Aversa S., Petrelli A., Ondolo C., Succo G. Multiparametric statistical correlations between paranasal sinus anatomic variations and chronic rhinosinusitis. *Acta otorhinolaryngolica italica*. 2012. Vol.32. P.244-251.

2. Pignataro L., Mantovanil M., Torretta S., Felisati G., Sambataro G. ENT assessment in the integrated management of candidate for (maxillary) sinus lift. *Acta otorhinolaryngologica italica.* 2008. Vol.28. P.110-119.

3. Torretta S., Mantovani M., Testori T., Cappadona M., Pignataro L. Importance of ENT assessment in stratifying candidates for sinus floor elevation: a prospective clinical study. *Clin. Oral Implants Res*. 2013. Vol.24. P.57-62.

4. Rapani M., Rapani C., Ricci L. Schneider membrane thickness classification evaluated by cone-beam computed tomography and its importance in the predictability of perforation. Retrospective analysis of 200 patients. *Br. J. Oral Maxillofac. Surg.* 2016. Vol.54 (10). P.1106-1110.

5. Атлас анатомії людини / 7-е видання / Фрэнк Г. Неттер; наукові редактори перекладу Л.Р. Матешук-Вацеба, І.Є. Герасимюк, В.В. Кривецький, О.Г. Попадинец. Київ: «Медицина», 2020. 736 с.

6. Wehrbein H., Diedrich P. The initial morphological state in basally pneumatized maxillary sinus – a radiological-histological study in man. *Fortschr. Kieferorthop*. 1992. Vol.53. P.254-262.

7. Scorecci G. M., Mich C. E., Benner K. U. Implants and restorative dentistry. Martin Dunitz. – London, 2001. 468 p.

8. Watzek G. Oral Implants – Quo Vadis*? Int. J. Oral Maxillofac. Implants.* 2006. Vol.21, № 6. P.831-832.

9. Cawood J. I., Howell R. A. A classification of the edentulous jaws. *Int. J. Oral Maxillofac. Surg.* 1988. Vol.17, № 4. P.232-236.

10. Misch C, Judy K. Classification of partially edentulous arches for implant dentistry. *Int. J. Oral Maxillofac. Implantol*.1987. Vol.4 P.7-12.

11. Park J. B. Use of Cell-Based Approaches in Maxillary Sinus Augmentation Procedures. *J. Craniofac. Surg*. 2010. Vol.21, № 2. P.557-560.

12. Van den Bergh J. P., Bruggenkate C. M., Disch F. J., Tuinzing D. B. Anatomical aspects of sinus floor elevations. *Clin. Oral Implants Res*. 2000. № 11(3). P. 256-65 doi: 10.1034/j.1600-0501.2000.011003256.x

13. Гулюк А. Г. Дифференциальная диагностика и лечение ятрогенних гайморитов стоматогенного происхождени, монография. Ереван: ВМВ Принт, 2014. 256 с.

14. Timmenga N. M., Raghoebar G. M., Weissenbruch R., Vissink A. Maxillary sinusitis after augmentation of the maxillary sinus floor: a report of 2 cases. *J. Oral Maxillofac. Surg.* 2001. Vol.59. P.200-204 doi: 10.1053/joms.2001.20494.

15. Гулюк А.Г., Варжапетян С.Д., Григор'єва О.А., Фурик А.А. Морфологические изменения слизистой оболочки верхнечелюстной пазухи при различных формах хронического одонтогенного гайморита. Часть I *Современная стоматология*. 2013. № 4. С. 131-136.

16. Scarano A., Pecora G., Piattelli M., Piattelli A. Osseointegration in a sinus augmented with bovine porous bone mineral: Histological results in an implant retrieved 4 years after insertion. A case report. *J. Periodontal*. 2004. Vol.75. P.1161-1166 doi: 10.1902/jop.2004.75.8.1161.

17. Liu X., Zhang G., Xu G. Anatomic variations of the ostiomeatal complex and their correlation with chronic sinusitis: CT evaluation. *Zhonghua Er Bi Yan Hou Ke Za Zhi*. 1999. Vol.34, № 3. P.143-146.

18. Danese M., Duvoisin B., Agrifoglio A., Cherpillod J., Krayenbuhl M. Influence of naso-sinusal anatomic variants on recurrent, persistent or chronic sinusitis. X-ray computed tomographic evaluation in 112 patients. Radiol. 1997. Vol.78, № 9. P.651-657.

References

1. Fadda, G. L., Rosso, S., Aversa, S., Petrelli, A., Ondolo, C., & Succo, G. (2012). Multiparametric statistical correlations between paranasal sinus anatomic variations and chronic rhinosinusitis. Acta otorhinolaryngolica italica, 32, 244-251.

2. Pignataro, L., Mantovanil, M., Torretta, S., Felisati, G., & Sambataro, G. (2008). ENT assessment in the integrated management of candidate for (maxillary) sinus lift. Acta otorhinolaryngologica italic, 28, 110-119.

3. Torretta, S., Mantovani, M., Testori, T., Cappadona, M., & Pignataro, L. (2013). Importance of ENT assessment in stratifying candidates for sinus floor elevation: a prospective clinical study. Clin. Oral Implants Res, 24, 57-62.

4. Rapani, M., Rapani, C., & Ricci, L. (2016). Schneider membrane thickness classification evaluated by cone-beam computed tomography and its importance in the predictability of perforation. Retrospective analysis of 200 patients. Br. J. Oral Maxillofac. Surg, 54 (10), 1106-1110.

5. Frэnk G. Netter. (2020*). Atlas anatomii' ljudyny (7-e vydannja) [Atlas of human anatomy (7th edition)]*. L.R. Mateshuk-Vaceba, I.Je. Gerasymjuk, V.V. Kryvec'kyj, O.G. Popadynec (Ed). Kyi'v: «Medycyna» [in Ukrainian].

6. Wehrbein, H., & Diedrich, P. (1992). The initial morphological state in basally pneumatized maxillary sinus – a radiological-histological study in man. Fortschr. Kieferorthop, 53, 254-262.

7. Scorecci, G. M., Mich, C. E., & Benner, K. U. (2001). Implants and restorative dentistry. Martin Dunitz. London.

8. Watzek, G. (2006). Oral Implants – Quo Vadis? Int. J. Oral Maxillofac. Implants, 21, 6, 831-832.

9. Cawood, J. I., & Howel,l R. A. (1988). A classification of the edentulous jaws. Int. J. Oral Maxillofac. Surg,17, 4, 232-236.

10. Misch, C, & Judy, K. (1987). Classification of partially edentulous arches for implant dentistry. Int. J. Oral Maxillofac. Implantol, 4, 7-12.

11. Park, J. B. (2010). Use of Cell-Based Approaches in Maxillary Sinus Augmentation Procedures. J. Craniofac. Surg, 21, 2, 557-560.

12. Van den Bergh, J. P., Bruggenkate, C. M., Disch, F. J., & Tuinzing, D. B. (2000). Anatomical aspects of sinus floor elevations. Clin. Oral Implants Res, 11(3), 256-65 doi: 10.1034/j.1600-0501.2000.011003256.x

13. Gulyuk, A. G. (2014). Differentsial'naya diagnostika i lechenie yatrogennikh gaĭmoritov stomatogennogo proiskhozhdeni, monografiya [Differential diagnosis and treatment of iatrogenic sinusitis of stomatogenic origin, monograph]. Erevan: VMV Print [in Russian].

14. Timmenga, N. M., Raghoebar, G. M., Weissenbruch, R., & Vissink, A. (2001). Maxillary sinusitis after augmentation of the maxillary sinus floor: a report of 2 cases. *J. Oral Maxillofac. Surg,* 59, 200-204 doi: 10.1053/joms.2001.20494.

15. Gulyuk, A.G., Varzhapetyan, S.D., Grigor'єva, O.A., & Furik, A.A. (2013). Morfologicheskie izmeneniya slizistoy obolochki verkhnechelyustnoy pazukhi pri razlichnykh formakh khronicheskogo odontogennogo gaymorita [Morphological changes of the maxillary sinus mucosa in various forms of chronic odontogenic sinusitis]. *Sovremennaya stomatologiya – Modern dentistryя*, 4, 131-136 [in Russian].

16. Scarano, A., Pecora, G., Piattelli, M., & Piattelli, A. (2004). Osseointegration in a sinus augmented with bovine porous bone mineral: Histological results in an implant retrieved 4 years after insertion. A case report. J. Periodontal, 75, 1161-1166 doi: 10.1902/jop.2004.75.8.1161.

17. Liu, X., Zhang, G., & Xu, G. (1999). Anatomic variations of the ostiomeatal complex and their correlation with chronic sinusitis: CT evaluation. Zhonghua Er Bi Yan Hou Ke Za Zhi, 34, 3, 143-146.

18. Danese, M., Duvoisin, B., Agrifoglio, A., Cherpillod, J., & Krayenbuhl, M. (1997). Influence of naso-sinusal anatomic variants on recurrent, persistent or chronic sinusitis. X-ray computed tomographic evaluation in 112 patients. Radiol, 78, 9, 651-657.

ОРТОПЕДИЧНА СТОМАТОЛОГІЯ

УДК 616.314.17-008.1
DOI https://doi.org/10.35220/2078-8916-2023-47-1.20

М.М. Бойчук,
аспірант, асистент кафедри ортопедичної стоматології, Державний вищий навчальний заклад «Ужгородський національний університет», вул. Університетська, 16а, м. Ужгород, Україна, індекс 88000, mykola.boichuk@uzhnu.edu.ua

М.Ю. Гончарук-Хомин,
PhD, доктор філософії, в.о. завідувача кафедри терапевтичної стоматології, академічний редактор Pesquisa Brasileira em Odontopediatria e Clínica Integrada, Державний вищий навчальний заклад «Ужгородський національний університет», вул. Університетська, 16а, м. Ужгород, Україна, індекс 88000, myroslav.goncharuk-khomyn@uzhnu.edu.ua

МОЖЛИВОСТІ КОРЕКЦІЇ АПІКАЛЬНОГО ЗМІЩЕННЯ ЯСЕНЕВОГО КРАЮ В ХОДІ ОРТОДОНТИЧНОГО ЛІКУВАННЯ ЯК ПІДГОТОВЧОГО ЕТАПУ ДО ОРТОПЕДИЧНОЇ РЕАБІЛІТАЦІЇ

Мета дослідження. *Проаналізувати потенційний вплив ортодонтичного лікування на можливість спонтанного часткового або повного відновлення рівня м'якотканинного покриття оголеної поверхні кореня в проекції наявних рецесій ясен.* **Матеріали та методи.** *Дизайн даного дослідження був сформульований у формі ретроспективного аналізу літератури. Для досягнення поставленої мети дослідження проводилось формування таргетної когорти публікацій за результатами пошуку у системі Google Scholar (https://scholar.google.com/) з використанням наступних ключових слів та їх різних комбінацій для розширення можливостей ідентифікації цільових наукових робіт: «gingival recession», «orthodontics», «tooth position», «orthodontic tooth movement», «creeping attachment». На основі відібраної когорти наукових робіт спочатку проводили аналіз інформації представленої у резюме/анотаціях публікацій, після чого – деталізований контент-аналіз, та групування відповідної інформації згідно сформульованих категорій аналізу.* **Наукова новизна.** *Згідно наявних даних літератури ефект часткового чи повного відновленню рівня м'якотканинного покриття оголеної поверхні кореня в проекції наявних рецесій після ортодонтичного лікування є непрогнозованим, та, очевидно, пов'язаний із нормалізацією розподілу жувального навантаження, купіруванням травматичної оклюзії, розвитком феномену «наповзаючого прикріплення» та поліпшенням пародонтологічного статусу в області зубів, положення кореня або ж корпусна позиція котрих характеризувались критичними відхиленнями відносно наявної просторової конфігурації альвеолярного гребня.* **Висновки.** *Реалізований ретроспективний аналіз літературних даних та результатів попередньо проведених досліджень підтвердив можливість спонтанного часткового або ж повного відновлення рівня м'якотканинного покриття оголеної поверхні кореня після проведення ортодонтичної корекції наявних аномалій прикусу чи положення окремих одиниць зубного ряду. Проте враховуючи низький рівень якості доступних доказів прогнозованість цільового впливу ортодонтичного лікування на конкретно нормалізацію положення ясеневого краю характеризується дефіцитом необхідної аргументації.*
Ключові слова: *ясеневий край, апікальні зміщення, ортодонтичне лікування, ортопедичне лікування.*

M.M. Boichuk,
PhD-student, Teaching Assistant of the Department of Prosthetic Dentistry, State High Educational Institution «Uzhhorod National University», 16a Universitetska street, Uzhhorod, Ukraine, postal code 88000, mykola.boichuk@uzhnu.edu.ua

M.Yu. Goncharuk-Khomyn,
PhD, Acting Head of Department of Restorative Dentistry, Academic Editor of Pesquisa Brasileira em Odontopediatria e Clínica Integrada, State High Educational Institution «Uzhhorod National University», 16a Universitetska street, Uzhhorod, Ukraine, postal code 88000, myroslav.goncharuk-khomyn@uzhnu.edu.ua

POSSIBILITIES FOR GINGIVAL MARGIN APICAL DISPLACEMENT CORRECTION DURING ORTHODONTIC TREATMENT AS PREPARATORY STAGE FOR PROSTHETIC REHABILITATION

Purpose of the study. *To analyze the potential impact of orthodontic treatment on the possibility of spontaneous partial or complete repair of the soft tissue covering over the exposed root surface in the projection of existing gingival recessions.* **Research methods**. *The design of this study was formulated in the form of the retrospective analysis of the literature. To achieve the goal of the study, a target cohort of publications was formed based on the results of a search within the Google Scholar system (https://scholar.google.com/) using the following keywords and their various combinations to expand the possibilities to identify targeted scientific works: "gingival recession", "orthodontics", "tooth position", "orthodontic tooth movement", "creeping attachment". Based on the selected cohort of scientific publications, an analysis of the information presented within their*

© М.М. Бойчук, М.Ю. Гончарук-Хомин, 2023

summaries/abstracts was performed in the first place, followed by the in-detail content-analysis and grouping of relevant information according to the formulated analysis' categories. **Scientific novelty.** *According to available literature data, the effect of partial or complete repair of the soft tissue covering over the exposed root surface in the projection of existing gingival recessions after orthodontic treatment is unpredictable, and is obviously related to the normalization of the masticatory load distribution, the cut-off of traumatic occlusion effect, the development of the "creeping attachment" phenomenon, and improvement of the periodontological status in the area of teeth, the position of the root or the corpus position of which were characterized by critical deviations regarding the existing spatial configuration of the alveolar ridge.* **Conclusions**. *The realized retrospective analysis of the literature data and the results of previously conducted studies confirmed the possibility of spontaneous partial or complete repair of the soft tissue covering over the exposed root surface after orthodontic correction of existing malocclusions or the position of individual teeth within dentition. However, considering the low level of available evidences quality, the predictability of the targeted impact of orthodontic treatment on the specifically normalization of the gingival margin position is characterized by a lack of the necessary argumentation.*

Key words: *gingival margin, apical displacements, orthodontic treatment, prosthetic treatment.*

Постановка проблеми. За даними окремих досліджень ортодонтичне лікування є фактором асоційованим з ризиком розвитку рецесії ясен у стоматологічних пацієнтів із різними формами зубо-щелепових аномалій [1, 2, 3, 4].

Зв'язок між різними ортодонтичними втручаннями та негативними змінами рівня маргінального краю ясен з подальшим оголенням поверхні кореня в спеціалізованій медичній літературі найчастіше представлений у форматі опублікованих результатів досліджень крос-секційного або ж ретроспективного характеру [1, 2, 3, 4]. Поряд з тим у актуальному систематичному огляді не було відмічено статистично значущої відмінності щодо рівнів частоти діагностики рецесій серед пацієнтів з нормальною оклюзією, яким не проводилось жодних ортодонтичних втручань, та серед таких після проведеного ортодонтичного лікування, хоча останні все ж характеризувалися підвищеним ризиком розвитку апікального зміщення ясеневого краю (при аналізі лише окремих параметрів порівняння) [5].

Водночас значної уваги потребує аналіз впливу суміжних факторів, які потенційно можуть бути асоційовані з вищим ризиком розвитку рецесій у ортодонтичних пацієнтів, та включають: вихідні умови клінічної ситуації, особливості біотипу тканин пародонта, потребу в проведенні додаткових екстракцій, ширину кератинізованих ясен в проекції окремих зубів, рівень контрольованості переміщення зубів в межах кісткових границь альвеолярного гребня, рівень досягнутої інклінації окремих одиниць зубного ряду, а також ряд інших [6, 7, 8, 9, 10]. Так, наприклад, відомо, що досягнуті в результаті ортодонтичного лікування показники інклінації різців нижньої щелепи в понад 95° та товщина маргінального краю ясен менше 0,5 мм можуть бути асоційовані з вищим ризиком розвитку рецесії ясен [6].

Паралельно в літературі відмічається лише обмежена кількість даних щодо потенційного впливу ортодонтичного лікування на можливість корекції уже попередньо наявних ділянок апікального зміщення ясеневого краю за рахунок спонтанного самовільного закриття рецесій [11, 12, 13, 14, 15]. У окремих публікаціях даний взаємозв'язок обґрунтований феноменом так званого «наповзаючого прикріплення» («creeping attachment»), в той час як в інших – нормалізацією розподілу оклюзійного навантаження та купіруванням зон муко-гінгівального стресу в проекції окремих одиниць зубного ряду [11, 12, 13, 14, 15, 16, 17, 18].

Враховуючи, що ортодонтичне лікування в окремих випадках є складовим елементом комплексної стоматологічної реабілітації, яка завершується протетичною фазою, аналіз даних щодо можливостей корекції положення ясеневого краю в ході контрольованого переміщення зубів дозволить систематизувати інформацію щодо ефективності такого підходу з точки зору оптимізації комплексного лікування пацієнтів з різними формами зубо-щелепових аномалій.

Мета дослідження. Проаналізувати потенційний вплив ортодонтичного лікування на можливість спонтанного часткового або повного відновлення рівня м'якотканинного покриття оголеної поверхні кореня в проекції наявних рецесій ясен.

Матеріали та методи дослідження. Дизайн даного дослідження був сформульований у формі ретроспективного аналізу літератури. Цільове завдання дослідження полягало у акумуляції, категоризації та інтерпретації даних, які в найбільшій мірі підтверджують можливості щодо корекції апікального зміщення ясеневого краю в ході ортодонтичного лікування, та доцільність реалізація ортодонтичних втручань в принципі як перспективних для оптимізація рівня маргінального краю ясен при комплексному лікуванні пацієнтів з різними формами зубо-щелепових аномалій.

Для досягнення поставленої мети дослідження проводилось формування таргетної когорти публі-

кацій за результатами пошуку у системі Google Scholar (https://scholar.google.com/) з використанням наступних ключових слів та їх різних комбінацій для розширення можливостей ідентифікації цільових наукових робіт: «gingival recession», «orthodontics», «tooth position», «orthodontic tooth movement», «creeping attachment». На основі відібраної когорти наукових робіт спочатку проводили аналіз інформації представленої у резюме/анотаціях публікацій, після чого – деталізований контент-аналіз, та групування відповідної інформації згідно сформульованих категорій аналізу. Цільовими категоріями контент-аналізу виступали параметри змін рецесій ясен в ході та після проведеного ортодонтичного лікування, фактори, пов'язані із частковим чи повним закриттям рецесій в результаті проведеного ортодонтичного лікування, вихідні особливості клінічних ситуацій, ортодонтичне лікування котрих також сприяло частковому чи повному відновленню рівня м'якотканинного покриття оголеної поверхні кореня, рівень доказовості фактів щодо можливостей спонтанного закриття рецесій в ході ортодонтичного лікування, представлених у відібраних публікаціях.

В ході опрацювання текстової інформації з когорти наукових робіт були виключені статті, в яких містились однотипні, аналогічні або ж дублюючі дані, та такі, які представляли інформацію не асоційовану із цільовою метою дослідження. В результаті проведеного контент-аналізу вдалось сформувати вибірку із 17 наукових праць, інформація представлена у котрих характеризувалась найвищим рівнем релевантності по відношенню до попередньо сформульованих мети та завдань ретроспективного аналізу літератури.

Систематизація даних у формі блоків текстової інформації, екстрагованої із кінцевої вибірки наукових робіт, забезпечувалась у табличному редакторі Microsoft Excel 2021 (Microsoft Office 2021, Microsoft), і на основі ідентифікованих звязків між даними, що стосувалися різних досліджуваних категорій, проводилась побудова структурно-логічних схем, інтерпретація котрих в подальшому і була представлена у форматі огляду літератури.

Результати та їх обговорення. В результаті опрацювання таргетної когорти відібраних публікацій, які відповідали меті даного ретроспективного аналізу літератури за своїм змістом, було відібрано 17 цільових наукових статей, що підлягали деталізованому-контент аналізу та містили важливу інформацію щодо однієї чи декількох категорій контент-аналізу: презентації клінічних випадків – 7 публікацій, презентації серій клінічних випадків – 1 публікація, огляди літератури – 3 публікації, результати клінічних випробувань (проспективні дослідження) – 3 публікації, результати ретроспективних досліджень – 1 публікація, рандомізовані контрольовані дослідження – 1 публікація, систематичні огляди – 1 публікація. Короткий опис основних даних, екстрагованих із публікацій в ході деталізованого контент-аналізу, представлений нижче.

За даними ретроспективного аналізу змін, зареєстрованих у 37 пацієнтів, які проходили ортодонтичне лікування, до початку якого у них уже були ідентифіковані рецесії ясен в проекції 114 зубів, було встановлено, що по завершенні ортодонтичних втручань часткове чи повне закриття рецесій було відмічено в області 62,3% досліджуваних зубів, стабільність рецесій – в області 32,4% досліджуваних зубів, і погіршення рецесій – в області 5,3% зубів [15]. При цьому з вибірки 71 зуба, в області котрих відмічалося поліпшення рівня маргінального краю ясен, повне відновлення м'якотканинного покриття було зареєстровано в проекції 21,1% одиниць зубного ряду, а середнє значення редукції глибини рецесій в цілому складало 0,51 мм [15]. Нижчі шанси поліпшення рівня ясеневого краю в області рецесій були відмічені при вихідному значенню вертикального перекриття менше 1 мм, а також у пацієнтів з III класом зубо-щелепових аномалій прикусу [15]. Пацієнтки в вищими значеннями сагітального перекриття (понад 4 мм) також характеризувалися вищою ймовірністю розвитку позитивних змін рівня маргінального краю ясен в ділянках рецесій в порівнянні із такими, в яких рівень сагітального перекриття був менше 4 мм [15].

В той же час при аналізі 12 клінічних випадків ортодонтичної корекції положення кореня нижніх різців з ознаками рецесії Laursen M.G. та колеги відмітили зменшення глибини рецесії на 23% (в діапазоні 4,35%-43,75%), ширини рецесії – на 38% (в діапазоні 27%-67%), та площі рецесії – на 63% (в діапазоні – 36%-93%) [14]. Усі проаналізовані дослідниками випадки вихідних рецесій III та IV класів за Miller по завершенні лікування були класифіковані як такі I або II класів, і лише у двох клінічних випадках редукція глибини рецесії складала менше 10% [14].

Jati A.S. та колеги (2016) припускають, що корекція положення зубів за рахунок «центру-

вання» позиції кореня в структурі кісткового гребня у випадках попередньо ідентифікованого дефіциту товщини вестибулярної кісткової пластинки, сприяє не тільки потовщенню тканин пародонта з вестибулярної сторони, але такий підхід в цілому може бути інтерпретований як превентивний по відношенню до ризику розвитку рецесій [12]. Доцільність такого втручання була підтверджена авторами на основі клінічного випадку спонтанного закриття U-подібної рецесії після репозиції нижнього різця та рентгенологічно-верифікованого потовщення вестибулярної кісткової пластинки після ортодонтичного лікування [12]. Ефективність такого підходу також була відмічена по відношенню до рецесій, асоційованих з оклюзійною травмою, проте у випадках довготривалого оголення поверхні кореня з її подальшою контамінацією повторна реколонізація цементобластами та відновлення м'якотканинного покриття виявились можливими лише при комбінації ортодонтичного лікування з пародонтологічним хірургічним втручанням [12].

Аналогічний випадок був описаний також і колективом Taffarel I.V. та колегами (2019), які також завдяки корекції сагітального положення нижнього різця ортодонтичним методом змогли досягти пацієнт-прийнятного результату закриття рецесії, таким чином виключаючи потребу в проведенні подальших хірургічних втручань [13].

Machado A.W. та колеги (2016) аргументували спонтанне відновлення м'якотканинного покриття оголеної поверхні кореня після проведеного ортодонтичного лікування з корекцією позиції нижніх різців за рахунок феномену «наповзаючого прикріплення» [18]. За рахунок досягнення більш лінгвального торку кореня нижнього різця дослідникам вдалось досягти часткового закриття ділянки рецесії. Описаний авторами випадок цікавий тим, що попередньо пацієнту уже проводились пародонтологічні втручання з приводу закриття ділянки наявної рецесії, однак такі виявилися безуспішними по причині надто вестибулярного положення проблемного зуба (за межами так званого кісткового «конверта» лунки – «alveolar bone housing») [18]. Унікальність представленого Machado A.W. та колегами випадку полягала в тому, що феномен «наповзаючого» прикріплення розвинувся не після попередньо проведених хірургічних втручань з використанням ясеневих графтів, а саме після таргетного ортодонтичного лікування [18]. Автори аргументували розвиток «наповзаючого» прикріплення у такій ситуації двома механізмами: 1) корекція положення зуба сприяла подальшому росту судин в проекцію попередньо наявної рецесії по остову повторно інстальованого сполучнотканинного графту (пародонтологічне лікування було проведено повторно після ортодонтичного в зв'язку з наявністю незначної ділянки залишкової експозиції поверхні кореня); 2) купірування ефекту переростягу м'яких тканин в ділянці рецесії через надто вестибулярну позицію кореня зуба. Таким чином, автори окреслили доцільність реалізації пародонтологічних втручань, направлених на закриття рецесій, після завершення ортодонтичного лікування і нормалізації положення зубів в межах кісткового об'єму альвеолярного відростка, але до зняття ортодонтичної апаратури для підтримки стабільності отриманого результату в межах досягнутого скоректованого положення зубів у випадках, коли рецесії були наявні ще до початку ортодонтичного втручання [18].

У пародонтологічно-компромісних пацієнтів реалізація комбінованого періо-ортодонтичного підходу може сприяти нормалізація стану та рівня оточуючих м'яких тканин ясен, що було описано в роботі Re S. та Cardaropoli D., які відмітили закриття рецесій на фоні контрольованої інтрузії та корекції положення різців верхньої щелепи, які до лікування характеризувалися наявністю ознак міграції, екструзії та внутрішньокісткових дефектів [19]. Аналогічний ефект був також описаний Zimmer B. та Seifi-Shirvandeh N. при ортодонтичному лікуванні глибокого травматичного прикусу шляхом контрольованої інтрузії різців: автори відмітили не тільки зменшення глибини рецесії при виключенні фактору травми, але й поліпшення ясеневого контуру в цілому [20].

Pini-Prato G. та колеги (2012) описали випадок ортодонтичної корекції глибокого прикусу у пацієнтки з II класом 2 підкласом порушень з проведенням контрольованої інтрузії різців (в 3-4 мм), який автори моніторили протягом 30 років після лікування [16]. Аналіз даних підтвердив часткове закриття рецесій після завершення саме активної фази ортодонтичного лікування та послідуюче послідовне відновлення рівня м'якотканинного покриття з повним його відновленням на момент контрольного огляду через 30 років після початку лікування [16]. Автори аргументували таку позитивну тенденцію змін за рахунок нормалізації положення зубів, досягнутої в результаті інтрузії, оптимізації розподілу жувального навантаження та феномену «наповзаючого» прикріплення [16]. Очевидно, що вищевказаними механізмами

можна пояснити і результат часткового закриття рецесій досягнутий у клінічному випадку лікування пацієнтки з II класом 1 підкласом порушень (70% вертикального перекриття різців, та 6 мм – сагітального), описаний Northway W.M. (2013) [11].

У роботі Ferreira C.F. та колег (2021) також був описаний феномен так званого «crawling attachment», що проявлявся у відновленні м'якотканинного покриття оголеної поверхні кореня після проведення пародонтально-прискореного остеогенного ортодонтичного втручаннях [21]. Автори аргументували даний феномен тим, що наявність механічної напруги зі сторони ортодонтичного апарату після проведення лінійних та одиночних перфорацій кортикальної пластинки, сприяла підвищенню продукції MMP-9 фібробластами, що в свою чергу асоційовано з ростом м'яких тканин [21].

У серії клінічних випадків Fadda M. та співавтори (2022) відмітили, що застосування апарату FZ Root Torque Controller з метою селективної корекції положення щічно-зміщених різців нижньої щелепи сприяло зменшенню вираженості рецесій, а послідуючі хірургічні втручання дозволили досягти повного відновлення м'якотканинного покриття у 90% випадків [22].

de Figueiredo M.A. описали клінічний випадок самовільного закриття рецесії II класу за Miller в області нижнього різця в результаті ортодонтичного лікування системою Invisalign® Aligners, що також дозволило досягти редукції асоційованої кісткової дегисценції з 9,4 мм до 3,14 мм [23]. При цьому аналіз представленого авторами клінічного випадку виявив, що, очевидно, рецесія була викликана невідповідною попередньою фіксацією лінгвального V-петлевого ретейнера, що спровокувало диспозицію одного з різців нижньої щелепи, та розвиток в його проекції контакту, асоційованого з оклюзійною травмою [23]. Проведене лікування Invisalign® Aligners сприяло досягненню більш сприятливої лінгвальної інклінації кореня проблемного зуба, корпусному переміщенню зуба в язиковому напрямку, його інтрузії та репозиції зуба по центру наявного кісткового об'єму [23].

У роботі Farret M. та колег був представлений аналогічний випадок розвитку фенестрації та рецесії в проекції нижніх різців внаслідок поломки ретейнера, що в подальшому спровокував лабіальне зміщення та вивих зубів [24]. Корекція положення зубів та забезпечення послідуючої надійної ретенції результату дозволило досягти часткового закриття рецесії при мінімальних КПКТ-ознаках регенерації вестибулярної кісткової пластинки [24].

З іншої сторони за даними Pini-Prato G. та колег (2014) поява рецесій під час проведення ортодонтичного лікування потенційно може свідчити про потребу призупинення активної ортодонтичної фази та проведення відповідних хірургічних втручань з відновлення м'якотканинного покриття оголеної поверхні кореня [25]. Також автори наголошують, що при лікування зубо-скелетної аномалії II класу 2 підкласу пародонтальні мукогінгівальні втручання бажано проводити після завершення ортодонтичного лікування [25].

У рандомізованому контрольованому дослідженні було доведено стабільність попередньо досягнутих результатів хірургічного закриття рецесії ясен в ході проведеного ортодонтичного лікування [26]. При цьому в групі контролю, яка була представлена пацієнтами з наявними рецесіями, лікування котрих проводилось лише ортодонтично також було відмічено відновлення м'якотканинного покриття оголеної поверхні кореня на 22,36±27,70% та приріст ширини кератинізованої слизової на 0,41 ± 0,49 мм [26]. Позитивні зміни параметрів асоційованих із пародонтологічним статусом пацієнтів у групі дослідження, в якій перед проведенням ортодонтичного лікування закриття рецесій проводило хірургічно, були більш статистично значущими, ніж у групі контролю [26].

Ортодонтичне лікування потенційно може сприяти частковому чи повному відновленню рівня м'якотканинного покриття оголеної поверхні кореня в проекції наявних рецесій, тим самим сприяючи нормалізації положення ясеневого краю перед проведенням комплексної ортопедичної реабілітації. Однак згідно наявних даних літератури такий ефект ортодонтичного лікування є непрогнозованим, та, очевидно, пов'язаний із нормалізацією розподілу жувального навантаження, купіруванням травматичної оклюзії, розвитком феномену «наповзаючого прикріплення» та поліпшенням пародонтологічного статусу в області зубів, положення кореня або ж корпусна позиція котрих характеризувались критичними відхиленнями відносно наявної просторової конфігурації альвеолярного гребня.

Незалежно від значущості ортодонтичного лікування по відношенню до можливості спонтанного відновлення рівня м'якотканинного покриття оголеної поверхні кореня, імплементація різного роду коректних ортодонтичних втру-

чань у протокол комплексної стоматологічної реабілітації пацієнтів з наявними зубо-щелеповими аномаліями сприяє оптимізації функціонального та біомеханічного прогнозу зубів як опорних елементів та оточуючих їх м'яких тканин для подальшої протетичної фази лікування.

Висновки. Реалізований ретроспективний аналіз літературних даних та результатів попередньо проведених досліджень підтвердив можливість спонтанного часткового або ж повного відновлення рівня м'якотканинного покриття оголеної поверхні кореня після проведення ортодонтичної корекції наявних аномалій прикусу чи положення окремих одиниць зубного ряду. Проте враховуючи низький рівень якості доступних доказів прогнозованість цільового впливу ортодонтичного лікування на конкретно нормалізацію положення ясеневого краю характеризується дефіцитом необхідної аргументації. При цьому коректно проведене ортодонтичне лікування в цілому сприяє оптимізації умов для подальшої ефективної ортопедичної реабілітації пацієнтів з наявними зубо-щелеповими аномаліями. В багатьох клінічних випадках попри встановлений позитивний ефект ортодонтичного лікування на закриття ділянок рецесій, для остаточної їх корекції після завершення ортодонтичної фази необхідним є проведення цільових пародонтологічних втручань.

Література

1. Prevalence of gingival recession after orthodontic treatment of infraversion and open bite / J.J. Ji, X.D. Li, Q. Fan [et al.]. *Journal of Orofacial Orthopedics.* 2019. Vol. *80*(1). P. 1-8.
2. Choi Y.J., Chung C.J., Kim K.H. Periodontal consequences of mandibular incisor proclination during presurgical orthodontic treatment in Class III malocclusion patients. *The Angle orthodontist.* 2015. Vol. *85*(3). P. 427-33.
3. Chrysanthakopoulos N.A. Gingival recession: prevalence and risk indicators among young greek adults. *Journal of clinical and experimental dentistry.* 2014. Vol. *6*(3). P. e243-e279.
4. Gingival Recession Treatment with the Use of Xenogeneic Matrix: Optimization of Patient-Centered Outcomes by the Digital Soft Tissue Design / O. Krasnokutskyy, M. Goncharuk-Khomyn, V. Rusyn [et al.]. Pesquisa Brasileira em Odontopediatria e Clínica Integrada. 2022. Vol. *22*.P. e220098-e220098.
5. Do orthodontic patients develop more gingival recession in anterior teeth compared to untreated individuals? / B.S. Bahar, S.R. Alkhalidy, E.G. Kaklamanos [et al.]. A systematic review of controlled studies. *International orthodontics.* 2020. Vol. *18*(1). P. 1-9.
6. Yared K.F., Zenobio E.G., Pacheco W. Periodontal status of mandibular central incisors after orthodontic proclination in adults. *American Journal of Orthodontics and Dentofacial Orthopedics.* 2006. Vol. *130*(1). P. 6-e1.
7. Gkantidis N., Christou P., Topouzelis N. The orthodontic–periodontic interrelationship in integrated treatment challenges: a systematic review. *Journal of oral rehabilitation.* 2010. Vol. *37*(5). P. 377-90.
8. Prevalence of gingival recession after orthodontic tooth movements / J.W. Morris, P.M. Campbell PM, L.P. Tadlock [et al.]. *American Journal of Orthodontics and Dentofacial Orthopedics.* 2017. Vol. *151*(5). P. 851-9.
9. Effect of gingival biotype on orthodontic treatment-inducedperiodontal complications: A systematic review / R. Amid, M. Kadkhodazadeh, A. Moscowchi [et al.]. *Journal of Advanced Periodontology & Implant Dentistry.* 2020. Vol. *12*(1). P. 3-10.
10. Is periodontal phenotype modification therapy beneficial for patients receiving orthodontic treatment? An American Academy of Periodontology best evidence review / C.W. Wang, S.H. Yu, G.A. Mandelaris, H.L. Wang. *Journal of Periodontology.* 2020. Vol. *91*(3). P. 299-310.
11. Northway W.M. Gingival recession–can orthodontics be a cure? Evidence from a case presentation. *The Angle Orthodontist.* 2013. Vol. *83*(6). P. 1093-101.
12. Jati A.S., Furquim L.Z., Consolaro A. Gingival recession: its causes and types, and the importance of orthodontic treatment. *Dental press journal of orthodontics.* 2016. Vol. *21*. P. 18-29.
13. The periodontal benefit of orthodontic tooth movement in a deep facial recession of a mandibular incisor / I.P. Taffarel, C.S. Miyoshi, I.T. Maruo [et al.]. *Case Reports in Dentistry.* 2019. Vol. *2019*. P. 7601475.
14. Laursen M.G., Rylev M., Melsen B. The role of orthodontics in the repair of gingival recessions. *American Journal of Orthodontics and Dentofacial Orthopedics.* 2020. Vol. *157*(1). P. 29-34.
15. The Impact of Orthodontic Treatment on Pre-Existing Gingival Recessions: A Retrospective Study/ G. Antanaviciene, E. Zasciurinskiene, D. Smailiene, N. Baseviciene. *Applied Sciences.* 2021. Vol. *11*(19), 9036.
16. Healing of gingival recession following orthodontic treatment: a 30-year case report / G.P. Pini-Prato, G. Cozzani, C. Magnani, T. Baccetti T. *International Journal of Periodontics and Restorative Dentistry.* 2012. Vol. *32*(1). P. 23-7.
17. Wan W., Zhong H., Wang J. Creeping attachment: a literature review. *Journal of Esthetic and Restorative Dentistry.* 2020. Vol. *32*(8). P. 776-82.
18. Spontaneous improvement of gingival recession after correction of tooth positioning / A.W. Machado, M. MacGinnis, L. Damis, W. Moon. *American Journal of Orthodontics and Dentofacial Orthopedics.* 2014. Vol. *145*(6). P. 828-35.
19. Reduction of gingival recession following orthodontic intrusion in periodontally

compromised patients / S. Re, D. Cardaropoli, R. Abundo, G. Corrente. *Orthodontics & craniofacial research.* 2004. Vol. *7*(1). P. 35-9.

20. Zimmer B., Seifi-Shirvandeh N. Changes in gingival recession related to orthodontic treatment of traumatic deep bites in adults. *Journal of Orofacial Orthopedics.* 2007. Vol. *68*(3). P. 232-44.

21. Ferreira C.F., Wong D., Binkley L.H. "Crawling attachment" during periodontally accelerated osteogenic orthodontics procedure. *Contemporary Clinical Dentistry.* 2021. Vol. *12*(2). P. 179-183.

22. Treatment of Deep Isolated Gingival Recession Defects Affecting Mandibular Incisors: A Novel Interdisciplinary Orthodontic-Mucogingival Approach / M. Fadda, M. Stefanini, A. Rendón [et al.]. *International Journal of Periodontics & Restorative Dentistry.* 2022. Vol. *42*(1). P. 22-33.

23. Effectiveness of Invisalign® aligners in the treatment of severe gingival recession: A case report / M.A. de Figueiredo, F.L. Romano, M.F. Feres MF [et al.]. *The korean journal of orthodontics.* 2021. Vol. *51*(4). P. 293-300.

24. Orthodontic treatment of a mandibular incisor fenestration resulting from a broken retainer / M.M. Farret, M.M. Farret, G. da Luz Vieira [et al.]. *American Journal of Orthodontics and Dentofacial Orthopedics.* 2015. Vol. *148*(2). P. 332-7.

25. Mucogingival approaches in young orthodontic patients: combined strategies for success / G. Pini-Prato, E.A. Mancini, O. Papini, A. Crescini A. *Seminars in Orthodontics.* 2014. Vol. *20*(3). P. 150-169.

26. Assessment of the effect of orthodontic treatment on the stability of pre-orthodontic recession coverage by connective tissue graft: a randomized controlled clinical trial / L. Mehta, S. Tewari, R. Sharma, R.K. Sharma [et al.]. *Quintessence International.* 2022. Vol. *53*(3). P. 236-48.

References

1. Ji, J. J., Li, X. D., Fan, Q., Liu, X. J., Yao, S., Zhou, Z., … & Shen, Y. (2019). Prevalence of gingival recession after orthodontic treatment of infraversion and open bite. *Journal of Orofacial Orthopedics/Fortschritte der Kieferorthopädie*, *80*(1), 1-8.

2. Choi, Y. J., Chung, C. J., & Kim, K. H. (2015). Periodontal consequences of mandibular incisor proclination during presurgical orthodontic treatment in Class III malocclusion patients. *The Angle orthodontist*, *85*(3), 427-433.

3. Chrysanthakopoulos, N. A. (2014). Gingival recession: prevalence and risk indicators among young greek adults. *Journal of clinical and experimental dentistry*, *6*(3), e243-e249.

4. Krasnokutskyy, O., Goncharuk-Khomyn, M., Rusyn, V., Tukalo, I., Myhal, O., & Pal, Y. (2022). Gingival Recession Treatment with the Use of Xenogeneic Matrix: Optimization of Patient-Centered Outcomes by the Digital Soft Tissue Design. *Pesquisa Brasileira em Odontopediatria e Clínica Integrada*, *22*, e220098-e220098.

5. Bahar, B. S. B., Alkhalidy, S. R., Kaklamanos, E. G., & Athanasiou, A. E. (2020). Do orthodontic patients develop more gingival recession in anterior teeth compared to untreated individuals? A systematic review of controlled studies. *International orthodontics*, *18*(1), 1-9.

6. Yared, K. F. G., Zenobio, E. G., & Pacheco, W. (2006). Periodontal status of mandibular central incisors after orthodontic proclination in adults. *American Journal of Orthodontics and Dentofacial Orthopedics*, *130*(1), 6-e1.

7. Gkantidis, N., Christou, P., & Topouzelis, N. (2010). The orthodontic–periodontic interrelationship in integrated treatment challenges: a systematic review. *Journal of oral rehabilitation*, *37*(5), 377-390.

8. Morris, J. W., Campbell, P. M., Tadlock, L. P., Boley, J., & Buschang, P. H. (2017). Prevalence of gingival recession after orthodontic tooth movements. *American Journal of Orthodontics and Dentofacial Orthopedics*, *151*(5), 851-859.

9. Amid, R., Kadkhodazadeh, M., Moscowchi, A., Davani, S. T., Soleimani, M., Soltani, A. D., & Al-Shuhayeb, M. (2020). Effect of gingival biotype on orthodontic treatment-inducedperiodontal complications: A systematic review. *Journal of Advanced Periodontology & Implant Dentistry*, *12*(1), 3-10.

10. Wang, C. W., Yu, S. H., Mandelaris, G. A., & Wang, H. L. (2020). Is periodontal phenotype modification therapy beneficial for patients receiving orthodontic treatment? An American Academy of Periodontology best evidence review. *Journal of Periodontology*, *91*(3), 299-310.

11. Northway, W. M. (2013). Gingival recession–can orthodontics be a cure? Evidence from a case presentation. *The Angle Orthodontist*, *83*(6), 1093-1101.

12. Jati, A. S., Furquim, L. Z., & Consolaro, A. (2016). Gingival recession: its causes and types, and the importance of orthodontic treatment. *Dental press journal of orthodontics*, *21*, 18-29.

13. Taffarel, I. P., Miyoshi, C. S., Maruo, I. T., Meira, T. M., & Tanaka, O. M. (2019). The periodontal benefit of orthodontic tooth movement in a deep facial recession of a mandibular incisor. *Case Reports in Dentistry*, *2019*, 7601475.

14. Laursen, M. G., Rylev, M., & Melsen, B. (2020). The role of orthodontics in the repair of gingival recessions. *American Journal of Orthodontics and Dentofacial Orthopedics*, *157*(1), 29-34.

15. Antanavičienė, G., Zasčiurinskienė, E., Smailienė, D., & Basevičienė, N. (2021). The Impact of Orthodontic Treatment on Pre-Existing Gingival Recessions: A Retrospective Study. *Applied Sciences*, *11*(19), 9036.

16. Pini-Prato, G. P., Cozzani, G., Magnani, C., & Baccetti, T. (2012). Healing of gingival recession following orthodontic treatment: a 30-year case report. *International*

Journal of Periodontics and Restorative Dentistry, *32*(1), 23-7.

17. Wan, W., Zhong, H., & Wang, J. (2020). Creeping attachment: a literature review. *Journal of Esthetic and Restorative Dentistry*, *32*(8), 776-782.

18. Machado, A. W., MacGinnis, M., Damis, L., & Moon, W. (2014). Spontaneous improvement of gingival recession after correction of tooth positioning. *American Journal of Orthodontics and Dentofacial Orthopedics*, *145*(6), 828-835.

19. Re, S., Cardaropoli, D., Abundo, R., & Corrente, G. (2004). Reduction of gingival recession following orthodontic intrusion in periodontally compromised patients. *Orthodontics & craniofacial research*, *7*(1), 35-39.

20. Zimmer, B., & Seifi-Shirvandeh, N. (2007). Changes in gingival recession related to orthodontic treatment of traumatic deep bites in adults. *Journal of Orofacial Orthopedics/Fortschritte der Kieferorthopädie*, *68*(3), 232-244.

21. Ferreira, C. F., Wong, D., & Binkley, L. H. (2021). "Crawling attachment" during periodontally accelerated osteogenic orthodontics procedure. *Contemporary Clinical Dentistry*, *12*(2), 179-183.

22. Fadda, M., Stefanini, M., Rendón, A., Sangiorgi, M., Tavelli, L., & Zucchelli, G. (2022). Treatment of Deep Isolated Gingival Recession Defects Affecting Mandibular Incisors: A Novel Interdisciplinary Orthodontic-Mucogingival Approach. *International Journal of Periodontics & Restorative Dentistry*, *42*(1), 25-33.

23. de Figueiredo, M. A., Romano, F. L., Feres, M. F. N., Stuani, M. B. S., Nahás-Scocate, A. C. R., & Matsumoto, M. A. N. (2021). Effectiveness of Invisalign® aligners in the treatment of severe gingival recession: A case report. *The korean journal of orthodontics*, *51*(4), 293-300.

24. Farret, M. M., Farret, M. M., da Luz Vieira, G., Assaf, J. H., & de Lima, E. M. S. (2015). Orthodontic treatment of a mandibular incisor fenestration resulting from a broken retainer. *American Journal of Orthodontics and Dentofacial Orthopedics*, *148*(2), 332-337.

25. Pini-Prato, G., Mancini, E. A., Papini, O., & Crescini, A. (2014, September). Mucogingival approaches in young orthodontic patients: combined strategies for success. *Seminars in Orthodontics*, 20(3), 150-169.

26. Mehta, L., Tewari, S., Sharma, R., Sharma, R. K., Tanwar, N., & Arora, R. (2022). Assessment of the effect of orthodontic treatment on the stability of pre-orthodontic recession coverage by connective tissue graft: a randomized controlled clinical trial. *Quintessence International*, *53*(3), 236-48

УДК 616.314-07+ 616.314.11+ 616.314-77
DOI https://doi.org/10.35220/2078-8916-2023-47-1.21

О.В. Бульбук,
кандидат медичних наук, доцент кафедри стоматології ПО, Івано-Франківський національний медичний університет, вул. Галицька, 2, м. Івано-Франківськ, Україна, індекс 76018, bulbuk85@gmail.com

О.І. Бульбук,
кандидат медичних наук, доцент кафедри ортопедичної стоматології, Івано-Франківський національний медичний університет, вул. Галицька, 2, м. Івано-Франківськ, Україна, індекс 76018, bulbuk77@gmail.com

М.М. Рожко,
член-кореспондент НАМН України, доктор медичних наук, професор кафедри стоматології ПО, Івано-Франківський національний медичний університет, вул. Галицька, 2, м. Івано-Франківськ, Україна, індекс 76018, mmrozko@gmail.com

Б.Л. Пелехан,
асистент кафедри стоматології ПО, Івано-Франківський національний медичний університет, вул. Галицька, 2, м. Івано-Франківськ, Україна, індекс 76018, bpelechan@gmail.com

Л.І. Пелехан,
кандидат медичних наук, доцент кафедри стоматології ПО, Івано-Франківський національний медичний університет, вул. Галицька, 2, м. Івано-Франківськ, Україна, індекс 76018, lpelehan@ifnmu.edu.ua

ТРІЩИНИ ТА ПЕРЕЛОМИ ЗУБІВ ЯК НАСЛІДОК НЕПРАВИЛЬНОГО ВИБОРУ МЕТОДУ ЛІКУВАННЯ ДЕФЕКТІВ ТВЕРДИХ ТКАНИН ЗУБІВ

Мета дослідження. *Вивчити та проаналізувати проблему утворення тріщин та переломів зубів в наслідок неправильного вибору методу лікування дефектів твердих тканин зубів.*
Методи дослідження. *Відповідно до поставленої мети та сформованих завдань дослідження було проведено ряд клінічних та експериментальних досліджень. Клінічне дослідження було спрямоване на вивчення та аналіз ускладнень, що виникають після стоматологічного лікування дефектів твердих тканин зубів.*
Експериментальне дослідження включало в себе механіко-математичне моделювання контактної взаємодії реставрації з тканинами зуба. Об'єктом дослідження був напружено-деформований стан композиції «зуб-пломба» або «зуб-вкладка» з урахуванням контактної взаємодії твердих тканин зуба з пломбою (вкладкою). Досліджували поведінку кусково-однорідної пружної композиції під дією жорсткого штампу, яка моделює поведінку відновленого зуба під дією жувального навантаження.
Наукова новизна. *На підставі механіко-математичного моделювання контактної взаємодії реставрації з тканинами зуба нами встановлено, що для забезпечення міцності товщина стінки пошкодженого зуба повинна задовольняти умову $h \geq 0,175D$. Із зменшенням товщини стінки коронки, у тканинах зуба виникають більші кільцеві напруження, темпи зростання кільцевих напружень підвищуються при зростанні коефіцієнта Пуассона реставраційного матеріалу, і тим стрімкіше, чим більша величина дефекту. Обгрунтовано, що великі осьові напруження, які виникають у нелікованих зубах із дефектами твердих тканин зуба, призводять до їхніх переломів. Побудована механіко-математична модель контактної взаємодії реставрації з твердими тканинами зуба справджується у випадках більшого оклюзійного навантаження, що сприймає сама реставрація. Чим більший об'єм дефекту, тим більш чутлива відновлена структура до фізико-механічних характеристик реставрації, тим важливіший вибір матеріалу. Доведено, що старіння реставраційного матеріалу призводить до збільшення еквівалентних напружень у тканинах зуба, знижуючи міцність реставрації.*
Проведені нами дослідження, дозволяють констатувати, що помилки на етапі вибору методу лікування дефектів твердих тканин зубів призводять до клінічних ситуацій із несприятливим прогнозом для таких зубів аж до їхньої втрати.
Ключові слова: *дефекти твердих тканин зуба, реставрація, ускладнення, тріщини зубів, переломи зубів.*

O.V. Bulbuk,
Candidate of Medical Sciences, Associate Professor at the Department of Dentistry of Postgraduate Study Faculty, Ivano-Frankivsk National Medical University, 2 Halytska street, Ivano-Frankivsk, Ukraine, postal code 76018

O.I. Bulbuk,
Candidate of Medical Sciences, Associate Professor at the Department of Prosthetic Dentistry, Ivano-Frankivsk National Medical University, 2 Halytska street, Ivano-Frankivsk, Ukraine, postal code 76018

M.M. Rozhko,
Doctor of Medicine, Honored Worker of Science and Technology of Ukraine, Professor at the Department of Dentistry of Postgraduate Study Faculty, Ivano-Frankivsk National Medical University, 2 Halytska street, Ivano-Frankivsk, Ukraine, postal code 76018

B.L. Pelekhan,
Assistant at the Department of Dentistry of Postgraduate Study Faculty, Ivano-Frankivsk National Medical University, 2 Halytska street, Ivano-Frankivsk, Ukraine, postal code 76018, bpelechan@gmail.com

L.I. Pelekhan,
Candidate of Medical Sciences, Associate Professor at the Department of Dentistry of Postgraduate Study Faculty, Ivano-Frankivsk National Medical University, 2 Halytska street, Ivano-Frankivsk, Ukraine, postal code 76018

© О.В. Бульбук, О.І. Бульбук, М.М. Рожко, Б.Л. Пелехан, Л.І. Пелехан, 2023

CRACKS AND FRACTURES OF TEETH AS A CONSEQUENCE OF THE WRONG CHOICE OF THE METHOD OF TREATMENT OF DEFECTS OF HARD TISSUES OF TEETH

Purpose of the study. *To study and analyze the problem of the formation of cracks and fractures of teeth as a result of the wrong choice of the method of treatment of defects of hard tissues of teeth.*

Research methods. *A number of clinical and experimental studies were conducted in accordance with the set goal and established research tasks. The clinical study was aimed at the study and analysis of complications arising after dental treatment of defects of hard tissues of teeth.*

The experimental study included mechano-mathematical modeling of the contact interaction of the restoration with tooth tissues. The object of the study was the stress-strain state of the "tooth-filling" or "tooth-inlay" composition, taking into account the contact interaction of the hard tissues of the tooth with the filling (inlay). The behavior of a piece-homogeneous elastic composition under the action of a hard stamp, which simulates the behavior of a restored tooth under the action of masticatory load, was investigated.

Scientific novelty. *On the basis of mechanical-mathematical modeling of the contact interaction of the restoration with the tooth tissues, we established that to ensure strength, the wall thickness of the damaged tooth must satisfy the condition $h \geq 0.175D$. With a decrease in the thickness of the crown wall, greater annular stresses occur in the tooth tissues, the rate of growth of annular stresses increases with the increase in the Poisson ratio of the restorative material, and the faster the size of the defect. It is substantiated that large axial stresses that occur in untreated teeth with defects in the hard tissues of the tooth lead to their fractures. The built mechano-mathematical model of the contact interaction of the restoration with the hard tissues of the tooth comes true in cases of greater occlusal load perceived by the restoration itself. The larger the volume of the defect, the more sensitive the restored structure is to the physical and mechanical characteristics of the restoration, the more important the choice of material is. It has been proven that the aging of the restorative material leads to an increase in the equivalent stresses in the tooth tissues, reducing the strength of the restoration.*

Our research allows us to state that errors at the stage of choosing a method of treatment for defects of hard tissues of the teeth lead to clinical situations with an unfavorable prognosis for such teeth up to their loss.

Key words*: defects of hard tooth tissues, restoration, complications, tooth cracks, tooth fractures.*

Постановка проблеми. Тріщини та переломи зубів є двома найважчими ускладненнями ендодонтичної та відновної стоматології [1]. За даними Geursten et al. [2], Suksaphar W. [3], Бульбук О.В. [4] переломи зубів є однією із основних причин втрати зубів у світі. Встановлення діагнозу може бути складним, симптоми нечіткими та специфічними, однак їх часто недостатньо для остаточного діагнозу. Вибір методу лікування тріщини або перелому буде залежати від його ступеня [1].

Перелом зуба зазвичай асоціюється з «ударною» травмою. Автомобільна аварія, падіння з велосипеда, випадковий удар в обличчя є одними з найпоширеніших причин. Ці типи травматичних переломів виникають переважно у фронтальному сегменті ротової порожнини [1].

Описані нижче тріщини і переломи зубів часто не пов'язані з травматичною подією. Вони є результатом накопичувальної, непоміченої травми в результаті нормальних або надмірних оклюзійних навантажень [5]. Згідно рекомендацій AAE (Американської асоціації ендодонтів) тріщини та переломи зубів поділяють на п'ять груп. I група за AAE «Craze line» – тріщина емалі. Перелом горбка «Fractured Cusp», коли є повний або частковий перелом горбка, що починається на коронці, прямує до його шийки, закінчується в ясенній щілині або глибше (II група за AAE). Прогноз для таких зубів сприятливий і подальша тактика лікування залежить від глибини приясенного руйнування. Перелом зуба «Cracked Tooth», коли є неповний перелом зуба, що охоплює один або два крайових гребеня, починається на коронці, проникає в дентин в напрямку кореня зуба (III група за AAE). Прогноз для таких зубів сумнівний і залежить від глибини тріщини в корені. Повний перелом зуба «Split Tooth», коли перелом починається на коронці і розділяє зуб на дві частинки в напрямку кореня (IV група за AAE). Прогноз для таких зубів був несприятливий, і такі зуби підлягають видаленню (Рис. 1). V група за AAE – «Vertical root fracture»: вертикальні переломи коренів зубів [6].

Lynch et al [7] дослідили причини виникнення тріщин та переломів зубів, та поділили їх на чотири причинно-наслідкові категорії:

- «Restorative procedures» до них відносять: невідповідні конструктивні особливості реставрації (надмірне препарування порожнин, недостатній захист горбків зуба під час планування виготовлення вкладок, глибокий горбково-фісурний контакт), концентрація надмірного навантаження (через встановлення штифтів, надмірний тиск під час фіксації ортопедичних конструкцій, некоректне розміщення композитних реставрацій, що збільшує тиск на стінки зуба, ортопедичне лікування великих дефектів зубних рядів мостоподібними протезами).

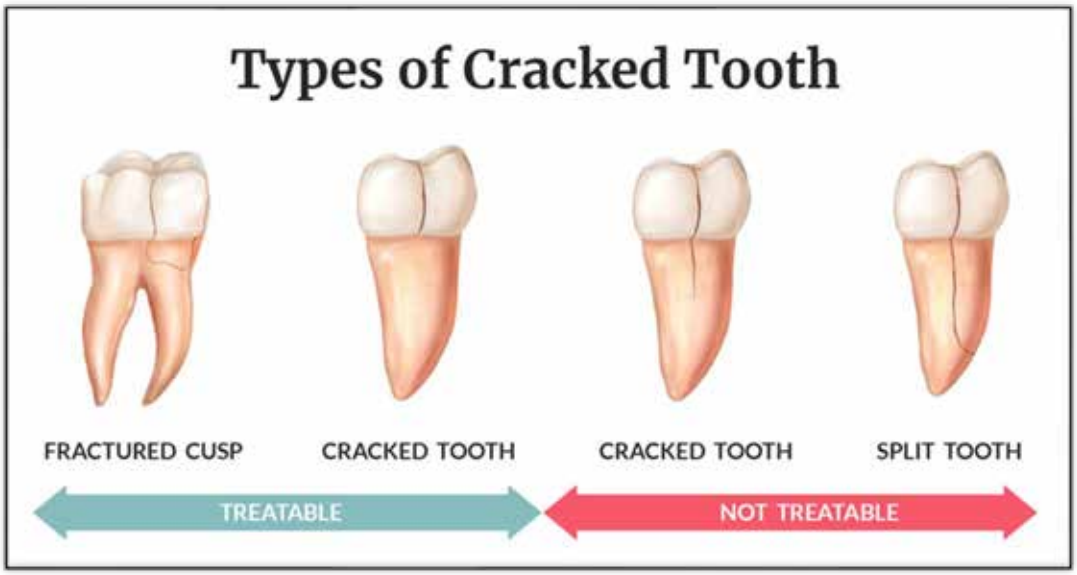

Рис. 1. Класифікація тріщин та переломів зубів згідно AAE

- «Occlusal»: такі як «інциденти» під час жування, руйнуючі горизонтальні сили, оклюзійні функціональні навантаження при нелікованих каріозних порожнинах великих розмірів, парафункції.
- «Developmental»: тріщини, виникають у зубах з порушеною структурою твердих тканин зуба.
- «Miscellaneous або інші фактори» такі як: тріщини емалі внаслідок значних температурних перепадів, стоматологічних втручань пов'язаних з високошвидкісними наконечниками, наявності пірсингу в ротовій порожнині.

Аналізуючи першу групу причин «Restorative procedures», ми бачимо що помилки на етапі планування стоматологічного лікування дефектів твердих тканин зубів спричинюють концентрацію надмірного навантаження на стінки зуба.

Мета дослідження

Вивчити та проаналізувати проблему утворення тріщин та переломів зубів в наслідок неправильного вибору методу лікування дефектів твердих тканин зубів.

Матеріали і методи дослідження

Відповідно до поставленої мети дослідження нами було проведено ряд клінічних та експериментальних досліджень.

Експериментальне дослідження включало в себе механіко-математичне моделювання контактної взаємодії реставрації з тканинами зуба. Механіко-математичне моделювання проводилося на базі кафедри будівельної механіки Івано-Франківського національного технічного університету нафти і газу.

Об'єктом дослідження є напружено-деформований стан композиції «зуб-пломба» або «зуб-вкладка» з урахуванням контактної взаємодії твердих тканин зуба з пломбою (вкладкою).

Досліджували поведінку кусково-однорідної пружної композиції під дією жорсткого штампу, яка моделює поведінку відновленого шляхом пломбування (чи встановлення вкладки) зуба під дією жувального навантаження. Поперечний переріз моделі є двозв'язною ділянкою, де параметри пружності та міцності змінюються від шару до шару, тобто є кусково-сталими функціями від радіальної координати. Вирази напружено-деформованого стану для усіх шарів матеріалу записували на основі однакових статичних та кінематичних гіпотез лінійної теорії пружності. Вважаємо, що властивості матеріалів однорідних областей визначаються модулями Юнга, коефіцієнтами Пуассона та межами текучості чи міцності. Властивості твердих тканин зуба вважаємо сталими величинами, а властивості реставраційного матеріалу – дискретно-змінними.

Як матеріал для відновлення зуба вибрали поширений композитний пломбувальний матеріал світлового твердіння (фотополімерний композит типу *Gradia Direct*), для якого модуль пружності $E = 1,2\ ГПа$, а коефіцієнт Пуассона $\mu = 0,43$, та кераміку для вкладок (типу *Vitablocs*) – $E = 6,0\ ГПа$, $\mu = 0,4$. Усереднені константи пружності для твердих тканин зуба прийняли такими: $E_0 = 95\ ГПа$, $\mu_0 = 0,32$ [8].

Клінічне дослідження проводилося на базі кафедри стоматології післядипломної освіти ННІПО Івано-Франківського національного

медичного університету МОЗ України та Центру стоматології «Університетської клініки» Івано-Франківського національного медичного університету, та було спрямоване на вивчення та аналіз ускладнень, що виникають після стоматологічного лікування дефектів твердих тканин зубів. Нами було обстежено 480 пацієнтів – 160 пацієнтів були залучені до груп обстеження. Групи пацієнтів були розподілені таким чином:

Першу групу склали 80 пацієнтів, в яких згідно з традиційними показаннями [9,10,11] і протоколами лікування показано виготовляти пряму реставрацію.

Другу групу склали 80 пацієнтів, в яких згідно з традиційними показаннями [9, 10, 11] і протоколами лікування показано виготовляти непряму реставрацію.

Клінічні обстеження пацієнтів проводилися за класичними методиками. Обстеження полягало в зборі скарг, анамнезу, зовнішньому обстеженні та об'єктивному дослідженні зубо-щелепової ділянки. При обстеженні пацієнтів спочатку звертали увагу на скарги, що пов'язані з раніше виготовленими реставраціями. Проводили опитування щодо виду лікування та терміну користування реставрацією. Проводили обстеження самої реставрації за модифікованою методикою USPHS (United States Public Health Service) [4], звертали увагу на матеріал, із якого вона виготовлена, спосіб виготовлення. Обов'язково враховувався об'єм дефекту, залишок твердих тканин опорних зубів після препарування, стан зубів антагоністів, прикусу. Визначення оклюзійних контактів проводили за допомогою оклюзійного паперу. Із метою отримання додаткових даних про глибину руйнування проводилися рентгенологічні обстеження та діагностика вторинного карієсу за допомогою апарату DIAGNOdent. Тріщини та переломи зубів ми оцінювали та поділяли, згідно з класифікацією AAE (Американської асоціації ендодонтів) [6].

Отримані результати в ході виконання дослідження піддавали статистичній обробці методом варіаційної статистики (середнє арифметичне, стандартна похибка, середньоквадратичне відхилення, довірчий інтервал) на персональному комп'ютері при застосуванні пакету статистичних програм «Microsoft Excel – 2015» і «Statistica – 8,0». Достовірність усіх отриманих результатів визначалася на рівні $p \leq 0,05$.

Результати дослідження та їх обговорення

Нами виконано розрахунок показників напружено-деформованого стану системи, зокрема осьових, контактних і кільцевих напружень, у вигляді аналітичних виразів, які враховують пружно-механічні властивості твердих тканин зуба і матеріалу пломби чи вкладки. З яких зроблений висновок, що при лікуванні великих дефектів краще використовувати жорсткіший матеріал (зокрема кераміку, макронаповнений композит), бо більшу частку зовнішнього осьового навантаження він сприймає на себе.

Проведено оцінку міцності відновленого зуба на основі енергетичного критерію Губера-Мізеса за величиною максимальних еквівалентних напружень. Встановлено, що для забезпечення міцності товщина стінки пошкодженого зуба повинна задовольняти умову $h \geq 0,175D$, тобто бути не меншою 17,5 % від величини діаметра коронки зуба. За меншої товщини стінки використання пломбувальних матеріалів буде неефективним, у такому разі для відновлення зуба слід застосувати керамічну вкладку.

На основі проведеного аналізу ми можемо стверджувати:

- великі осьові напруження, що виникають у нелікованих зубах із дефектами твердих тканин зуба, призводять до їхніх переломів.
- побудована механіко-математична модель контактної взаємодії пломби (вкладки) із твердими тканинами зуба справджується у випадках більшого оклюзійного навантаження, що сприймає сама реставрація. Чим більший об'єм дефекту, тим більш чутлива відновлена структура до фізико-механічних характеристик реставрації.
- при великих дефектах важливий вибір матеріалу. Старіння реставраційного матеріалу (що актуальніше для пломбувальних матеріалів) призводить до збільшення еквівалентних напружень у тканинах зуба, знижуючи міцність реставрації.

Результати клінічного дослідження реставрацій в першій групі (пацієнтам показано виготовляти пряму реставрацію – і лікування проводилося прямою реставрацією) висвітлюють нам низку ускладнень, більшість яких виникли внаслідок помилок, що здійснюються лікарями на різних етапах лікування: неправильний вибір кольору, погана ізоляція порожнини від ротової рідини, а також недостатня кінцева обробка реставрації і т.п.

Аналіз проведеного лікування пацієнтів другої групи, в яких, згідно з традиційними показаннями і протоколами лікування, показано виготовляти непряму реставрацію, оголює величезну проблему вибору методу лікування в таких клінічних ситуаціях. Адже тільки в 5 % випадках ми спо-

стерігали правильний вибір лікування – непряму реставрацію.

У цій групі ми розділили ускладнення, які спостерігали, на дві частини: ускладнення при виготовленні непрямих реставрацій та ускладнення при виготовленні прямих реставрацій. В підгрупі пацієнтів, в яких виявлені ускладнення при виготовленні непрямих реставрацій ми спостерігали стандартні ускладнення, що можуть виникати при лікуванні непрямими реставраціями (такі як порушення фіксації (розцементування), а також скол частинки реставрації.

Підгрупа пацієнтів, в яких виявлені ускладнення при виготовленні прямих реставрацій, склала 75 пацієнтів (Рис. 2). Невідповідність анатомічної форми (AF) відмічена в 29 (38,6±7,9) % випадках. В 10 (13,3±5,5) % випадках виявлено порушення анатомічної форми зубів при моделюванні прямої реставрації: сплощення або відсутність горбів, скіс ріжучих країв, відсутність оклюзійних контактів на реставрації (таким чином лікарі проводили «профілактику» ускладнень).

У 29 (38,6±7,9) % випадках ми спостерігали відсутність (випадіння пломб) реставрації, причому, з анамнезу нам відомо про неодноразові втрати цих реставрацій.

У пацієнтів другої групи ми спостерігали тріщини та переломи зубів. Згідно з класифікацією AAE (Американської асоціації ендодонтів) ми спостерігали 9 (12±5,0) % випадків перелому горбка «Fractured Cusp», коли є повний або частковий перелом горбка, що починається на коронці, прямує до його шийки, закінчується в ясенній щілині або глибше (II група за AAE). Прогноз для таких зубів сприятливий і подальша тактика лікування залежала від глибини приясенного руйнування.

Ми спостерігали 4 (5,3±3,6) % випадки перелому зуба «Cracked Tooth», коли є неповний перелом зуба, що охоплює один або два крайових гребеня, починається на коронці, проникає в дентин в напрямку кореня зуба (III група за AAE). Прогноз для таких зубів сумнівний і залежав від глибини тріщини в корені.

У 4 (5,3±3,6) % випадках ми спостерігали повний перелом зуба «Split Tooth», коли перелом починається на коронці і розділяє зуб на дві частинки в напрямку кореня (IV група за AAE). Прогноз для таких зубів був несприятливий, і такі зуби підлягали видаленню.

Таким чином, результати наших досліджень співзвучні з результатами інших дослідників і дозволяють констатувати, що помилки на етапі вибору методу лікування дефектів твердих тканин зубів призводять до клінічних ситуацій із несприятливим прогнозом для таких зубів аж до їхньої втрати [14]. Важливість проведених нами досліджень зазначена і в інших роботах [15, 16]. Як показують дослідження інших науковців (і це підтверджують наші дослідження), вивчення аналітичних механіко-математичних моделей необхідне для прогнозування результату реставрації зуба [3, 15, 17].

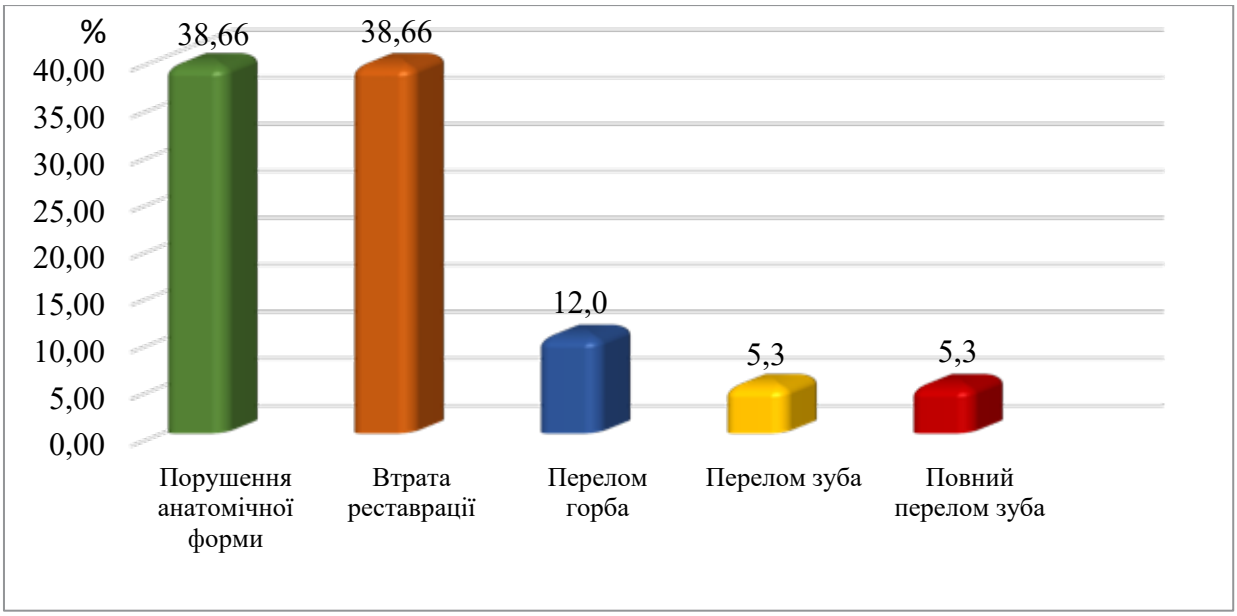

Рис. 2. Розподіл ускладнень у пацієнтів другої групи, яким виготовляли пряму реставрацію

Висновки

Таким чином, проведені нами дослідження, дозволяють констатувати, що помилки на етапі вибору методу лікування дефектів твердих тканин зубів призводять до клінічних ситуацій із несприятливим прогнозом для таких зубів аж до їхньої втрати.

Лікування дефектів твердих тканин зубів у більшості випадків пов'язане з вибором методу відновлення анатомічної форми зуба та матеріалів, які будуть використовуватись. Найпершим та важливим завданням лікарів-стоматологів при відновленні анатомічної форми зубів є адекватний вибір методу лікування, що зменшить кількість ускладнень, які призводять до втрати зубів.

Література:

1. Angambakkam R PK, Hagay S, Malli SN. Diagnosis of Vertical Root Fractures by Cone Beam Computed Tomography in Root Filled Teeth with Confirmation by Direct Visualization- A Systematic Review and Meta-Analysis. Journal of Endodontics.2021;47(1). DOI: 10.1016/j.joen.2021.04.022.

2. Geurtsen W, Schwarze T, Günay H. Diagnosis, therapy, and prevention of the cracked tooth syndrome. See comment in PubMed Commons below Quintessence Int. 2003;(34):409-417.

3. Suksaphar, W. et al. (2017) 'Survival rates against fracture of endodontically treated posterior teeth restored with full-coverage crowns or resin composite restorations: a systematic review', Restorative Dentistry & Endodontics, p. 157. doi: 10.5395/rde.2017.42.3.157.

4. Бульбук ОВ. Клініко-експериментальне обґрунтування ортопедичного лікування пацієнтів із дефектами твердих тканин зубів [дисертація]. Івано-Франківськ: 2019. 199 с.

5. Geurdsen W, Schwarze T, Günay H: Diagnosis, therapy and prevention of the cracked tooth syndrome, Quintessence Int 34:409, 2003.

6. Endodontics: Colleagues for Excellence [Internet]. Chicago: AAE; summer 2008. Available from: https://www.aae.org/specialty/wpcontent/uploads /sites/2/2017/07/ecfesum08.pdf

7. Wilson N, Lynch CD, Brunton PA, Hickel R, Meyer-Lueckel H, Gurgan S et al. Criteria for the replacement of restorations: Academy of Operative Dentistry European Section. Oper Dent. 2016;41 S7:S48-57. https://doi.org/10.2341/15-058-O

8. Bulbuk, O., Velychkovych, A., Mazurenko, V., Ropyak, L., Pryhorovska, T. Analytical estimation of tooth strength, restored by direct or indirect restorations. Engineering Solid Mechanics, 7(3), 193-204. DOI: 10.5267/j.esm.2019.5.004

9. Рожко ММ, Попович ЗБ, Куроєдова ВД. Стоматологія: підручник : У 2 кн. – Кн. 1. К.: ВСВ «Медицина»; 2013. 872 с.

10. Рожко ММ, редактор. Комплекс алгоритмів для підготовки до атестації випускників за спеціальністю «Стоматологія». Івано-Франківськ: Видавництво ІФНМУ; 2017. С. 264.

11. Борисенка АВ, редактор. Стоматологічні захворювання: терапевтична стоматологія. К.: ВСВ «Медицина»; 2017. 664 с.

12. Біда ОВ, Струк ВІ, Забута ЮІ. Аналіз стану стоматологічного здоровя та рівня зубного протезування населення України. Збірник наукових праць співробітників НМАПО ім. П.Л. Шупика. 2013;22(1):370-371.

13. Германчук СМ, Забуга ЮІ. Результати клінічних досліджень заміщення дефектів коронок зубів ортопедичними конструкціями. *Вісник* проблем біології та медицини. 2012; 2(4):229-231.

14. Zarow MD, Arcangelo C, Paolone G, Paniz G, Felipe L. EndoProsthodontics – Guidelines for the clinical practice. Chicago: Quintessence Int; 2016.

15. Shats'kyi IP, Ropyak Ya, Makoviichuk MV. Strength optimization of a two-layer coating for the par-ticular local loading conditions [Text]. Strength of Materials. 2016;48(5):726–730. doi: 10.1007/s11223-016-9817-5

16. Bulbuk O, Bulbuk O, Rozhko M. A New Cavity Classification LOV/DD: An Original Hypothesis. Dent Hypotheses 2020;11:24-7

17. Pelekhan B, Dutkiewicz M, Shatskyi I, Velychkovych A, Rozhko M, Pelekhan L. Analytical Modeling of the Interaction of a Four Implant-Supported Overdenture with Bone Tissue. *Materials*. 2022; 15(7):2398. https://doi.org/10.3390/ma15072398

References:

1. Angambakkam, R PK., Hagay, S., Malli, SN. (2021). Diagnosis of Vertical Root Fractures by Cone Beam Computed Tomography in Root Filled Teeth with Confirmation by Direct Visualization- A Systematic Review and Meta-Analysis. Journal of Endodontics.2021;47(1). DOI: 10.1016/j.joen.2021.04.022.

2. Geurtsen, W., Schwarze, T., Günay H. (2003). Diagnosis, therapy, and prevention of the cracked tooth syndrome. *See comment in PubMed Commons below Quintessence Int, (34):409-417.*

3. Suksaphar, W. et al. (2017). 'Survival rates against fracture of endodontically treated posterior teeth restored with full-coverage crowns or resin composite restorations: a systematic review'. *Restorative Dentistry & Endodontics, p. 157. doi: 10.5395/rde.2017.42.3.157.*

4. Bulbuk, O.V. (2019). Kliniko-eksperymentalne obgruntuvannia ortopedychnoho likuvannia patsiientiv iz defektamy tverdykh tkanyn zubiv. [Clinical and experimental justification of orthopedic treatment of patients with defects of hard tissues of teeth]. The text of the candidate's dissertation of medical sciences. *Ivano-Frankivsk:* [in Ukrainian].

5. Geurdsen, W., Schwarze, T., Günay, H. (2003). Diagnosis, therapy and prevention of the cracked tooth syndrome. *Quintessence Int 34:409.*

6. Endodontics: Colleagues for Excellence [Internet]. Chicago: AAE; summer 2008. Available from: https://www.aae.org/specialty/wpcontent/uploads /sites/2/2017/07/ecfesum08.pdf

7. Wilson, N., Lynch, C.D., Brunton, P.A., Hickel, R., Meyer-Lueckel, H., Gurgan, S. et al. (2016). Criteria for the replacement of restorations: Academy of Operative Dentistry European Section. *Oper Dent. 2016;41 S7:S48-57. https://doi.org/10.2341/15-058-O.*

8. Bulbuk, O., Velychkovych, A., Mazurenko, V., Ropyak, L., Pryhorovska, T. (2019).Analytical estimation of tooth strength, restored by direct or indirect restorations. Engineering Solid Mechanics, 7(3), 193-204. DOI: 10.5267/j.esm.2019.5.004; [in Ukrainian].

9. Rozhko, M.M., Popovych, Z.B., Kuroiedova, V.D. (2013). Stomatolohiia [Dentistry]. VSV «Medytsyna»; [in Ukrainian].

10. Rozhko, M.M, redaktor. (2017). Kompleks alhorytmiv dlia pidhotovky do atestatsii vypusknykiv za spetsialnistiu «Stomatolohiia» [A complex of algorithms for preparation for certification of graduates in the specialty "Dentistry"]. Ivano-Frankivsk, IFNMU [in Ukrainian].

11. Borysenka, A.V., redaktor. (2017). Stomatolohichni zakhvoriuvannia: terapevtychna stomatolohiia [Dental diseases: therapeutic stomatology]. VSV «Medytsyna» [in Ukrainian].

12. Bida, OV., Struk, VI., Zabuta, YuI. (2013). Analiz stanu stomatolohichnoho zdorovia ta rivnia zubnoho protezuvannia naselennia Ukrainy[Analysis of the state of dental health and the level of dental prosthetics of the population of Ukraine]. Zbirnyk naukovykh prats spivrobitnykiv NMAPO im. P.L. Shupyka. 22(1):370-371; [in Ukrainian].

13. Hermanchuk, SM., Zabuha, YuI. (2012). Rezultaty klinichnykh doslidzhen zamishchennia defektiv koronok zubiv ortopedychnymy konstruktsiiamy[The results of clinical research on the replacement of tooth crown defects with orthopedic constructions]. Visnyk problem biolohii ta medytsyny. 2(4):229-231; [in Ukrainian].

14. Zarow MD, Arcangelo C, Paolone G, Paniz G, Felipe L. EndoProsthodontics – Guidelines for the clinical practice. Chicago: Quintessence Int; 2016.

15. Shats'kyi IP, Ropyak Ya, Makoviichuk MV. Strength optimization of a two-layer coating for the par-ticular local loading conditions [Text]. Strength of Materials. 2016;48(5):726–730. doi: 10.1007/s11223-016-9817-5

16. Bulbuk O, Bulbuk O, Rozhko M. A New Cavity Classification LOV/DD: An Original Hypothesis. Dent Hypotheses 2020;11:24-7

17. Pelekhan B, Dutkiewicz M, Shatskyi I, Velychkovych A, Rozhko M, Pelekhan L. Analytical Modeling of the Interaction of a Four Implant-Supported Overdenture with Bone Tissue. *Materials.* 2022; 15(7):2398. https://doi.org/10.3390/ma15072398

УДК 616.724:[616.24-0562.52.432-09]
DOI https://doi.org/10.35220/2078-8916-2023-47-1.22

Т.А. Лалетіна,
аспірант кафедри Терапевтичної стоматології та дитячої стоматології, Харківський національний медичний університет, проспект Науки, буд 4, м. Харків, Україна, індекс 61022, meduniver@knmu.edu.ua

КОМПЛЕКСНИЙ ПІДХІД ДО МЕТОДІВ ОБСТЕЖЕННЯ ПРИ ЛІКУВАННІ ПАЦІЄНТІВ З ДИСФУНКЦІЄЮ СКРОНЕВО-НИЖНЬОЩЕЛЕПНОГО СУГЛОБА, УСКЛАДНЕНОЮ СИНДРОМОМ ОБСТРУКТИВНОГО АПНОЕ СНУ

Мета дослідження. *Проведення оцінки клінічної ефективності комплексного обстеження при лікуванні пацієнтів з дисфункцією скронево-нижнєщелепного суглобу (СНЩС), ускладненою синдромом обструктивного апное сну (СОАС).* **Матеріали та методи.** *Комплексне обстеження та лікування було проведено у 67 пацієнтів з дисфункцією СНЩС, ускладненою СОАС різного ступеня тяжкості. Нерівномірна чисельність пацієнтів у статево-вікових групах обумовлена більшою кількістю захворюваності у чоловіків в віці від 40 до 59 років. Було проведено комплексне обстеження пацієнтів із дисфункцією СНЩС за допомоги індексу Helkimo, оцінка інтенсивності храпу за допомогою мобільного додатку «SnoreLab». Оцінка стану пацієнтів після використання капи з похилою площиною проводилась через 3 місяці використання.* **Наукова новизна.** *На сьогодні інтерес представляє дослідження патології СНЩС та синдрому обструктивного апное сну. Комплексне вивчення методів обстеження та використання ортопедичних пристроїв для лікування дисфункції СНЩС та синдрому обструктивного апное сну дає позитивні результати. Труднощі у діагностики та лікування полягають у тому, що пацієнти з зазначеною патологією мають складну клінічну картину поліетіологічного генезу, що часто може супроводжуватись різноманітними клінічними проявами.* **Висновки.** *За результатами дослідження на 1 місці за ефективністю стоїть лікування середнього ступеню, на 2 місці – легкого, та на 3 місці – тяжкого ступеню тяжкості. Нижча ефективність лікування пацієнтів з тяжким ступенем пояснюється тим, що ця група сформувала стійку патологічну систему з вираженими структурними змінами, які складно вилікувати повністю, але можна перевести в легший ступінь тяжкості шляхом вірно підібраного комплексного лікування.*
Ключові слова: *дисфункція скронево-нижньощелепного суглобу, синдром обструктивного апное сну, знімна капа з похилою площиною, лікування дисфункції СНЩС.*

T.A. Laletina,
Postgraduate Student at the Department of Therapeutic Dentistry and Pediatric Dentistry, Kharkiv National Medical University, 4 Nauky Avenue, Kharkiv Ukraine, postal code 61022, meduniver@knmu.edu.ua

A COMPREHENSIVE APPROACH TO EXAMINATION METHODS IN THE TREATMENT OF PATIENTS WITH TEMPOROMANDIBULAR JOINT DYSFUNCTION COMPLICATED BY OBSTRUCTIVE SLEEP APNEA SYNDROME

The purpose of the study. *Evaluation of the clinical effectiveness of a comprehensive examination in the treatment of patients with TMJ dysfunction complicated by OSAS.* **Materials and methods.** *Comprehensive examination and treatment was carried out in 67 patients with TMJ dysfunction complicated by OSAS of various degrees of severity. The uneven number of patients in sex-age groups is due to a higher number of cases in men aged 40 to 59 years. A comprehensive examination of patients with TMJ dysfunction was carried out using the Helkimo index, assessment of snoring intensity using the "SnoreLab" mobile application. Assessment of the condition of patients after using a cap with an inclined plane was carried out after 3 months of use.* **Scientific novelty.** *Currently, the study of TMJ abnormalities and obstructive sleep apnea syndrome is increasingly of interest. A comprehensive study of examination methods and the use of orthopedic devices for the treatment of TMJ dysfunction and obstructive sleep apnea syndrome give positive results. Difficulties in diagnosis and treatment lie in the fact that patients with the specified impairment have a complex clinical picture of polyetiological origin, which can often be accompanied by various clinical manifestations.* **Conclusions.** *According to the results of the study, treatment of moderate severity is ranked 1st in terms of effectiveness, with mild in the 2nd place, and severe in the 3rd place. The lower effectiveness of treatment of patients with a severe degree is explained by the fact that this group has formed a stable pathological system with expressed structural changes, which are difficult to cure completely, but can be transferred to a lighter degree of severity by correctly selected comprehensive treatment.*
Key words: *temporomandibular joint dysfunction, obstructive sleep apnea syndrome, removable cap with an inclined plane, treatment of TMJ dysfunction.*

Постановка проблеми. В даний час велика увага дослідників приділяється вивченню функціональних порушень скронево-нижньощелепного суглоба (СНЩС) незапального характеру, що мають велике поширення і становлять 80% усієї суглобової патології [1, 400 с; 2, с 14-18]. До найтяжчих і поширених захворювань скронево-нижньощелепного суглоба належить синдром дисфункції. У літературі описано багато різних точок зору на

© Т.А. Лалетіна, 2023

етіологію та патогенез даного захворювання [3, с. 363-366; 4, с. 120-121].

Однією з ланок патогенезу дисфункціональних синдромів СНЩС є поєднання з супутним синдромом обструктивного апное сну, який пов'язаний з особливістю взаємовідносин між оклюзією зубних рядів, станом СНЩС, розмірами дихальних шляхів та будови під'язикової кістки [5, с. 515-520].

Особливу складність становить лікування хворих із дисфункцією СНЩС, ускладненої синдромом обструктивного апное сну (СОАС). Захворювання відзначаються великою поширеністю у групах працездатного віку, недостатньою ефективністю лікування, поєднанням із патологією внутрішніх органів. У цьому випадку проблема виходить за межі стоматології і має загальномедичне значення, що визначає актуальність вивчення даної патології [11, с. 27-36,12, с. 1818-1824]. Звідси великий практичний інтерес до методів дослідження та лікування.

В даний час ведуться розробки нових методів діагностики та комплексного лікування цих поширених патологічних станів. Сучасний підхід до лікування носить комплексний характер: використовуються засоби та методи, що впливають як на скронево-нижньощелепний суглоб, так і на дихальні шляхи [6, 48 с. 7, с. 60-64].

Існує широкий діапазон методів лікування, проте зі зростанням вимог до більш зручних та менш коштовних пристроїв визначається актуальність розробки нових способів лікування цієї патології.

Питання комплексного лікування дисфункції СНЩС та СОАС до сьогоднішнього дня в повному обсязі не розроблено, немає єдиної схеми надання ефективної допомоги хворим на цю категорію. Існують різні методи симптоматичного та комплексного впливу на ці патологічні стани, проте дотепер кінцеві результати часто неефективні. [8, с. 55-59, 9, с. 149-153, 10 с. 432].

Однак для ефективного вирішення проблеми лікування хворих з дисфункцією СНЩС, ускладненої СОАС, недостатньо тільки об'єктивної діагностики, необхідно провести комплексне лікування хворих та оцінити їх клінічну ефективність.

Метою нашого дослідження було проведення оцінки клінічної ефективності комплексного обстеження при лікуванні пацієнтів з дисфункцією СНЩС, ускладненою СОАС.

Матеріали та методи. Комплексне обстеження та лікування було проведено у 67 пацієнтів з дисфункцією СНЩС, ускладненою СОАС різного ступеня тяжкості. Чисельність пацієнтів була нерівномірною у статево-вікових групах. Більша кількість виявлених хворих була в групі чоловіків. Так із загальної кількості 67 пацієнтів, чоловіків було 39, що становило 58, 21%, жінок – 28, що склали 41,79%.

Обстеження скронево-нижньощелепних суглобів та проявів СОАС проводили за допомогою клінічних та інструментальних методів, з винесенням висновку лікаря та подальшою постановкою діагнозу. При розробці схеми лікувальних заходів збиралися всі симптоми захворювань.

В основу розробки комплексного лікування дисфункції СНЩС, ускладненою СОАС, були покладені принципи класифікації даних захворювань за ступенем їх тяжкості, яким рекомендовано слідувати лікарям-стоматологам при постановці діагнозу та виборі лікування.

Клінічні методи обстеження скронево-нижньощелепних суглобів включали обстеження м'язів, порожнини рота, аналіз функціональних взаємин зубних рядів в універсальному артикуляторі «SAM 3» за наступною методикою. За допомогою лицьової дуги визначали центральне співвідношення щелеп. Отримані параметри переносили до артикулятора. За допомогою стандартних металевих ложок отримували відбитки силіконовим матеріалом Speedex фірми Coltene (Швейцарія). Моделі відливали з супергіпсу IV класу міцності з подальшою їх фіксацією в артикуляторі, де проводили аналіз оклюзії та реєстрацію даних. При аналізі визначали оклюзійні контакти в центральному співвідношенні, передній, латеральних та дистальній оклюзіях.

Для оцінки та характеристики стану СНЩС ми використовували індекс Helkimo [13, с. 61-63]. Згідно з яким, кожному з 5 критеріїв відповідало 5 можливих результатів оцінювання від 0 до 5 балів.

Рухомість нижньої щелепи: 0 балів – не обмежена (відкриття рота 50 мм, бокові рухи нижньої щелепи 7 мм); 1-4 балів – трохи обмежена (відкриття рота 30-39 мм, бокові рухи нижньої щелепи 4-6 мм); 5 балів – дуже обмежена (відкриття рота менше 30 мм, бокові рухи нижньої щелепи 0-3 мм);

Функція суглобу: 0 балів – відкривання та закривання роту по середній лінії без суглобового шуму, припустимо бічне зміщення нижньої щелепи не більше 2 мм; 1-4 балів – суглобовий шум визначається пальпаторно або бічне зміщення нижньої щелепи більше 2 мм; 5 балів –

дислокація суглобової головки або короткочасне блокування рухів суглобової головки;

М'язовий біль: 0 балів – відсутній при пальпації жувальних м'язів; 1-4 балів – при пальпації виникає біль у 1-3 м'язів; 5 балів при пальпації виникає біль у 4 та більше м'язів;

Суглобовий біль: 0 балів – відсутній при пальпації суглобу; 1-4 балів – біль при пальпації з одного боку; 5 балів – біль при пальпації з обох боків обох суглобів;

Біль під час рухів нижньої щелепи: 0 балів –відсутній; 1 бал –біль виявляється при одному русі щелепи; 5 балів – біль виявляється при двох та більше рухах нижньої щелепи.

Після оцінки даних критеріїв проводився підрахунок набраних балів, за отриманим результатом визначався ступінь дисфункції за такою схемою: 0 балів – дисфункції немає; 1-4 балів – дисфункція легкого ступеня; 4-9 балів – дисфункція середнього ступеня; 10-25 балів – дисфункція важкого ступеня.

Дослідження стану СНЩС за індексу Helkimo проводили до лікування та після трьох місяців використання капи з похилою площиною [15, с. 34-37].

Суб'єктивне та об'єктивне дослідження дисфункції СНЩС та СОАС проводили такими методами: виявлення скарг хворого, збирання анамнезу, зовнішній огляд та обстеження порожнини рота. Збір анамнезу допомагав з'ясувати, коли і як почалося захворювання, де і як проводилося лікування і який був ефект від нього, а також наявність соматичних захворювань. Виявляли, коли і з якого приводу видалялися зуби, а також, чи хворий користується протезами і якщо користується, то чи відповідають вони вимогам.

Оцінку інтенсивності храпу проводили за допомогою мобільного додатку для контролю якості сну «SnoreLab». Він може бути встановлений у мобільний телефон з Play Market або App Store та має можливість записувати наявність храпу та періодів апное сну, а потім в графічному, цифровому зображенні давати результат аналізу сну (кількість періодів храпу, їх тривалість та інтенсивність), також за допомогою цього додатку є можливість прослуховувати свій сон коли завгодно. Кожному пацієнту було запропоновано встановити на свій мобільний телефон цей додаток і кожну ніч перед засинанням його включати. Щоранку пересилати отриманий запис лікарю.

Всім пацієнтам в якості ортопедичного методу комплексного лікування було запропоновано користування індивідуальною капою з похилою площиною, виготовленої за оригінальною методикою [13 с. 61-63,14 с. 61-63,15 с. 34-37]

Статистична обробка даних проводилась за допомогою наступних індексів: непараметричний критерій Уілкоксона, критерій Мак-Німана, критерій Шапіро-Уілка [16, 816 с].

Результати та їх обговорення. Під час запланованого клінічного обстеження, через 3 місяці після початку лікування, в якому приймали участь 67 пацієнтів обох статей віком від 18 до 68 років з діагнозом дисфункція СНЩС, ускладнена СОАС проведення оцінки клінічної ефективності ґрунтувалося на розподілі хворих на групи за ступенем тяжкості захворювань. Ми використовували класифікацію за індексом дисфункції СНЩС Helkimo та результатами храпу з мобільного додатку «SNORE LAB» Хворих розподіляли в групи з легким, середнім та важким ступенем. Обов'язковою умовою була наявність у хворого одночасно двох захворювань, що вивчаються. В результаті отримали три групи хворих з основним захворюванням – дисфункцією СНЩС (легкого, середнього та тяжкого ступеня), кожну з яких розділили ще на дві підгрупи за статтю: чоловіки та жінки

Відповідно до ознак, наведених у класифікації захворювань за ступенем тяжкості, пацієнтів з дисфункцією СНЩС, ускладненою СОАС розподілили в таблицю. Дані розподілу хворих за поєднанням ступенів тяжкості дисфункції СНЩС та СОАС до лікування та після 3 місяців лікування представлені в таблиці 1.

При статистичній обробці даних за указаними раніше критеріями було виявлено значуще ($p<0,05$) зміщення балів ступеня дисфункції СНЩС, в бік зменшення їх значень (Таблиця 1). Така тенденція спостерігалася як в цілому, так і для кожного ступеня дисфункції.

Наочно таку тенденцію зміщення балів ступеня дисфункції СНЩС в бік зменшення їх значень можна бачити на гістограмах розподілу (рис. 1).

Для оцінки зсуву розподілу індексів дисфункції СНЩС спочатку та через 3 місяці лікування використовувався непараметричний критерій Уілкоксона [1] для залежних груп.

Як ми бачимо з таблиць 2, 3 спостерігається значимий ($p<0,05$) зсув розподілу показників «Індекс дисфункції СНЩС» у напрямку зменшення їх значень.

Для оцінки відмінностей у показнику «хропіння» спочатку і через 3 місяці використовува-

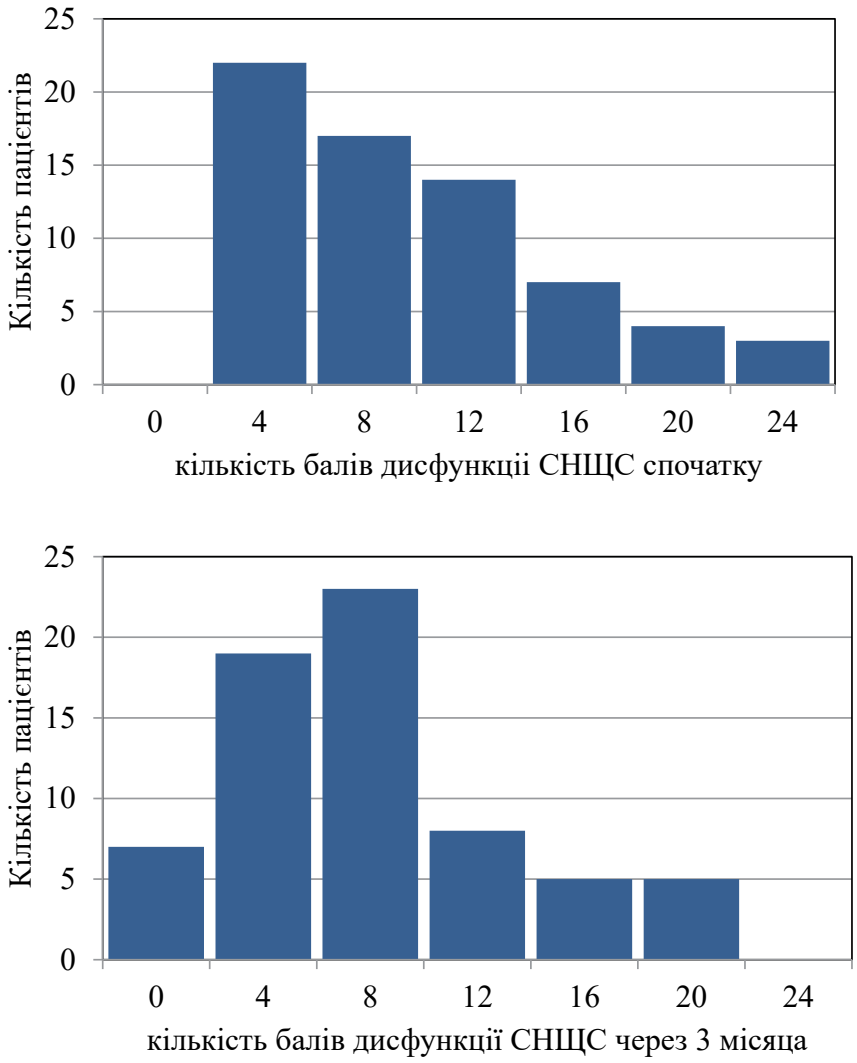

Рис. 1. Гістограми розподілу балів дисфункції СНЩС для жінок і чоловіків разом (67 пацієнтів)

Таблиця 1

Розподіл ступеня дисфункціїї СНЩС у пацієнтів

стать	ступінь дисфункції	кількість пацієнтів	Дисфункція СНЩС в балах Me (LQ;UQ)		Критерій Уїлкоксона (Z; p)
			спочатку	через 3 місяця	
ж	усі разом	28	5,0 (3; 9)	4,5 (2,5; 8)	Z=3,92 p <0,0001
	легкого ступеня	13	3,0 (2; 3)	2,0 (1; 3)	Z=2,37 p=0,018
	середнього ступеня	10	7,5 (7; 9)	5,5 (5; 8)	Z=2,52 p=0,0117
	важкого ступеня	5	19,0 (13; 22)	16,0 (12; 20)	Z=2,022 p=0,0431
ч	усі разом	39	8,0 (5; 14)	6,0 (4; 11)	Z=5,44 p <0,00001
	легкого ступеня	9	4,0 (3; 4)	2,0 (0; 2)	Z=2,67 p=0,008
	середнього ступеня	17	8,0 (7; 9)	6,0 (6; 8)	Z=3,62 p=0,0003
	важкого ступеня	13	16,0 (14; 18)	14,0 (11; 16)	Z=3,18 p=0,0015

Таблиця 2

Розподіл індексу дисфункції СНЩС для жінок (N=28)

	Значення індексу дисфункції СНЩС	Індекс дисфункції СНЩС				
		1	**2**	**3**	**4**	**5**
спочатку	0	15	2	0	11	13
	1	8	14	3	12	6
	2	2	9	15	1	5
	3	1	0	7	1	2
	4	1	1	0	3	2
	5	1	2	3	0	0
через 3 місяця	0	19	6	3	10	14
	1	5	12	4	14	6
	2	2	7	14	0	5
	3	0	0	4	2	1
	4	2	3	3	2	2
	5	0	0	0	0	0
Критерій Уїлкоксона (Z; p)		Z=2,36 p=0,018	Z=2,24 p=0,025	Z=3,18 p=0,0015	Z=0,535 p=0,59	Z=1,6 p=0,11

Таблиця 3

Розподіл індексу дисфункції СНЩС для чоловіків (N=39)

	Значення індексу дисфункції СНЩС	Індекс дисфункції СНЩС				
		1	**2**	**3**	**4**	**5**
спочатку	0	16	1	0	11	4
	1	11	19	0	7	22
	2	5	11	8	8	
	3	3	5	11	6	2
	4	4	2	11	6	2
	5	0	1	9	1	0
через 3 місяця	0	31	9	4	10	12
	1	2	13	1	11	16
	2	3	10	9	9	7
	3	3	4	9	7	2
	4	0	3	9	2	2
	5	0	0	7	0	0
Критерій Уїлкоксона (Z; p)		Z=3,82 p=0,0001	Z=2,48 p=0,013	Z=3,39 p=0,0007	Z=2,64 p=0,008	Z=2,55 p=0,011

лися два підходи. На першому етапі розглядалася кількість пацієнтів у кожній групі за інтенсивністю хропіння. Їхні значення на основі таблиць поєднаності порівнювалися за допомогою критерію Мак-Німана [16, 816 с.] для залежних груп (табл. 4).

Як бачимо з Таблиці 4, рівень хропіння значимо ($p<0,05$) зменшується не у всіх групах. Тому для оцінки зсуву розподілу показника "хропіння" на другому етапі скористаємося непараметричним критерієм Вілкоксона [16, с. 816] для залежних груп. Так, для жінок маємо Z=3,4; p=0,00066 і чоловіків Z=3,4; p = 0,00066. Таким чином, через 3 місяці спостерігається зсув інтенсивності хропіння у бік зменшення як жінок, так чоловіків.

При вивченні загальної вибірки 67 особа, представленої у шести вікових групах, ми відзначили суттєву різницю у їх чисельності. Було виявлено провідні вікові групи: 40-49 років, що склала 39,19%, 50 -59 років,,що склала 33,16%, 59 років та більше і 30-39 років, що склали 13,43 % та 11,53% відповідно. Дві групи, що залишилися,

Таблиця 4

Показники храпу у жінок та чоловіків на початку та через 3 місяці

Храп	стать	N	Кількість пацієнтів, що мали ознаки храпу спочатку	Кількість пацієнтів, що зберегли ті ж самі ознаки храпу через 3 місяці	Критерій Мак-Німана (χ^2; p)
тихий	ж	28	12	6	χ^2=4,17; p=0,041
легкий			11	4	χ^2=5,14; p=0,023
голосний			5	3	χ^2=0,5; p=0,48
тихий	ч	39	9	5	χ^2=2,25; p=0,134
легкий			21	14	χ^2=5,14; p=0,023
голосний			9	5	χ^2=2,25; p=0,134

до 20 років (0,42%) і 20-29 років (2,27%) склали 2,69 % разом, що є нижче 5% рівня значущості та свідчить про низьку поширенність захворювання в цьому віці та про підвищення поширенності захворювання в осіб працездатного віку.

До лікування серед пацієнтів, відібраних для дослідження, були присутні групи з тяжким, середнім та легким ступенями тяжкості дисфункції СНЩС, ускладненою СОАС. В результаті проведеного лікування була виявлена тенденція до зменшення кількості клінічних проявів у всіх групах. У жінок зменшення проявів дисфункції СНЩС склало 10 %, у чоловіків – 25 %. Група з дисфункцією СНЩС легкого ступеня у жінок зменшилась на 33,4%, середньої на 26,7%, тяжкої на 15,8%.

У чоловіків був виявлений більш високий відсоток змін на покращення клінічних проявів, так загальна кількість чоловіків покращила показники на 25%, легкого ступеню на 50%, середнього на 25%, а тяжкого лише на 12,5%.

Інша тенденція спостерігалась з проявами храпу. При дослідженні цього клінічного прояву, а саме більш інтенсивне зниження цього показнику було виявлено у жінок з тихим (50%) та легким храпом (63,64%). Достатньо стійкий показник зменшення інтенсивності храпу виявили у чоловіків з легким та голосним храпом(44,45%).

Висновки. Висока ефективність лікування групи з дисфункцією СНЩС легкого ступеню склала у жінок переважну чисельність, а в групі чоловіків найбільшу ефективність лікування спостерігали в групі середнього ступеню важкості. Пацієнти з тяжким ступенем захворювання як у жінок, так і чоловіків мали невисоку ефективність, що потребує подальшого спостереження за клінічними проявами та знаходження більш дієвих методик лікування цих патологічних станів

Аналіз даних проведеного дослідження показав, захворювання, що вивчаються, протікають у суміжних відділах щелепно-лицевої області, які мають загальне кровопостачання та іннервацію. Патологічний процес в одній підтримує та посилює дисфункціональні розлади в сусідній області, впливає на його вираженність та характер течії.

Таким чином, на 1 місці за ефективністю стоїть лікування середнього ступеню, на 2 місці – легкого, та на 3 місці – тяжкого ступеню тяжкості. Нижча ефективність лікування пацієнтів з тяжким ступенем пояснюється тим, що ця група сформувала стійку патологічну систему з вираженими структурними змінами, які складно вилікувати повністю, але можна перевести в легший ступінь тяжкості шляхом вірно підібраного комплексного лікування.

Даний метод ортопедичного лікування капою з похилою площиною, виготовленою за індивідуальною методикою є досить ефективним при лікуванні пацієнтів з дисфункцією СНЩС, ускладненою синдромом обструктивного апное сну та хропінням, та потребує на подальші спостереження.

Література

1. Макеєв В.Ф., Телішевська У.Д., Шибінський В.Я. та ін. Скроневоніжньощелепні розлади. Львів: Кварт; 2018 р. 400 с.

2. Макєєв В.Ф. Сучасні погляди на етіологію і патогенез дисфункцій скронево-нижньощелепних суглобів. Огляд літератури. *Новини стоматології.* 2014. № 1. С. 14–18.

3. Яценко О.І. Клініко-рентенологічна характеристика компресійно-болевого симптом скронево-нижньощелепного сухоглобусу. *Вісник проблеми біології і медицини*. 2015. № 2(1). С. 363-366.

4. Новіков В.М. Кореляційні зв'язки між м'язовосуглобовою дисфункцією СНЩС та оклюзій-

ними порушеннями при різних видах прикусів. *Проблеми екології та медицини*. 2011. № 15(3-4). С. 120-122.

5. Germec-Cakan, D. Uvulo-Glossopharyngeal Dimensions in Non-Extraction, Extraction with Minimum Anchorage, and Extraction with Maximum Anchorage. *European Journal of Orthodontics.* 2011. № 33. p. 515-520.

6. Шувалов С.М. Захворювання та дисфункціональні порушення скронево-нижньощелепного суглоба у дітей та дорослих. Клініка, діагностика, лікування/ С.М. Шувалов. – Вінниця: Книга-Вега, 2012. 48 с

7. Ожоган Р.З. Клінічна оцінка стану зубо-щелепної системи пацієнтів із захворюваннями скронево-нижньощелепного суглоба. *Вісник стоматології.* 2019. № 1. С. 60-64.

8. Макєєв В. Ф. та ін. Сучасні тенденції лікування скронево-нижньощелепних розладів. *Новини стоматології.* 2018. № 2 (95). С. 55-59

9. Костюк ТМ. Фізикальне обстеження пацієнтів із дисфункцією скроневонижньощелепного суглобу. *Український журнал медицини, біології та спорту*. 2018. № 4 (13, 3). с. 149–153.

10. Graniomandibuläre dysfunction. Interdisziplinäre Diagnostik und Thearapie/ Koneke C. et. al. Berlin, Chicago, Tokio: Quintessence publishing Co. Ltd, 2010. 432 p.

11. Franklin K., Anttila H., Axelsson S. et al. Effects and side-effects of surgery for snoring and obstructive sleep apnea--a systematic review. *Sleep.* 2009; 32 (1): 27–36.

12. Gelardi M. et al. Double-blind placebo-controlled randomized clinical trial on the efficacy of Aerosal in the treatment of sub-obstructive adenotonsillar hypertrophy and related diseases // Intern. J. Pediatr. Otorhinolaryngol. 2013; 77 (11): 1818–24.

13. Ніконов А.Ю. Використання капи з похилою площиною при лікуванні дисфункції скронево-нижньощелепного суглоба та її вплив на якість сну/А.Ю. Ніконов, Т.А. Лалетіна, Н.М. Бреславець// Збірник тез ІІ-ї Української науково-практичній конференції «Сучасні перспективи розвитку стоматології через призму нових досліджень молодих вчених». 2021. Рівне. С. 61-63.

14. Ніконов А.Ю. Сучасний підхід до профілактики та лікування обструктивного апное/ А.Ю. Ніконов, Н.М. Бреславець та ін. Збірник тез наукових робіт. Міжнародна науково-практ.конф. «Актуальні питання розвитку медичних наук XXI ст.» 2019. Львів. С. 61-63.

15. Ніконов А.Ю., Бреславець Н.М., Лалетіна Т.А. Стоматологічна профілактика та лікування синдрому обструктивного апное-гіпопное сну. *Проблеми безперервної медичної освіти та науки.* 2020. № 2. С. 34-37.

16. Кобзарь А.И. Прикладная математическая статистика [2-е изд., испр.] / Кобзарь А.И. – М.: ФИЗМАТЛИТ, 2012. 816 с.

References:

1. Makeiev V.F., Telishevska U.D., Shybinskyi V.Ia. ta in. (2018) Skronevonizhnoshchelepni rozlady [Makeev V.F., Telishevska U.D., Shibinskyi V.Ya. etc. Temporomandibular disorders]. Kvart.: Lviv. [in Ukrainian]

2. Makieiev V.F. (2014) Suchasni pohliady na etiolohiiu i patohenez dysfunktsii skronevo-nyzhnoshchelepnykh suhlobiv. Ohliad literatury [Makeev V.F. Modern views on the etiology and pathogenesis of temporomandibular joint dysfunctions. Review of literature] Novyny stomatolohii. [in Ukrainian]

3. Iatsenko O.I. (2015) Kliniko-rentenolohichna kharakterystyka kompresiino-bolevoho symptom skronevo-nyzhnoshchelepnoho sukhohlobusu [Yatsenko O.I. Clinical and radiological characteristics of the compression-pain symptom of the temporal-mandibular dry globe]. Visnyk problemy biolohii i medytsyny. [in Ukrainian]

4. Novikov V.M. (2011) Koreliatsiini zviazky mizh miazovosuhlobovoiu dysfunktsiieiu SNShchS ta okliuziinymy porushenniamy pry riznykh vydakh prykusiv [Novikov V.M. Correlation between TMJ muscle and joint dysfunction and occlusal disorders in different types of bites]. Problemy ekolohii ta medytsyny. [in Ukrainian]

5. Germec-Cakan, D. Uvulo-Glossopharyngeal Dimensions in Non-Extraction, Extraction with Minimum Anchorage, and Extraction with Maximum Anchorage/ Germec-Cakan, D., Taner, T. and Akan, S.// European Journal of Orthodontics. – 2011. – № 33. r. 515-520. [in England]

6. Shuvalov S.M. (2012) Zakhvoriuvannia ta dysfunktsionalni porushennia skronevo-nyzhnoshchelepnoho suhloba u ditei ta doroslykh. Klinika, diahnostyka, likuvannia [Shuvalov S.M. Diseases and dysfunctional disorders of the temporomandibular joint in children and adults. Clinic, diagnosis, treatment]. – Vinnytsia: Knyha-Veha. [in Ukrainian]

7. Ozhohan R.Z. (2019) Klinichna otsinka stanu zubo-shchelepnoi systemy patsiientiv iz zakhvoriuvanniamy skronevo-nyzhnoshchelepnoho suhloba [Ozhohan R.Z. Clinical evaluation of the state of the maxillofacial system of patients with diseases of the temporomandibular joint]. Visnyk stomatolohii. [in Ukrainian]

8. Makieiev V. F. ta in. (2018) Suchasni tendentsii likuvannia skronevo-nyzhnoshchelepnykh rozladiv [Modern trends in the treatment of temporomandibular disorders / Makeev V.F. et al.]. Novyny stomatolohii. [in Ukrainian]

9. Kostiuk T.M. (2018) Fizykalne obstezhennia patsiientiv iz dysfunktsiieiu skronevonyzhnoshchelepnoho suhlobu [Kostyuk TM. Physical examination of patients with temporomandibular joint dysfunction]. Ukrainskyi zhurnal medytsyny, biolohii ta sportu. [in Ukrainian]

10. Graniomandibuläre dysfunction. Interdisziplinäre Diagnostik und Thearapie/ Koneke C. et. al. Berlin, Chicago, Tokio: Quintessence publishing Co. Ltd, 2010. 432 p.

11. Franklin K., Anttila H., Axelsson S. et al. (2009) Effects and side-effects of surgery for snoring and obstructive sleep apnea--a systematic review// Sleep. – 32 (1): 27–36.

12. Gelardi M. et al. Double-blind placebo-controlled randomized clinical trial on the efficacy of Aerosal in the treatment of sub-obstructive adenotonsillar hypertrophy and related diseases // Intern. J. Pediatr. Otorhinolaryngol. – 2013; 77 (11): 1818–24.

13. Nikonov A.Iu. (2021). Vykorystannia kapy z pokhyloiu ploshchynoiu pry likuvanni dysfunktsii skronevo-nyzhnoshchelepnoho suhloba ta yii vplyv na yakist snu [Nikonov A.Yu. The use of a mouthguard with an inclined plane in the treatment of temporomandibular joint dysfunction and its effect on the quality of sleep]/ Zbirnyk tez II-yi Ukrainskoi naukovo-praktychnii konferentsii «Suchasni perspektyvy rozvytku stomatolohii cherez pryzmu novykh doslidzhen molodykh vchenykh». Rivne. [in Ukrainian]

14. Nikonov A.Iu. (2019). Suchasnyi pidkhid do profilaktyky ta likuvannia obstruktyvnoho apnoe [Nikonov A.Yu. A modern approach to the prevention and treatment of obstructive apnea]. Zbirnyk tez naukovykh robit. Mizhnarodna naukovo-prakt.konf. «Aktualni pytannia rozvytku medychnykh nauk KhKhI st.» Lviv. [in Ukrainian]

15. Nikonov A.Iu. (2020) Stomatolohichna profilaktyka ta likuvannia syndromu obstruktyvnoho apnoe-hipopnoe snu [Nikonov A.Yu. Dental prevention and treatment of obstructive sleep apnea-hypopnea syndrome]. Problemy bezperervnoi medychnoi osvity ta nauky. [in Ukrainian]

16. Kobzar A.Y. (2012) Prykladnaia matematycheskaia statystyka [2-e yzd., yspr.] [Kobzar A.I. Applied mathematical statistics [2nd ed., revised]] – M.: FYZMATLYT.

УДК 616.314-77-084: [615.843:546.57]
DOI https://doi.org/10.35220/2078-8916-2023-47-1.23

З.С. Мухін,
аспірант кафедри Терапевтичної стоматології та дитячої стоматології, Харківський національний медичний університет, проспект Науки, 4, м. Харків, Україна, індекс 61022, mukhinzs@gmail.com

ОЦІНКА КОЛОНІЗАЦІЇ МЕТАЛЕВИХ ЕЛЕМЕНТІВ БЮГЕЛЬНИХ ПРОТЕЗІВ УМОВНО-ПАТОГЕННОЮ МІКРОФЛОРОЮ

Мета дослідження. *Вивчення гігієнічних властивостей матеріалів для виготовлення каркасів бюгельних протезів за допомогою оцінки інтенсивності колонізації умовно-патогенної мікрофлори металевих частин бюгельного протезу з кобальто-хромового сплаву виготовлених за традиційною методикою та в порівнянні з срібним покриттям в експерименті in vitro.* **Методи дослідження.** *Шляхом мікробіологічного експерименту проведено вивчення інтенсивності колонізації умовно-патогенною мікрофлорою зразків кобальто-хромового сплаву Wirobond 280 (Bego, Germany) та аналогічного сплаву з срібним покриттям гальванічним способом культурами S. aureus, E. Coli, St. pyogenes, P. aeruginosa, C. albicans. На поверхні вказаних зразків досліджена порівняльна оцінка виживання мікроорганізмів на 1, 3, 7, 14 та 28 добу експерименту.* **Наукова новизна.** *На сучасному етапі інтерес представляє вплив знімних ортопедичних конструкцій на стан тканин ротової порожнини з точки зору гігієни, профілактики уражень та запальних процесів викликаних мікрофлорою ротової порожнини.* **Висновки.** *За результатами дослідження найменші показники колонізації мали зразки сплаву з срібним покриттям, що свідчить про те, що даний вид покриття може бути запропонованим для зменшення карієсогенної ситуації в порожнині рота в пацієнтів з бюгельними протезами.*
Ключові слова: *кобальто-хромовий сплав, бюгельні протези, колонізація мікрофлорою, бактеріальна адгезія, срібло в стоматології.*

Z.S. Mukhin,
Postgraduate Student at the Department of Therapeutic Dentistry and Pediatric Dentistry, Kharkiv National Medical University, 4 Nauky Avenue, Kharkiv, Ukraine, postal code 61022, mukhinzs@gmail.com

EVALUATION OF THE COLONIZATION OF METAL ELEMENTS OF BYGEL PROSTHESES BY OPPORTUNISTIC MICROFLORA

Purpose of the study. *The study of the hygienic properties of materials for the manufacture of frameworks of bygel prostheses using the assessment of the intensity of colonization by opportunistic microflora of metal parts of the bygel prosthesis from cobalt-chromium alloy made according to the traditional method and in comparison with silver coating in an in vitro experiment.* **Research methods.** *By means of a microbiological experiment this study is devoted to define the intensity of colonization by opportunistic microflora samples of cobalt-chromium alloy Wirobond 280 (Bego, Germany) and a similar alloy with a silver coating by galvanic method with cultures of S. aureus, E. Coli, St. pyogenes, P. aeruginosa, C. albicans. On the surface of the specified samples, a comparative assessment of the survival of microorganisms on the 1st, 3rd, 7th, 14th and 28th day of the experiment was investigated.* **Scientific novelty.** *At the current stage, the influence of removable dentures on the condition of the tissues of the oral cavity is of interest from the point of view of oral hygiene, prevention of lesions and inflammatory processes caused by the microflora of the oral cavity.* **Conclusions.** *According to the results of the study, the samples of alloy with a silver coating had the lowest colonization rates, which indicates that this type of coating can be proposed to reduce the cariogenic situation in the oral cavity in patients with bygel prostheses.*
Key words: *Cobalt-chromium alloy, bygel prostheses, microflora colonization, bacterial adhesion, silver in dentistry.*

Постановка проблеми. Здатність бактерій ротової порожнини прилипати до поверхні зубів, слизової оболонки та ортопедичних конструкцій в порожнині рота є біологічним механізмом мікробної колонізації. Конструктивні елементи стоматологічних матеріалів, що вступають в складну взаємодію з тканинами протезного ложа, можуть оказувати згубний вплив на стан ротової порожнини. Бактеріальна адгезія та подальше вивільнення токсинів і кислот є причиною карієсогенної ситуації й запальних процесів, а також причиною зниження стійкості тканин протезного ложа до механічних впливів. Ураження тканин порожнини рота є наслідком тривалої колонізації умовно-патогенною мікрофлорою в супроводі з недостатньою місцевою або загальною імунною реакцією організму [1, с. 180-186].

Незважаючи на розвиток сучасних стоматологічних технологій, утрата зубів досі є актуальною медико-соціальною проблемою, яка зумовлює значну потребу в знімному протезуванні серед дорослого населення, що, за даними різних літературних джерел, складає від 26,9 до 77,3 %, та необхідність населення в них постійно збільшується [2, с. 145]. Бюгельні протези є найдоступнішими для населення з точки зору повноцінного відновлення жувальної ефективності. Однак під час їх використання базис та опорні елементи стають резервуаром для різноманітних збудників і зі збільшенням терміну користування такими протезами спостерігається й негативний вплив на опорні зуби, зуби-антагоністи та м'які тканини

© З.С. Мухін, 2023

протезного ложа, оскільки конструктивні елементи такого виду протеза постійно контактують з тканинами опорних зубів та зі слизовою оболонкою ротової порожнини [3, с. 254-258].

Гіпосалівація, підвищена мінералізація слини, схильність до утворення зубних відкладень, недостатня домашня та професійна гігієна порожнини рота, недостатня гігієна ортопедичних конструкцій спонукають до обґрунтованого вибору матеріалу протеза для збереження стійких якісних показників металевих конструкційних елементів зубних протезів. Співставлення даних про видовий склад та ступінь бактеріальної колонізації умовно патогенної мікрофлори стоматологічних конструкційних сплавів дасть можливість не просто виявити матеріал, що менш схильний до колонізації, а також визначити фактори, що впливають на адгезивні властивості мікроорганізмів [4, с. 44-49].

Отримання стабільних віддалених клінічних результатів та підвищення ефективності ортопедичного лікування можливо тільки за умови збереження стійких якісних характеристик ортопедичних конструкцій в довгостроковій перспективі. Тому є дуже важливим обґрунтований вибір конструктивного матеріалу для виготовлення протезу. Порівняльна характеристика даних про видовий склад та ступінь бактеріальної колонізації дозволить виявити матеріал, що найменш схильний до колонізації та буде сприяти покращенню карієсогенної ситуації в порожнині рота в пацієнтів з ортопедичними конструкціями [5, с. 109-111].

Застосування срібла в стоматології, а саме в ортопедичній стоматології пояснюється його високою бактерицидною дією. Відомо, що на поверхні емалі під зубним нальотом або під кламерами частково знімних протезів мікроорганізми утворюють органічні кислоти, які змінюють проникність емалі, що стає пусковим моментом у розвитку первинного і вторинного каріозного процесу [6, с. 24-27]. За даними літературних джерел відомо, що іони срібла перешкоджають розмноженню хвороботворних бактерій, вірусів і грибів. Швидке проникнення іонів срібла в цитоплазматичну мембрану клітини блокує безліч бактеріальних ферментів, викликаючи загибель мікроорганізмів. Водночас, згідно з даними досліджень, чутливість патогенних і безпечних для організму людини мікробів до срібла не однакова. Зазвичай колоїдне срібло знищує патогенну мікрофлору, не порушуючи діяльності сапрофітних мікроорганізмів. Також заслуговує на увагу той факт, що в спеціальній літературі не описано жодного випадку звикання патогенної мікрофлори до срібла [7, с. 4383–4391].

Мета дослідження. Вивчення гігієнічних властивостей матеріалів для виготовлення каркасів бюгельних протезів за допомогою оцінки інтенсивності колонізації умовно-патогенної мікрофлори металевих частин бюгельного протезу з кобальто-хромового сплаву виготовлених за традиційною методикою та в порівнянні з срібним покриттям в експерименті in vitro.

Матеріали і методи дослідження. У мікробіологічному експерименті використані бактеріальні культури, що відносяться до умовно патогенної мікрофлори: Staphylococcus aureus; Escherichia coli B; Candida albicans; Streptococcus pyogenes; Pseudomonas aeruginosa. Вказані мікроорганізми можуть розмножуватися на поверхні

Таблиця 1

Колонізація умовно-патогенної мікрофлори зразків кобальтового сплаву з покриттям та без (КУО / см²)

Зразок матеріалу	Культура	1 доба	3 доба	7 діб	14 діб	28 діб
Wirobond 280 (Bego, Germany) без покриття сріблом	S. aureus	3200±0,32	45±0,13	0	0	0
	E. coli	350±0,14	84±0,21*	0	0	0
	St. pyogenes	3400±0,12	23±0,12	0	0	0
	P. aeruginosa	3700±0,41	1200±0,08	860±0,33	630±0,29	290±0,13
	C. albicans	680±0,09	74±0,12	18±0,17	0	0
Wirobond 280 (Bego, Germany) з покриттям сріблом	S. aureus	2000±0,12	20±0,003	0	0	0
	E. coli	200±0,21	50±0,05	0	0	0
	St. pyogenes	1400±0,15	12±0,19	0	0	0
	P. aeruginosa	2000±0,09	820±0,08*	460±0,03	200±0,22	110±0,36
	C. albicans	400±0,21	36±0,05	0	0	0

**- вказані статистично вагомі розбіжності в порівнянні з даними, що отримані на першу добу дослідження (p<0,05)*

конструктивних елементів протезів та довгий час бути життєздатними при відсутності поживних речовин. Escherichia coli обрана як санітарно-показний мікроорганізм, St. aureus та P. aeruginosa є типовими представниками умовно-патогенної мікрофлори.

За даними експерименту проведена порівняльна оцінка виживаємості вказаних видів мікроорганізмів на поверхні зразків з кобальто-хромового сплаву і зразків з кобальто-хромового сплаву з покриттям сріблом, отриманим гальванічним способом. Було відлито за класичним способом зразки з кобальто-хромового сплаву Wirobond 280 (Bego, Germany) в кількості 20 одиниць, половина зразків мала покриття сріблом, отриманого гальванічним способом.

Стерильним інструментом поверхня зразків була контамінована суспензією з мікроорганізмів з вихідною концентрацією 400 000 – 500 000 КУО/мл. Контаміновані зразки занурювали в стерильні чашки Петрі та залишали в мікрокліматичній камері при вологості 90-99% та температурі 37°С на 28 діб. На 1, 3, 7 та на 28 добу проводили оцінку кількісного складу мікроорганізмів на зразках матеріалу. Для імітації змивання мікроорганізмів з поверхні ортопедичних конструкцій, як промивання протеза під водою при звичному користуванні пацієнтом, по настанні вказаних строків зразки ополіскували в 5 мл стерильного фізіологічного розчину двічі. Після цього робили посіви з десятикратних розведень на живильні середовища. При температурі 37°С посіви були інкубовані протягом доби та при температурі 25-30 °С для вирощування грибів протягом 48 годин. Підрахування колоній було проведено на 1см² поживного середовища після настання вказаних строків. Статистичні данні оброблені загальноприйнятими методиками відповідно до діючих нормативів.

Результати та їх обговорення. Результати досліджень колонізації зразків з кобальто-хромового сплаву Wirobond 280 (Bego, Germany) та аналогічного сплаву з срібним покриттям гальванічним способом умовно-патогенною мікрофлорою приведені в таблиці.

За результатами досліджень приведених у таблиці можна побачити, що серед використаних штамів бактерій тільки P. aeruginosa зберігалась на матеріалах, що тестуються до кінця експерименту, та найбільш значиме зниження кількості колоній P. Aeruginosa відбувалося саме на зразках кобальто-хромового сплаву Wirobond 280 (Bego, Germany) з покриттям сріблом гальванічним способом. Зниження відбулося в цьому випадку в порівнянні з початковою колонізацією на три порядки та відповідало значенню 110±0,36 КУО / см². На аналогічному зразку, але без покриття сріблом, такого суттєвого зниження колонізації не спостерігалось (зниження було практично в 100 разів, та складало290±0,13 КУО / см²).

Що стосується інших культур, S. aureus, E. Coli, St. Pyogenes зберігали життєздатність до 3 доби дослідження на всіх зазначених зразках. Найбільш позитивний результат та інтенсивне зниження спостерігалось саме на зразках кобальто-хромового сплаву Wirobond 280 (Bego, Germany) з срібним покриттям з показниками зменшення колонізації в порівнянні з початковою колонізацією більше ніж в 2 тисячі разів й складало від 12±0,19 КУО / см² до 20±0,03 КУО / см². На зразку ж без покриття зниження було менш вираженим та складало від 400±0,19 КУО / см² до 940±0,18 КУО / см².

Щодо C. Albicans, то цей вид до 7 доби на поверхні зразків зберігав життєздатність, та в порівнянні з початковою колонізацією тільки на зразках з кобальто-хромового сплаву Wirobond 280 (Bego, Germany) з покриттям сріблом гальванічним способом було отримано найбільш інтенсивне зниження кількості життєздатних колоній. Показник склав зменшення в одинадцять тисяч разів і відповідав значенню 36±0,04 КУО / см². А на подібному зразку без покриття сріблом такого результату не було досягнуто, зменшення відбулося лише майже в тисячу разів і показник склав 370±0,12 КУО / см².

Висновки. Сплави, використані в виготовленні стоматологічних конструкцій в різній ступені мають схильність до колонізації умовно-патогенними мікроорганізмами. Ступінь залежить від виду сплаву, хімічного складу, дотримання технологій виготовлення, полірування, покриття. Структурна неоднорідність, низька чистота поверхні, полірованість кобальто-хромових сплавів сприяє адгезії мікробних клітин, тим самим збільшуючи колонізацію мікрофлори на поверхні матеріалу. Запропоноване покриття сріблом гальванічним способом зарекомендувало себе з гарної сторони та мало кращі показники зменшення колонізації умовно патогенною мікрофлорою, що свідчить про те, що даний вид покриття може бути запропонованим для зменшення карієсогенної ситуації в порожнині рота в пацієнтів з дефектами зубних рядів, відновленими бюгельними протезами.

Література:

1. Борисенко, А.В. Композиційні пломбувальні та облицювальні матеріали в стоматології. *Медицина.* 2002. С. 180-186.

2. Бюгельне протезування : навч. посіб. для лікарів-інтернів із фаху «Стоматологія», викл. профіл. каф. та слухачів ф-тів післядиплом. закл. вищ. мед. освіти та закл. післядиплом. освіти III–IV рівнів акредитації / В. Ю. Давиденко та ін. Полтава : Астрая, УМСА, 2018. 145 с.

3. Сучасний погляд на фіксацію часткових знімних протезів / Черевко А. Ф. та ін. *Вісник УМСА*. 2013. № 4. С. 254–258.

4. Доменюк, Д. А. Застосування методів лазерної профілометрії та скануючої електронної мікроскопії для оцінки властивостей поверхні стоматологічних сплавів неблагородних металів. *Вісник дентальної імплантології.* 2007–2008. № 2. С. 44-49.

5. Одуд М. П., Бєляєв Е. В. Стан гігієни порожнини рота та показники біофізичного дослідження ротової рідини у хворих з дефектами зубних рядів та при використанні знімних протезів у різні терміни спостереження. Ternopil Dental Summit: матеріали наук.-практ. конф. з міжнародною участю (м. Тернопіль, 23–24 травня 2019 р.). Тернопіль, 2019. С. 109–111.

6. Піотрович А.В., Євдокімов В.А., Антонов Е.Н. Раціональний вибір конструкції протеза – запорука успішного відновлення зубного ряду. *Проблеми стоматології.* 2013. № 5. С. 24-27.

7. An in vitro assessment of the antibacterial properties and cytotoxicity of nanoparticulate silver bone cement / Alt V. et al. Biomaterials. 2004. Vol. 25, № 18. P. 4383–4391.

References:

1. Borysenko, A.V. (2002). Kompozuciyni plombuvalni ta oblucuvalni materialu v stomatologii [Composite filling and facing materials in dentistry]. M.: Medicina [in Russian].

2. Davydenko, V.U. (2018). Bugelne protezuvannya [Prosthetics with braced prostheses]. Poltava: Astraya [in Ukrainian].

3. Cherevko, A.F. (2013). Suchasnuy poglyad na ficsaciyu chastkovo znimnyh proteziv [A modern view on fixation of partial removable prostheses]. Poltava: Visnyk UMSA [in Ukrainian].

4. Domenyuk, D.A. (2007-2008). Zastosuvannya metodiv lazernoyi profylometryi ta skanuyuchoyi electronnoyi microscopiyi dlya ocinky vlastuvostey poverhni stomatologichnyh splaviv neblahorodnyh metaliv [Application of laser profilometry and scanning electron microscopy methods to assess the surface properties of dental alloys of base metals]. Visnyk dentalnoyi implantologyi [in Russian].

5. Odud, M.P., Belyaev, E.V., (2019). Stan hihieny porozhnyny rota ta pokaznyky biofizuchnogo doslidzhennya rotovoyi ridynu u hvoruh z defektamu zubnyh ryadiv ta pry vukorystanni znimnyh proteziv u ryzni terminy sposterezhennya [The state of oral hygiene and indicators of biophysical examination of oral fluid of patients using removable prostheses in different periods of observation]. Ternopil Dental Summit: materialy naukovo practuchnoyi konferencyi z mizhnarodnoyu uchastu – Ternopil Dental Summit: Materials of the scientific and practical conference with international participation. (pp. 109-111). Ternopil [in Ukrainian].

6. Piotrovich, A.V., Evdokimov, V.A., Antonov, E.N., (2013). Racionalnyi vybir construkcyi proteza – zaporuka uspishnogo vidnovlennya zubnogo ryadu [A rational choice of the design of the prosthesis is the key to successful restoration of the dentition]. Problemu stomatologii – Problems of stomatology, 5, 24-27 [in Russian].

7. An in vitro assessment of the antibacterial properties and cytotoxicity of nanoparticulate silver bone cement / Alt V. et al. Biomaterials. 2004. Vol. 25, № 18. P. 4383–4391.

УДК 616.314-089.23:378.018.43]-057.875
DOI https://doi.org/10.35220/2078-8916-2023-47-1.24

О.О. Фастовець,
доктор медичних наук, професор, завідувачка кафедри ортопедичної стоматології, Дніпровський державний медичний університет, вул. Вернадського, 9, м. Дніпро, Україна, індекс 49000, 503@dmu.edu.ua

С.С. Кобиляк,
кандидат медичних наук, асистент кафедри ортопедичної стоматології, Дніпровський державний медичний університет, вул. Вернадського, 9, м. Дніпро, Україна, індекс 49000, 503@dmu.edu.ua

ВИКЛАДАННЯ ОРТОПЕДИЧНОЇ СТОМАТОЛОГІЇ В УМОВАХ ВОЄННОГО СТАНУ ТА ЕПІДЕМІОЛОГІЧНИХ ЗАГРОЗ

Мета дослідження. *Узагальнення досвіду викладання ортопедичної стоматології в умовах воєнного стану та епідеміологічних загроз на кафедрі ортопедичної стоматології Дніпровського державного медичного університету.* **Основна частина.** *За допомогою освітніх платформ Google Meet та Moodle навчальний процес на кафедрі повністю діджиталізований. Організація комунікацій між викладачем та студентом відбувається із застосуванням месенджеру Viber. Головна функція лекції в системі дистанційної освіти змінилася з інформативної на настановну, спрямовану на систематизацію та узагальнення. Практичні заняття в режимі реального часу (онлайн) проводяться в синхронному режимі, що передбачає інтерактивну форму роботи з «клінічними кейсами», які імітують віртуальних хворих, або шляхом «трансляції з двох камер», коли на екран подається зовнішнє зображення прийому хворого та зображення з внутрішньоротової камери. Для наочності діагностичного та технологічного процесу використовується онлайн демонстрація інтерфейсів програм Planmeca Romexis Viewer, OccluSence by Bausch, My Crown Design та ін. Платформа Moodle є одним з найкращих варіантів методологічного забезпечення самостійної роботи здобувачів. Вона формує статистику та відстежує відвідування, а також дозволяє проведення контрольних тестувань студентів в онлайн-режимі. Для поточного тестування також застосовуються платформи Google Form та Kahoot. Проте, навчаючись тільки в дистанційному форматі неможливо забезпечити оволодіння клінічними маніпуляціями, практичними навичками та низкою спеціальних компетенцій. Тому, більш доцільною є змішана форма навчання із тренінгами в фантомних класах та участю студентів у клінічних прийомах. Університет має низку домовленостей зі стоматологічними клініками Тунісу, Марокко, Ізраїлю, Німеччини щодо проходження практичної підготовки студентів-іноземців, які навчаються дистанційно.* **Висновки.** *Подальша стратегія розвитку української стоматологічної освіти під час воєнного стану та епідеміологічних загроз полягає у подальшому розвитку змішаної форми підготовки здобувачів другого рівня освіти, що включає як дистанційне навчання, так і відпрацювання практичних навичок у фантомних класах та в клінічних умовах.*
Ключові слова: *ортопедична стоматологія, дистанційне навчання.*

O.O. Fastovets,
Doctor of Medical Sciences, Professor, Head of the Department of Prosthetic Dentistry, Dnipro State Medical University, 9 Vernadsky street, Dnipro, Ukraine, postal code 49000, 503@dmu.edu.ua

S.S. Kobylyak,
Candidate of Medical Sciences, Assistant at the Department of Prosthetic Dentistry, Dnipro State Medical University, 9 Vernadsky street, Dnipro, Ukraine, postal code 49000, 503@dmu.edu.ua

TEACHING PROSTHETIC DENTISTRY IN THE CONDITIONS OF MARTIAL LAW AND EPIDEMIOLOGICAL THREATS

Purpose of the study. *Summarizing experience of teaching prosthetic dentistry in the conditions of martial law and epidemiological threats at the Department of Prosthetic Dentistry of the Dnipro State Medical University.* **Main part.** *By means of platforms Google Meet and Moodle, the educational process at the department is completely digitized. The organization of communications between the teacher and the students takes place using the Viber messenger. In the distance education system, the main function of the lecture has changed from informative to instructive, systematizing and generalizing. Practical classes in real time (online) are conducted in synchronous mode, using an interactive form of work with "clinical cases" that simulate virtual patients, or by "broadcasting from two cameras", when they show the external image of the patient's examination and the image from the intraoral camera. The online demonstration of the interfaces of the Planmeca Romexis Viewer, OccluSence by Bausch, My Crown Design and other programs is used to visualize the diagnostic and technological process. The Moodle platform is one of the best options for methodological support of independent work of students. It forms statistics and monitors attendance; it allows conducting control tests of students in online mode. Google Form and Kahoot platforms are also used for current testing. However, studying only in a distance format cannot satisfy the end result of mastering clinical manipulations, practical skills and special competencies. Therefore, it's necessary to provide a mixed form of education, practicing trainings in phantom classes and students' participation in clinical procedures. The university has agreements with dental clinics in Tunisia, Morocco, Israel and Germany which are regarding the practical training of foreign students who study remotely.* **Conclusions.** *The further strategy for the development of Ukrainian dental education during martial law and epidemiological threats consists in the further development of a mixed form of training for students of the second level of education, which involves both distance learning and learning practical skills in phantom classes and in clinical conditions.*
Key words: *prosthetic dentistry, distance learning.*

© О.О. Фастовець, С.С. Кобиляк, 2023

Despite a number of challenges faced by our state because of the armed aggression of the Russian Federation, the problem of high-quality education of the medical students remains more relevant and vital than ever. The introduction of the mixed form of the educational process, which, unfortunately, due to the aggravation of the situation in our country, has recently become exclusively online, allowed to a certain extent to solve the problem of organizing the training of future dentists.

First of all, it should be noted that the guarantee of sufficient educational results is the motivation of the students. Thus, in the conditions of the war, a new generation of professionals-individuals, hardened by the difficult conditions of today, is being formed. At the same time, the vector of the teacher's work shifts to mentoring, and classes become not only a platform for acquiring knowledge, but also a place to find like-minded people [1].

In general, it is clear that distance learning has become possible thanks to modern digital technologies. Fortunately, teachers were ready for the "digitalization" of the educational process, which became a continuation of the process of "digitization" of all aspects of social life. Currently, the main tasks of digitization in education are its further development, in particular, the introduction of new technologies for processing and storing information, increasing the degree of institutional support for stimulation, and providing advisory support to pedagogical workers [2].

Thus, during the forced break in face-to-face practical training, the academic community developed a rational and accessible system of dental education using such platforms as Google Meet, Google Classroom, Microsoft Teams, Moodle and others, with additional use of other WEB resources. So, the main types of classes became online lectures, practical classes, master classes, situation games, webinars, analysis of "Krok 2» tests, defense of disease histories, and offline training practical skills in phantom classes [3-6].

According to the results of the survey of distance learning students, 81.1% of them believed that this form of education was useful for them, but 92.4% indicated the need to increase clinical materials on educational platforms [7]. And such requests completely meet the requirements regulated by the National Framework of Qualifications and the World Federation of Medical Education, that the professional training of the dental master cannot be limited to the acquisition of knowledge in the specialty, first of all, it is practical experience [8].

Even if students can observe clinical manipulations while watching video films and master classes, the possibility of forming communicative competence remains unresolved. Only through direct contact with a patient, students learn empathy, acceptance, self-congruence, creation of a comfortable climate, and recognition of expectations from the treatment and diagnostic process [9].

So, a lot has been done to optimize the educational process of medical students, in particular dental students, but there are still a certain number of aspects that need to be resolved. In the present article, we would like to share our own practice of their implementation.

The purpose of the study is to generalize the experience of teaching prosthetic dentistry in the conditions of distance learning of students of the second level of higher education in the field of knowledge 22 "Health care", specialty 221 "Dentistry" in the conditions of martial law and epidemiological threats at the Department of Prosthetic Dentistry of the Dnipro State Medical University.

Research results and their discussion. At the beginning of the war at the department the distance education has already developed by the way of the gradual digital transformation of the educational space in the conditions of the COVID-19 pandemic. So far, we have achieved widespread digitization of the learning process, the organization of communication between the teacher and the student, as well as the creation of an individual educational trajectory. In this regard, we were not original, using the tested and recommended educational platforms Google Meet and Moodle. Accordingly, the Viber messenger has helped to create chats between teachers and students.

In our opinion, in the distance education system, the role of lectures is important; their main function has changed from informative to instructive, and they have become aimed at systematization and generalization. As a result of reducing the number of hours for lectures, their main purpose is to reveal the conceptual apparatus of the discipline, to create a holistic idea of the subject, to develop professional interest, and to determine the content of other forms of classes (practical and independent). According to our experience, regarding the methodology of lectures, the discrete principle of their design, in which each statement is maximally illustrated with clinical material, is the most acceptable form for students' perception [10].

However, practical classes in real time (online) are the most used form of education now. The curriculum provides that 75% of the time allocated to

the practical training is conducted in a synchronous mode, in the form of conversation with the teacher, which allows for interactive communication for the students. During practical classes, the capabilities of Google Meet (demonstration of presentations and text documents, video films, interactive whiteboard) are used.

A significant duration of practical classes at stomatological departments required clinical manipulation with patients, which is not possible under the conditions of distance learning. To eliminate the problem of filling the time space, we use two main technologies in the organization of practical classes.

First, it is a work with "clinical cases" that simulate virtual patients. We use all three types of cases: "case-event", "case-exercise", and "case-situation".

The use of the case-study method is due to the ability of this form of education to promote the development of students' communication skills, the ability to creatively use the acquired knowledge, cooperation in groups and consideration of the opinions of others. This method teaches to formulate a problem, to find ways to solve it, to collect and to analyze the data obtained, and to argue the point of view. During the discussion of the case, there is an exchange of information, a combination of theory and practice, and an understanding of the need for acquired knowledge [11].

During the online conference, the teacher presents the students with a specific clinical situation for further group discussion. His role is mainly guiding, he motivates everyone present to actively search for a solution and consider all possible options using the acquired knowledge. During the discussion, all aspects of patient management should be discussed: diagnosis, differential diagnosis, treatment, rehabilitation and prevention.

Secondly, instead of "clinical cases", in order to immerse students in a "clinical atmosphere", we practice "broadcasting from two cameras", when the external image of the patient's reception and the image from the intraoral camera are shown on the screen. Thus, we manage to create a "presence effect". In addition, with the consent of the patient, online communication with students is often practiced.

To visualize the diagnostic and technological process, we widely use the online demonstration of the interfaces of such programs as Planmeca Romexis Viewer (computer tomography), OccluSence by Bausch (computer occlusion diagnostics), My Crown Design (CAD/CAM technology), ANSIS 12.1 (three-dimensional modeling based on the finite element method) and some others.

The developed methodology of practical training allows to obtain a sufficient level of knowledge, skills and competences, as well as to master the algorithms of providing specialized assistance in the clinic of prosthetic dentistry. In any case, these forms are effective with students' active participation, a sufficient level of theoretical knowledge, and their motivation to get competencies.

We are deeply convinced that the educational process should be organized in such a way that a student wants to master knowledge independently. Ideally, he should assess his own level of training, find "problems" and eliminate them independently. In this regard, the Moodle platform allows creating an information space for working with students. On this resource, we provide access to curriculums, plans for lectures and practical classes, test databases, methodical recommendations, educational videos, clinical cases, etc. The practice of writing and placing on this platform the textbooks adapted to the educational process at the department, using the clinical experience of the department's employees, is quite justified. Over the past two years, we have worked off manuals on topical problems of dentistry, such as applied materials science, casted dental prosthetics, maxillofacial prosthetics, implant prosthetics, and increased tooth wear. We also use the rest elements of the Moodle system such as lecture, assignment, forum, chat, gallery, glossary, video conference and hyperlinks. A significant advantage of the formation of a department's educational space is the lesser influence of individual prejudices of certain teachers and the possibility of collegial correction of educational materials.

Based on the above, the Moodle platform is the most optimal option for methodological support of independent work of students. In addition, the system forms statistics and monitors visits.

Thus, the control of students' knowledge, skills and competencies is one of the important components of the educational process, including in the conditions of distance learning. Evaluation in any kind of activity always has a significant impact on efficiency, on a person's attitude towards the performance of duties, on the formation of a sense of responsibility. In addition, control provides systematic feedback that allows adapting the educational process [12].

We practice traditional types of control: preliminary, current, thematic, periodic, summative and final. During online conferences, we use simple and complex control conversations. At the same time, during a simple conversation, we find out the level of preparation for the lesson, while during a complex

one, we determine the ability of students to perform cognitive operations (analysis, synthesis, comparison, generalization, establishing cause-and-effect relationships, etc.) with the educational material. Despite its necessity, this method of control is certainly subjective.

On the contrary, tests are the most objective form of assessment. In addition, tests of the format "A" (with situational clinical tasks) are of great value in establishing the level of students' competences. The Moodle resource, which has already been discussed, allows us to conduct control tests of students in online mode. The teacher gives permission to students for online testing (25 or 50 tests for 25 or 50 minutes, respectively). It's considered that the positive result is at least 75% of correct answers.

For current testing, we also practice tasks on Google Form and Kahoot platforms. Alternating different testing resources avoids routine. Kahoot's "Quiz Challenge" is particularly attractive in this regard. In it, one can use the visualization of the question, determine the best in the group and form the podium of the winners, conduct the following discussion of the correct answers.

Test control increases the objectivity of control, but it does not contribute to the development of students' clinical thinking. Studying only in a distance format, it is impossible to satisfy the final result of mastering clinical manipulations, practical skills and a number of special competencies. Motivated students are interested in simulation training on phantoms and working with patients. Therefore, we try to use the mixed form of education.

We provide the opportunity for everyone who wants to take training in phantom classes on a flexible schedule, at a time convenient for them. Currently, three classrooms equipped with the most modern dental phantoms operate at the department. In addition, we have two educational microscopes, CAD/CAM equipment for students' learning. We offer students, if it is possible, to take part in the clinical manipulations. In this regard, the work of senior year students in private dental clinics is a very positive practice. Also, the University has a number of agreements with dental clinics in Tunisia, Morocco, Israel, and Germany regarding the practical training of foreign students studying remotely.

Conclusions. The strategy for the development of medical (dental) education in Ukraine during the martial law is the further development of the mixed form of education, which is a combination of remote training with practice of practical skills in phantom classes and in clinic conditions. Modern information and communication technologies ensure a decent level of the educational process, make education accessible and effective, and allow the formation of an informational educational environment and the creation of a global network of educational resources. However, despite the existing achievements, many problems remain; we are sure that they will be resolved in the near future.

Література

1. Скрипник І. М., Приходько Н. П., Шапошник О. А. Медична освіта в умовах війни: досвід Полтавського державного медичного університету. *Медична освіта.* 2022. № 3, С. 60–64.
2. Федчишин Н. О., Шульгай А. М., Крицкій Т. І. Діджиталізація в освіті: сьогодення та перспективи. *Медична освіта.* 2022. № 2. С. 5–11.
3. Павленко О. В., Волосовець Т. М., Дорошенко О. М., Дорошенко М. В., Бакшутова Н. О. Застосування дистанційної освіти у післядипломній підготовці лікарів-стоматологів в умовах карантинних заходів. *Медична освіта.* 2020. № 3. С. 13–16.
4. Павленко О. В., Волосовець Т. М., Дорошенко О. М., Дорошенко М. В., Бакшутова Н. О., Дікова І. Г. Сучасна освітня технологія вебінар у практиці післядипломної медичної освіти лікарів-стоматологів. *Актуальні питання вищої медичної (фармацевтичної) освіти: виклики сьогодення та перспективи їх вирішення: мат. XVIII Всеукр. наук.-практ. конф. Тернопіль: ТНМУ,* 2021. С. 385–391.
5. Манащук Н. В., Чорній Н. В., Бойцанюк С. І. Викладання терапевтичної стоматології в умовах дистанційного навчання. *Актуальні питання вищої медичної (фармацевтичної) освіти: виклики сьогодення та перспективи їх вирішення: мат. XVIII Всеукр. наук.-практ. конф. Тернопіль: ТНМУ,* 2021. С. 329.
6. Герман С. А. Досвід застосування змішаної форми навчання в іноземних студентів стоматологічного факультету ХНМУ. *Актуальні питання вищої медичної (фармацевтичної) освіти: виклики сьогодення та перспективи їх вирішення: мат. XVIII Всеукр. наук.-практ. конф. Тернопіль: ТНМУ,* 2021. С. 130–132.
7. Мостбауер Г. В., Карасевська Т. А. Аналіз дистанційного навчання за результатами анкетування студентів. *Актуальні питання вищої медичної (фармацевтичної) освіти: виклики сьогодення та перспективи їх вирішення: мат. XVIII Всеукр. наук.-практ. конф. Тернопіль: ТНМУ,* 2021. С. 355–357.
8. Кульбашна Я. А., Маланчук В. О., Нагірний Я. П., Скрипник І. Л., Захарова В. О. Сучасна модель професійної підготовки магістрів-стоматологів. *Медична освіта.* 2020. № 1. С. 45–49.
9. Гутор Н. С. Особливості навчання та формування студентів-стоматологів в умовах військового стану. *Медична освіта.* 2022. № 3. С. 36–41.

10. Разумний Р. В., Фастовець О. О., Матвєєнко Р. Ю. Методичні особливості лекцій зі стоматологічних дисциплін англомовним студентам. *Вісник проблем біології і медицини.* 2019. № 1 (150). С. 230-232.

11. Прокоп І. А., Саварин Т. В. Метод аналізу конкретних ситуацій (кейс-метод) як педагогічна технологія. *Медична освіта.* 2021. № 1. С. 93–97.

12. Дубина С. О., Хапченкова Д. С., Бондаренко С. В., Федорова І. О. Методики оцінювання успішності студентів під час дистанційного навчання. *Медична освіта.* 2022. № 2. С. 28–32.

References

1. Skrypnyk, I. M., Prykhodko, N. P., & Shaposhnyk, O. A. (2022). Medychna osvita v umovakh viyny: dosvid Poltavs′koho derzhavnoho medychnoho universytetu [Medical education in the conditions of war: the experience of the Poltava State Medical University]. *Medychna osvita – Medical education,* 3, 60–64. [in Ukrainian].

2. Fedchyshyn, N. O., Shulhai, A.-M.A., & Krytskyi, T. I. (2022). Didzhytalizatsiya v osviti: s′ohodennya ta perspektyvy [Digitization in education: present and prospects]. *Medychna osvita – Medical education,* 2, 5–11. [in Ukrainian].

3. Pavlenko, O. V., Volosovets, T. M., Doroshenko, O. M., Doroshenko, M. V., & Bakshutova, N. O. (2020). Zastosuvannya dystantsiynoyi osvity u pislyadyplomniy pidhotovtsi likariv-stomatolohiv v umovakh karantynnykh zakhodiv [Application of distance education in postgraduate training of dentists in the conditions of quarantine measures]. *Medychna osvita – Medical education,* 3, 13–16. [in Ukrainian].

4. Pavlenko, O. V., Volosovets, T. M., Doroshenko, O. M., Doroshenko, M. V., Bakshutova, N. O. & Dikova, I. G. (2021). Suchasna osvitnya tekhnolohiya vebinar u praktytsi pislyadyplomnoyi medychnoyi osvity likariv-stomatolohiv [Modern educational technology webinar in the practice of postgraduate medical education of dentists]. Actual issues of higher medical (pharmaceutical) education: today's challenges and prospects for their solution: Mat. XVIII all-Ukrainian science and practice conf. Ternopil: TNMU, 385-391. [in Ukrainian].

5. Manashchuk, N. V., Chorniy, N. V., & Boytsanyuk, S. I. (2021). Vykladannya terapevtychnoyi stomatolohiyi v umovakh dystantsiynoho navchannya [Teaching therapeutic dentistry in distance learning conditions]. Actual issues of higher medical (pharmaceutical) education: today's challenges and prospects for their solution: Mat. XVIII all-Ukrainian science and practice conf. Ternopil: TNMU, 329. [in Ukrainian].

6. Herman S. A. (2021). Dosvid zastosuvannya zmishanoyi formy navchannya v inozemnykh studentiv stomatolohichnoho fakul′tetu KHNMU [The experience of applying a mixed form of education to foreign students of the Faculty of Dentistry of KhNMU]. Actual issues of higher medical (pharmaceutical) education: today's challenges and prospects for their solution: Mat. XVIII all-Ukrainian science and practice conf. Ternopil: TNMU, 130-132. [in Ukrainian].

7. Mostbauer H. V., & Karasevs′ka T. A. (2021). Analiz dystantsiynoho navchannya za rezul′tatamy anketuvannya studentiv [Analysis of distance learning based on the results of student questionnaires]. Actual issues of higher medical (pharmaceutical) education: today's challenges and prospects for their solution: Mat. XVIII all-Ukrainian science and practice conf. Ternopil: TNMU, 355-357. [in Ukrainian].

8. Kulbashna, Y. A., Malanchuk, V. O., Nahirnyj, Y. P., Skrypnyk, I. L., & Zakharova, V. O. (2020). Suchasna model′ profesiynoyi pidhotovky mahistriv-stomatolohiv [Modern model of professional training of master dentists]. *Medychna osvita – Medical education,*, 1, 45–49. [in Ukrainian].

9. Hutor, N. S. (2022). Osoblyvosti navchannya ta formuvannya studentiv-stomatolohiv v umovakh viys′kovoho stanu [Peculiarities of training and formation of dental students under martial law]. Medychna osvita, 3, 36–41. [in Ukrainian].

10. Razumnyy, R. V., Fastovets′, O. O., & Matvyeyenko, R. Y. (2019). Metodychni osoblyvosti lektsiy zi stomatolohichnykh dystsyplin anhlomovnym studentam [Methodological features of lectures on dental disciplines to English-speaking students]. Visnyk problem biolohiyi i medytsyny – *Bulletin of problems of biology and medicine,* 1 (150), 230-232. [in Ukrainian].

11. Prokop, I. A., & Savaryn, T. V. (2021). Metod analizu konkretnykh sytuatsiy (keys-metod) yak pedahohichna tekhnolohiya [The method of analyzing specific situations (case method) as a pedagogical technology]. *Medychna osvita – Medical education,* (1), 93–97. [in English].

12. Dubyna, S. O., Khapchenkova, D. S., Bondarenko, S. V., & Fedorova, I. O. (2022). Metodyky otsinyuvannya uspishnosti studentiv pid chas dystantsiynoho navchannya [Methods of evaluating students' success during distance learning]. *Medychna osvita – Medical education,* 2, 28–32. [in Ukrainian].

УДК 616.314-007-089.23-77-089.163
DOI https://doi.org/10.35220/2078-8916-2023-47-1.25

О.О. Фастовець,
доктор медичних наук, професор, завідувачка кафедри ортопедичної стоматології, Дніпровський державний медичний університет, вул. Вернадського, 9, м. Дніпро, Україна, індекс 49000, 503@dmu.edu.ua

О.І. Сергієнко,
заочна аспірантка кафедри ортопедичної стоматології Дніпровський державний медичний університет, вул. Вернадського, 9, м. Дніпро, Україна, індекс 49000, 503@dmu.edu.ua

РЕЗУЛЬТАТИ КЛІНІКО-ФУНКЦІОНАЛЬНОГО ДОСЛІДЖЕННЯ ХВОРИХ ІЗ ЧАСТКОВИМИ ДЕФЕКТАМИ ЗУБНИХ РЯДІВ, УСКЛАДНЕНИХ ЗУБОЩЕЛЕПНИМИ ДЕФОРМАЦІЯМИ, ЩО ПОТРЕБУЮТЬ ОРТОДОНТИЧНОГО ЛІКУВАННЯ НА ЕТАПІ ПІДГОТОВКИ ДО ЗУБНОГО ПРОТЕЗУВАННЯ

Мета роботи. *Провести клініко-функціональне дослідження хворих із частковими дефектами зубних рядів, ускладнених зубощелепними деформаціями, що потребують ортодонтичного лікування на етапі підготовки до зубного протезування.* ***Методи дослідження.*** *До спостереження було включено 300 хворих віком від 28 до 57 років, що потребували попереднього ортодонтичного лікування з приводу деформацій зубних рядів, які виникли внаслідок їх часткових дефектів. Серед обстеженого контингенту дослідних переважали жінки (65,3 %). Особи молодого віку (за ВООЗ до 45 років) склали значну більшість (70,3 %). Дослідження передбачало традиційний стоматологічний огляд, вивчення діагностичних моделей щелеп в артикуляторі, визначення типу прикусу із застосуванням методики телерентгенографії у боковій проекції з подальшим аналізом за McLaughlin; ортопантомографію, комп'ютерні томографію та оклюзіографію.* ***Наукова новизна.*** *Встановлено, що серед зазначеного контингенту хворих переважали малі (43,0 %) та середні (46,0 %) дефекти зубних рядів. 13,0 % хворих мали дефекти зубного ряду I класу за Кеннеді, 21,3 % – II класу, 37,7 % – III класу, 28,0 % – IV класу. У 16,3 % дослідних діагностована I група деформацій оклюзійної поверхні зубних рядів (вертикальне переміщення зубів); у 36,7 % – II група (мезіодистальне переміщення зубів); у 14,0 % – III група (вестибулооральне переміщення); у 0,7 % – IV група (обертання навколо повздовжньої осі зуба); у 32,3 % – V група (комбіновані переміщення зубів). У 36,0 % випадків встановлена I форма вертикального зубоальвеолярного переміщення зубів із гіпертрофією альвеолярного відростка, тоді як у решти 64,0 % хворих – II форма з подовженням клінічних коронок зубів. За даними ортопантомографії та комп'ютерної томографії деструктивні явища в пародонті встановлені у 36,3 % дослідних. За результатами комп'ютерної діагностики оклюзійні порушення різного ступеня вираженості виявлені в 100 % випадків.* ***Висновки.*** *Серед хворих із частковими дефектами та вторинними деформаціями зубних рядів, які потребують ортодонтичного лікування до початку зубного протезування, переважають особи молодого віку із малими та середніми дефектами зубних рядів. Дані хворі мають запально-деструктивні явища в тканинах пародонта, що вимагають додаткової діагностики та вірогідно ускладнять подальше ортодонтичне лікування. Одночасно наявність оклюзійних розладів у всіх дослідних хворих передбачає контроль оклюзії в динаміці на усіх етапах ортодонтичного лікування.*

Ключові слова: *дефекти зубних рядів, деформації зубних рядів, захворювання пародонта, оклюзійна діагностика, ортодонтичне лікування, зубне протезування.*

O.O. Fastovets,
Doctor of Medical Sciences, Professor, Head of the Department of Prosthetic Dentistry, Dnipro State Medical University, 9 Vernadsky street, Dnipro, Ukraine, postal code 49000, 503@dmu.edu.ua

O.I. Serhiienko,
Postgraduate Student at the Department of Prosthetic Dentistry, Dnipro State Medical University, 9 Vernadsky street, Dnipro, Ukraine, postal code 49000, 503@dmu.edu.ua

RESULTS OF CLINICAL AND FUNCTIONAL STUDY OF PATIENTS WITH PARTIAL DENTITION DEFECTS COMPLICATED BY DEFORMITIES REQUIRING ORTHODONTIC TREATMENT AT THE STAGE OF PREPARATION FOR DENTAL PROSTHETICS

Purpose of the study. *To conduct a clinical and functional study of patients with partial defects of dentitions, complicated by deformities, requiring orthodontic treatment at the stage of preparation for dental prosthetics.* ***Research methods.*** *The observation included 300 patients aged 28 to 57 years who needed preliminary orthodontic treatment due to deformations of dentitions, which arose as a result of their defects. Among the examined contingent of patients, women predominated (65.3 %). The majority (70.3 %) were young people aged under 45 according to WHO. The research consisted of a traditional dental examination, study of diagnostic models of jaws in the articulator, determination of the type of bite using the technique of teleroentgenography in the lateral projection with further analysis according to McLaughlin; orthopantomography, computer tomography and occlusion.* ***Scientific novelty.*** *It was established that small (43.0 %) and medium (46.0 %) dentition defects prevailed among this contingent of patients. 13.0 % of patients had defects of dentitions of class I according to Kennedy, 21.3 % – class II, 37.7 % – class III, 28.0 % –*

© О.О. Фастовець, О.І. Сергієнко, 2023

class IV. 16.3 % of the patients were diagnosed with the I group of deformations of the occlusal surface of the dentitions (vertical teeth displacement); in 36.7% – the II group (medial and distal teeth displacement); 14.0 % – the III group (vestibular and oral teeth displacement); in 0.7 % – the IV group (rotation around the longitudinal axis of the tooth); in 32.3 % – the V group (combined teeth displacement). In 36.0 % of cases, the first form of vertical dental and alveolar displacement with hypertrophy of alveolar process was diagnosed, while the remaining 64.0 % of patients had the second form with lengthening of clinical crowns of teeth. According to orthopantomography and computer tomography, destructive phenomena in the periodontal tissues were set in 36.3 % of the subjects. According to the results of computer diagnostics, occlusal disorders of varying severity were found in 100% of cases.

Conclusions. *Among patients with partial defects and secondary deformations of dentitions, who need orthodontic treatment before the beginning of dental prosthetics, young people with small and medium defects of dentitions are predominate. Besides, these patients have inflammatory and destructive phenomena in the periodontal tissues, which require additional diagnostics and they are likely to complicate further orthodontic treatment. At the same time, the presence of occlusal disorders in all experimental patients implies control of occlusion in dynamics at all stages of orthodontic treatment.*

Key words: *dentition defects, dentition deformations, periodontal disease, occlusal diagnostics, orthodontic treatment, dental prosthetics.*

Постановка проблеми. Останнім часом при протезуванні часткових дефектів зубних рядів відмовляються від виготовлення мостоподібних протезів, що потребують препарування твердих тканин опорних зубів, на користь дентальної імплантації [1-3]. Зазначається, що зубні імплантати мають низку переваг порівняно з незнімним протезуванням, серед яких більшій рівень ефективності, що складає 97 % протягом 10 років спостереження; уникнення ризику виникнення карієсу та його ускладнень у відпрепарованих опорних зубах; краще збереження кістки в ділянці беззубого альвеолярного відростка [4]. До того ж кількість ускладнень, зареєстрована за результатами 5-річного спостереження, достовірно не різниться для незнімного протезування з опорою на імплантати та на зуби. Так, через 5 років свою функціональну цінність зберігали 93,5 % незнімних протезів із опорою на зуби та 100 % – з опорою на імплантати, тоді як сукупна частота ускладнень за даний період становила 27,6 % та 30,5 % для опорних зубів та імплантатів відповідно [5]. Про подібність результатів двох різновидів зубного протезування стверджують і самі пацієнти [6].

Одночасно, умови для проведення імплантопротетики є не завжди сприятливими. При цьому однією з найбільш поширених перешкод для раціонального, з позицій біомеханіки, вживлення імплантатів є зміщення зубів, які обмежують дефект, тобто вторинні зубощелепні деформації. В таких випадках зубному протезуванню передує ортодонтичне лікування, яке дозволяє перемістити зуби в необхідне положення, до того ж сприяє нормалізації оклюзійних співвідношень. Сучасні брекет-системи та ортодонтичні мікроімплантати дозволяють провести таку підготовку в короткий термін та максимально ефективно [7].

Більш того, натепер відомий окремий напрямок в ортодонтії, так званий Prosthetically Guided Orthodontics (англ. «ортодонтичне лікування, що керується протезуванням»), який передбачає конформативне ортодонтичне лікування, спрямоване на створення протезного рішення, яке мінімізує обсяг видалення твердих тканин зубів за умови нормалізації оклюзії. Така «передпротезна ортодонтія» спрямована на відновлення правильного положення/нахилу сусідніх зубів або зубів-антагоністів, забезпечуючи відповідний простір для зубного протезування, зокрема для застосування опорних імплантатів [8].

Проте слід враховувати, що ефективність ортодонтичного лікування залежить від низки чинників, до яких відносять топографію та термін утворення дефекту зубного ряду, вік хворого, особливості оклюзійних співвідношень, стан тканин пародонта, зокрема кісткової тканини альвеолярних відростків тощо [9].

З іншого боку, важлива ознака нормального функціонування зубощелепного апарату – це рівномірне змикання зубів з одночасним контактом усіх груп зубів. При цьому збереження міжзубних контактів, які ковзають, під час жування забезпечує рівномірний розподіл оклюзійного тиску та найбільшу жувальну ефективність. У клінічних ситуаціях часткової втрати зубів характер жувального навантаження на зубні ряди стає непередбачуваним, що потребує ретельного вивчення, зокрема із застосуванням методик комп'ютерної оклюзіографії [10]. Навпаки, відсутність оклюзійної корекції на етапах підготовки до протезування призводить до створення функціонального перевантаження на конструкцію зубного протеза та може призвести до оклюзійної травми [11, 12].

Щодо стану тканин пародонта, ефективність ортодонтичного лікування підтверджена в хворих на генералізований пародонтит різного ступеня тяжкості [13]. Ортодонтичне втручання при патології пародонта здатне зменшити та усунути порушення кісткової тканини, оптимізувати положення зубів у зубному ряду та збалансувати оклю-

зію [14, 15]. "Guided Orthodontic Regeneration" (англ. «керована ортодонтична регенерація») передбачає відновлення кісткової тканини альвеолярного відростка внаслідок нормалізації положення зубів [16]. До того ж, у хворих на пародонтит ортодонтичне лікування може покращити умови збереження та відновлення зруйнованого та деформованого зубного ряду [17].

У свою чергу, комп'ютерна томографія дозволяє успішне планування комплексного стоматологічного лікування, що передбачає застосування терапевтичних, хірургічних, ортодонтичних та протетичних методів, тому що ґрунтується на об'єктивній оцінці мінеральної щільності кісткової тканини альвеолярного відростка [18]. Більш того, встановлено залежність терміну ортодонтичного лікування зубощелепних деформацій, обумовлених частковою втратою зубів, від мінеральної щільності кісткової тканини альвеолярного відростка [19].

Отже, існуючий стан питання ортодонтичної підготовки до зубного протезування хворих із дефектами та вторинними деформаціями зубних рядів спонукав нас на вивчення особливостей тактики ведення зазначеного контингенту хворих із застосуванням як традиційних клінічних, так і найбільш сучасних методів комп'ютерної діагностики, до яких належать комп'ютерна томографія та оклюзіографія.

Мета представленої роботи. Провести клініко-функціональне дослідження хворих із частковими дефектами зубних рядів, ускладнених зубощелепними деформаціями, що потребують ортодонтичного лікування на етапі підготовки до зубного протезування.

Матеріали і методи дослідження. До спостереження було включено 300 хворих віком від 28 до 57 років, що звернулися до приватної стоматологічної клініки та за результатами всебічного клінічного дослідження потребували попереднього ортодонтичного лікування з приводу деформацій зубних рядів, які виникли внаслідок їх часткових дефектів.

Серед обстеженого контингенту хворих переважали жінки (65,3 %). Пацієнти молодого віку (за ВООЗ до 45 років) склали переважну більшість (70,3 %). Клінічний огляд передбачав традиційну схему обстеження: збір анамнезу, зовнішній огляд, огляд порожнини рота, що включав оцінку стану зубних рядів та окремих зубів, а також визначення типу прикусу та характеру оклюзійних співвідношень у центричній та ексцентричних оклюзіях із використанням методу оклюзіографії та артикуляційного паперу «Bausch».

Оклюзійну діагностику в клініці здійснювали також із застосуванням апарату «T-Scan III» «Tekscan» (США). Аналізували перші оклюзійні контакти в положенні центрального співвідношення щелеп; максимальний міжзубний контакт; контакти зубів при екскурсіях нижньої щелепи вперед та в сторони. Аналіз оклюзіограми проводили за наступними характеристика: локалізація контакту, його тривалість, дольова участь кожного зуба та результуюча сила загального оклюзійного навантаження. Також визначали час появи першого міжзубного контакту та його розташування, характер контактів між зубними рядами та розподіл оклюзійного балансу між правою та лівою сторонами у момент множинного оклюзійного співвідношення.

Додатково аналіз оклюзійних співвідношень зубних рядів здійснювали на діагностичних моделях в артикуляторі «Stratos 300» «Ivoclar, Vivadent», (Австрія). Для індивідуального налаштовування артикулятора у кожного пацієнта отримували реєстранти у стані центричної та ексцентричних оклюзій. Зіставлення моделей щелеп у артикуляторі проводили за допомогою лицевої дуги UTS 3D «Ivoclar, Vivadent» (Австрія) (рис. 1).

Центральне співвідношення щелеп визначали методом вертикального штифта, що передбачало реєстрацію горизонтальних рухів нижньої щелепи у передньозадньому та бічних напрямках у вигляді «готичного кута».

В артикуляторі уточнювали характер прикусу, а також дефектів та деформацій зубних рядів, аналізували змикання зубів в центричних та ексцентричних оклюзіях, діагностували передчасні міжзубні контакти. Для визначення класу дефектів зубних рядів використовували класифікацію Кеннеді, вторинних деформацій – класифікації деформації оклюзійної поверхні зубних рядів за Є. І. Гавриловим та вертикального переміщення зубів за В. А. Пономарьовою.

Для уточнення виду прикусу застосовували методику телерентгенографії у боковій проекції з подальшим аналізом за McLaughlin.

Особливу увагу приділяли стану тканин пародонта. При виявленні порушень для постановки діагнозу використовували класифікацію М. Ф. Данилевського. Для описання структурно-функціонального стану кісткової тканини альвеолярного відростка аналізували дані ортопантомографії та комп'ютерної томографії.

Отримані результати клініко-функціональних дослідження обробляли традиційними методами варіаційної статистики із використанням ліцензійного MS Excel 2010 [20].

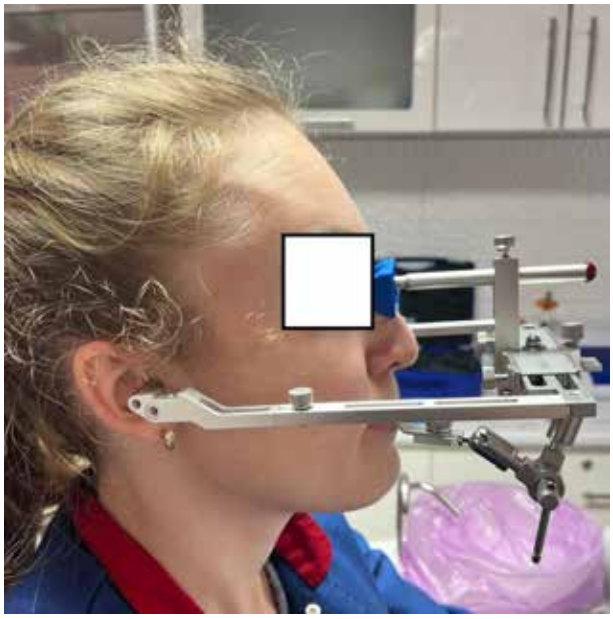

а

б

Рис. 1. Аналіз діагностичних моделей в артикуляторі: а – фіксація лицьової дуги для подальшого налаштування артикулятора; б – моделі, загіпсовані в артикуляторі за допомогою реєстранта

Результати та їх обговорення. Згідно зібраних даних анамнезу основною причиною видалення зубів у контингенту хворих, який вивчався, був ускладнений карієс, що було з’ясовано в 75,3 % спостережень. У 24,3 % хворих причина видалення зубів – захворювання пародонта, і лише в 0,3 % – травма. В анамнезі час після видалення зубів складав від 1 року та менше в 32,0 % пацієнтів, 1-5 років – 59,7 %, 5 років та більше – 8,3 %.

22,0% хворих мали в анамнезі протезування дефектів коронок зубів, 8,0 % – часткових дефектів зубних рядів незнімними конструкціями. Випадків протезування знімними конструкціями та шинування не встановлено.

За даними клінічного огляду дефекти нижнього зубного ряду діагностовано в 31,7 % хворих, нижнього – в 54,6 %, обох зубних рядів – у 13,7 %. В обстежених хворих переважали малі (43,0%) та середні (46,0%) дефекти зубних рядів. Частка дефектів протяжністю більше 3 зубів для бокових ділянок та 4 зубів для фронтальних склала 11,0 %. Частка випадків поодиноких дефектів зубних рядів склала 38,0 %, два дефекти діагностували в 36,7 % випадків, три – в 15,0 %, чотири та більше – в 10,3 %.

Диференціювання дефектів зубних рядів за класифікацією Кеннеді дозволило встановити, що 13,0 % з них відносяться до I класу, 21,3 % – до II класу, 37,7 % – до III класу, 28,0 % – до IV класу (рис. 2).

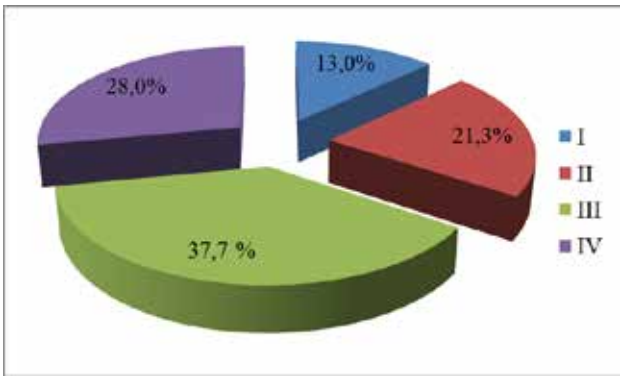

Рис. 2. Поширеність дефектів різних класів за Кеннеді серед обстеженого контингенту дослідних

Щодо характеру зубощелепних деформацій переважала II група за Гавриловим (мезіодистальне переміщення зубів), її частка склала 36,7 %. На другому місці за поширеністю були комбіновані переміщення зубів V групи (32,3 %). Деформації I групи (вертикальне переміщення зубів) склали 16,3 %; III групи (вестибуло-оральне переміщення) – 14,0 %; IV групи (обертання навколо повздовжньої осі) – 0,7 % (рис. 3).

У досліджених хворих переважала II форма вертикального зубоальвеолярного переміщення за Пономарьовою, що характеризувалося подовженням клінічних коронок зубів (64,0 %) (рис. 4). В той же час гіпертрофія альвеолярного відростка, що відповідає I групі деформацій відзначена нами в 36,0 % випадків.

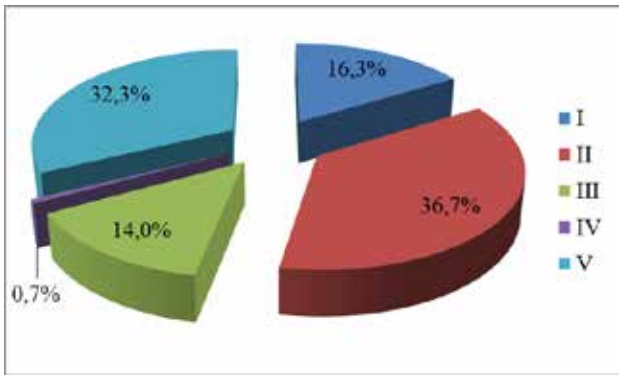

Рис. 3. Поширеність різних груп деформації оклюзійної поверхні зубних рядів серед обстеженого контингенту дослідних

Встановлено, що більшість дослідних хворих мала ортогнатичний прикус (37,0 %). Фізіологічні різновиди прикусу виявлені в 10,3 % спостережень. Дистальний прикус діагностований у 36,7 % хворих, мезіальний – у 16,0 %.

За даними клінічної оклюзіографії та аналізу діагностичних моделей в артикуляторі виявлено переважання іклового ведення серед дослідних хворих (61,0 %). Групова спрямовуюча функція визначена в 24,3 % спостережень; двобічна оклюзія, що балансує – у 14,7 %. Супраконтакти на робочій стороні виявлено у 27,0 % спостережень; контакти, що балансують – у 20,7 %; контакти, що гіпербалансують – у 11,3 %.

У свою чергу за даними комп'ютерної діагностики оклюзійні порушення різного ступеня вираженості, які проявлялися насамперед відсутністю рівномірного множинного міжзубного контакту синього кольору, встановлені у 100 % дослідних. При цьому у 46,0 % хворих на оклюзіограмі реєстрували контакти червоного та рожевого кольору в центричній оклюзії, в 62,3 % – в ексцентричних. У 81,0 % випадків спостерігали дисбаланс оклюзійних контактів праворуч та ліворуч. У 21,0 % реєстрували порушення прямолінійності вектору сумарного навантаження.

За даними клінічного обстеження виражений запальний процес у тканинах пародонта, що проявлявся помірно вираженими ознаками генералізованого гінгівіту, діагностований у 21,3 % хворих. Втім, за даними ортопантомографії та комп'ютерної томографії деструктивні явища в кістковій складовій пародонта відзначались

а

б

в

Рис. 4. Хвора 37 років, часткова відсутність зубів, дефекти верхнього та нижнього зубних рядів III клас за Кеннеді, зубощелепна деформація V група за Гавриловим, II форма за Понамарьовою: а – вигляд спереду; б – справа; в – зліва

у 36,3 % хворих. При цьому, якщо розділити виявлених хворих за тяжкістю деструктивних змін в кістковій тканині (втрата мінеральної щільності, явища остеопорозу, порушення цілісності міжальвеолярних перегородок) про початкові стадії генералізованого пародонтиту можна говорити у 64,0 % з них, тоді як решта (36,0 %) мали патологічний процес I-II ступеня тяжкості. Локалізований характер захворювання спостерігався у 22,3 % спостережень, генералізований – у 77,7 %. При цьому тяжкість локальних порушень в кістковій складовій пародонта мала більш виражений характер. Так, показники мінеральної щільності альвеолярної кістки для цих хворих знижувалися за даними комп'ютерної томографії до 200 HU.

Висновки. Згідно проведеного нами дослідження серед хворих із частковими дефектами та вторинними деформаціями зубних рядів, які потребують ортодонтичного лікування до початку зубного протезування, переважають особи молодого віку з малими та середніми дефектами зубних рядів. Наявність оклюзійних розладів у всіх дослідних хворих передбачає контроль оклюзії в динаміці на усіх етапах ортодонтичного лікування, що дозволить профілактику вторинної травматичної оклюзії як етіопатогенетичного фактору розвитку захворювань пародонта та подальшого прогресування зубощелепних деформацій. До того ж низка хворих із дефектами та деформаціями зубних рядів мають запально-деструктивні явища в тканинах пародонта, що вимагають додаткової діагностики та вірогідно ускладнять подальше ортодонтичне лікування.

Література:

1. Balmer M., Spies B. C., Kohal R. J., Hämmerle C. H., Vach K., Jung R.E. Zirconia implants restored with single crowns or fixed dental prostheses: 5-year results of a prospective cohort investigation. *Clin Oral Implants Res*. 2020. N 31 (5). P. 452-462.

2. Balmer M., Spies B. C., Vach K., Kohal R. J., Hämmerle C. H. F., Jung R. E. Three-year analysis of zirconia implants used for single-tooth replacement and three-unit fixed dental prostheses: A prospective multicenter study. *Clin Oral Implants Res*. 2018. N 29 (3). P. 290-299.

3. Spear F. Replacement of an existing maxillary anterior fixed dental prosthesis, redo another fixed dental prosthesis, or convert to implants. *J Esthet Restor Dent*. 2022. N 34 (1). P. 81-91.

4. Gupta R., Gupta N., Weber D. D. S. Dental Implants. In: *StatPearls*. Treasure Island (FL): StatPearls Publishing; August 8, 2022.

5. Le M., Papia E., Larsson C. The clinical success of tooth- and implant-supported zirconia-based fixed dental prostheses. A systematic review. *J Oral Rehabil*. 2015. N 42 (6). P. 467-480.

6. Øzhayat E. B., Gotfredsen K. Patient-reported effect in patients receiving implant or tooth-supported fixed prosthesis. *J Oral Rehabil*. 2020. N 47 (2). P. 229-234.

7. Zhang Y., Li K., Li N. The efficacy of orthodontics plus implant anchorage in orthodontic treatment: a randomized controlled study. *Evid Based Complement Alternat Med*. 2022; 2022:4049076. doi: 10.1155/2022/4049076.

8. Venezia P., Ronsivalle V., Isola G. Prosthetically guided orthodontics (PGO): a personalized clinical approach for aesthetic solutions using digital technology. *J Pers Med*. 2022. N 12 (10). P. 1716.

9. Мірчук Б. М., Максимов Я. В. Вторинні деформації в дорослих пацієнтів із дефектами зубних рядів. *Український стоматологічний альманах.* 2018. № 3. С. 20-25.

10. Глушко Т. Р., Вовк Ю. В., Вовк В. Ю., Крюков П. С. Результати клініко-інструментального дослідження показників цифрової оклюзії при реєстрації міжщелепного інтеркуспідаційного положення в пацієнтів з однобічними дефектами й інтактними зубними рядами. *Український стоматологічний альманах.* 2021. № 3. С. 49-61.

11. Фастовець О. О., Малиновський В. Г. Оклюзійна травма та захворювання пародонта (огляд літератури). *Клінічна стоматологія.* 2014. № 2. С. 66-71.

12. Fastovets O. O., Kotelevskyi R. A., Huriev Y. S., Kobyliak S. S. Occlusial trauma of implant-supported metal-ceramic crown: a case report**.** *Wiadomosci Lekarskie.* 2021. Vol. LXXIV, N 2. P. 371-374.

13. Garbo D., Aimetti M., Bongiovanni L., Vidotto C., Mariani G. M., Baima G., Romano F. Periodontal and orthodontic synergy in the management of stage IV periodontitis: challenges, indications and limits. *Life.* 2022. N 12, 2131. doi: org/10.3390/life12122131.

14. Feu D. Orthodontic treatment of periodontal patients: challenges and solutions, from planning to retention. *Dental Press J Orthod*. 2020. N 25 (6). P. 79-116.

15. Xie Y., Zhao Q., Tan Z., Yang S. Orthodontic treatment in a periodontal patient with pathologic migration of anterior teeth. *Am J Orthod Dentofacial Orthop*. 2014. N 145 (5). P. 685-693.

16. Paolone M. G., Kaitsas R. Orthodontic-periodontal interactions: Orthodontic extrusion in interdisciplinary regenerative treatments. *Int Orthod*. 2018. N 16 (2). P. 217-245.

17. Gkantidis N., Christou P., Topouzelis N. The orthodontic-periodontic interrelationship in integrated treatment challenges: a systematic review. *J Oral Rehabil*. 2010. N 37 (5). P. 377-390.

18. Герман С. А. Дослідження оптичної щільності кісткової тканини альвеолярних відростків у ділянці

дефектів зубних рядів. *Український стоматологічний альманах.* 2016. № 4. С. 49-61.

19. Біда В. І., Ожоган З. Р. Особливості ортодонтичного лікування зубощелепних деформацій, обумовлених частковою втратою зубів, залежно від щільності кісткової тканини щелеп. *Інновації в стоматології.* 2017. № 3-4. С. 30-35.

20. Антомонов М. Ю. Математическая обработка и анализ медико-биологических данных. Киев: [б.и.], 2017. 558 с.

References

1. Balmer, M., Spies, B. C., Kohal, R. J., Hämmerle, C. H., Vach, K., & Jung, R. E. (2020). Zirconia implants restored with single crowns or fixed dental prostheses: 5-year results of a prospective cohort investigation. Clin Oral Implants Res, 31(5), 452-462.

2. Balmer, M., Spies, B. C., Vach, K., Kohal, R. J., Hämmerle, C. H. F., & Jung, R. E. (2018). Three-year analysis of zirconia implants used for single-tooth replacement and three-unit fixed dental prostheses: A prospective multicenter study. Clin Oral Implants Res, 29 (3), 290-299.

3. Spear F. (2022). Replacement of an existing maxillary anterior fixed dental prosthesis, redo another fixed dental prosthesis, or convert to implants. J Esthet Restor Dent, 34 (1), 81-91.

4. Gupta, R., Gupta, N., & Weber, D. D. S. (2022). Dental Implants. In: StatPearls. Treasure Island (FL): StatPearls Publishing.

5. Le, M., Papia, E., & Larsson, C. (2015).The clinical success of tooth- and implant-supported zirconia-based fixed dental prostheses. A systematic review. J Oral Rehabil, 42 (6), 467-480.

6. Øzhayat, E. B., & Gotfredsen, K. (2020). Patient-reported effect in patients receiving implant or tooth-supported fixed prosthesis. J Oral Rehabil, 47 (2): 229-234.

7. Zhang, Y., Li, K., & Li, N. (2022). The efficacy of orthodontics plus implant anchorage in orthodontic treatment: a randomized controlled study. Evid Based Complement Alternat Med. doi:10.1155/2022/4049076

8. Venezia, P., Ronsivalle, V., & Isola, G. (2022). Prosthetically guided orthodontics (PGO): a personalized clinical approach for aesthetic solutions using digital technology. J Pers Med, 12 (10), 1716. doi:10.3390/jpm12101716.

9. Mirchuk, B. M., & Maksymov, Y. V. (2018). Vtorynni deformatsiyi v doroslykh patsiyentiv iz defektamy zubnykh ryadiv. [Secondary deformations in adult patients with defects of dentitions]. *Ukrayins'kyy stomatolohichnyy al'manakh – Ukrainian dental Almanac*, 3, 20-25 [in Ukrainian].

10. Hlushko, T. R., Vovk, YU. V., Vovk, V. YU., & Kryukov, P. S. (2021). Rezul′taty kliniko-instrumental′noho doslidzhennya pokaznykiv tsyfrovoyi oklyuziyi pry reyestratsiyi mizhshchelepnoho interkuspidatsiynoho polozhennya v patsiyentiv z odnobichnymy defektamy y intaktnymy zubnymy ryadamy [Results of a clinical-instrumental study of digital occlusion indicators during registration of the intermaxillary intercuspation position in patients with unilateral defects and intact dentitions]. *Ukrayins'kyy stomatolohichnyy al'manakh – Ukrainian dental Almanac,* 3, 49-61. [in Ukrainian].

11. Fastovets, O. O., & Malynovskyi, V. H. (2014). Oklyuziyna travma ta zakhvoryuvannya parodonta (ohlyad literatury) [Occlusive trauma and periodontal disease (literature review)]. *Klinichna stomatolohiya – Clinical Dentistry*, 2, 66-71 [in Ukrainian].

12. Fastovets, O. O., Kotelevskyi, R. A., Huriev, Y. S., & Kobyliak, S. S. (2021). Occlusial trauma of implant-supported metal-ceramic crown: a case report**.** Wiadomosci Lekarskie, 74 (2), 371-374.

13. Garbo, D., Aimetti, M., Bongiovanni, L., Vidotto, C., Mariani, G. M., Baima, G., & Romano, F. (2022). Periodontal and orthodontic synergy in the management of stage IV periodontitis: challenges, indications and limits. Life, 12, 2131.

14. Feu, D. (2020). Orthodontic treatment of periodontal patients: challenges and solutions, from planning to retention. Dental Press J Orthod, 25 (6), 79-116.

15. Xie, Y., Zhao, Q., Tan, Z., & Yang, S. (2014). Orthodontic treatment in a periodontal patient with pathologic migration of anterior teeth. Am J Orthod Dentofacial Orthop, 145 (5), 685-693.

16. Paolone, M. G., & Kaitsas, R. (2018). Orthodontic-periodontal interactions: Orthodontic extrusion in interdisciplinary regenerative treatments. Int Orthod, 16 (2), 217-245.

17. Gkantidis, N., Christou, P., & Topouzelis, N. (2010). The orthodontic-periodontic interrelationship in integrated treatment challenges: a systematic review. J Oral Rehabil, 37 (5), 377-390.

18. Herman, S. A. (2016). Doslidzhennya optychnoyi shchil′nosti kistkovoyi tkanyny al′veolyarnykh vidrostkiv u dilyantsi defektiv zubnykh ryadiv [Study of the optical density of bone tissue of alveolar processes in the area of dentititons defects]. *Ukrayins'kyy stomatolohichnyy al'manakh – Ukrainian dental Almanac*, 4, 49-61 [in Ukrainian].

19. Bida, V. I., & Ozhogan, Z. R. (2017). Osoblyvosti ortodontychnoho likuvannya zuboshchelepnykh deformatsiy, obumovlenykh chastkovoyu vtratoyu zubiv, zalezhno vid shchil′nosti kistkovoyi tkanyny shchelep. [Peculiarities of orthodontic treatment of maxillofacial deformities caused by partial loss of teeth, depending on the density of bone tissue of the jaws]. *Innovatsiyi v stomatolohiyi – Innovations in dentistry*, 3-4, 30-35. [in Ukrainian].

20. Antomonov M. Y. (2017). *Matematicheskaya obrabotka i analiz mediko-biologicheskikh dannykh [Mathematical processing and analysis of biomedical data*]. Kyiv [in Russian].

ОРТОДОНТІЯ

UDC 612.396.32+616.314.17-008.1:616.379-008.64
DOI https://doi.org/10.35220/2078-8916-2023-47-1.26

O.O. Gudarian,
Doctor of Medical Sciences, Professor at the Department of Surgical Stomatology, Implantology and Periodontology, Dnipro State Medical University, 9 Volodymyr Vernadsky street, Dnipro, Ukraine, postal code 49044

D.O. Cherednyk,
Assistant at the Department of Surgical Stomatology, Implantology and Periodontology, Dnipro State Medical University, 9 Volodymyr Vernadsky street, Dnipro, Ukraine, postal code 49044

THE STATE OF BONE METABOLISM IN PATIENTS WITH GENERALIZED PERIODONTITIS IN DIABETIC OSTEOPATHY

Diagnosis of the state of bone metabolism in patients with generalized periodontitis burdened with type 2 diabetes is an important step in the complex of treatment and prevention measures for this pathology. ***The purpose of the study*** *was to create evidence-diagnostic criteria for assessing and predicting the severity of the course of generalized periodontitis in diabetic osteopathy based on the study of the variability of bone remodeling.* ***Research material and methods.*** *In order to select homogeneous groups, a clinical and radiological examination of 166 patients with generalized periodontitis, associated and not associated with type 2 diabetes, was conducted. The age of the patients was in the range of 30-50 years (on average 42.5+-2.34 years). Among them there were 99 (59.6 %) women and 67 (40.4 %) men. The degree of severity of generalized periodontitis was verified according to generally accepted clinical and radiological criteria outlined in modern and domestic classifications: 76 (45.8 %) patients had chronic generalized periodontitis and 90 (54.2 %) had chronic rapidly progressive periodontitis. The control group consisted of 19 almost healthy voluntary donors of similar age (on average 41.5+-2.7 years) and sex without endocrine pathology, with healthy periodontium and intact teeth.* ***Research results and their discussion.*** *Evaluation of the Hounsfield index and markers of bone metabolism in different groups of patients with generalized periodontitis in type 2 diabetes with average statistical analysis showed that they are directly correlated with the severity and the course of generalized periodontitis, the stage of compensation, the severity and duration of diabetes.*
Conclusions. *The peculiarity of the clinical course of generalized periodontitis in type 2 diabetes mellitus, burdened by diabetic osteoporosis, is caused and manifested by a decrease in the bone structures of the periodontium in the processes of osteosynthesis and an increase in the intensity of bone resorption. A feature of the manifestation of rapidly progressive and chronic generalized periodontitis in diabetic osteopathy and without systemic pathology is the increase, independent of the clinical picture of the disease, of signs of osteoporosis activation and a decrease in osteosynthesis. To verify the activity of osteosynthesis and bone resorption in periodontal tissues, the following have predictive value: diagnosis of different directionality and intensity of bone remodeling based on the levels of quantitative content in blood serum of the levels of markers of bone metabolism.*
Key words: *periodontitis, periodontal pathology, rapidly progressive generalized periodontitis, diabetes, markers of bone metabolism.*

О.О. Гудар'ян,
доктор медичних наук, професор кафедри хірургічної стоматології, імплантології та пародонтології. Дніпровський державний медичний університет вул. Володимира Вернадського, 9, м. Дніпро, Україна, індекс 49044

Д. О. Чередник,
асистент кафедри хірургічної стоматології імплантології та пар одонтології. Дніпровський державний медичний університет вул. Володимира Вернадського, 9, м. Дніпро, Україна, індекс 49044

СТАН КІСТКОВОГО МЕТАБОЛІЗМУ У ХВОРИХ НА ГЕНЕРАЛІЗОВАНИЙ ПАРОДОНТИТ ПРИ ДІАБЕТИЧНІЙ ОСТЕОПАТІЇ

Діагностика стану кісткового метаболізму у хворих на генералізований пародонтит, обтяженого цукровим діабетом 2 типу є важливим етапом у комплексі лікувально-профілактичних заходів при даній патології. ***Мета*** *дослідження. Створення доказово-діагностичних критеріїв для оцінки і прогнозування тяжкості перебігу хвороби генералізованого пародонтиту при діабетичній остеопатії на основі вивчення варіабельності кісткового ремоделювання.* ***Матеріал і методи дослідження.*** *З метою відбору однорідних груп було проведено клініко-рентгенологічне дослідження 166 хворих на генералізований пародонтит, асоційованих та не асоційованих із цукровим діабетом 2 типу. Вік пацієнтів був у діапазоні від 30-50 років (у середньому 42,5+-2,34 року). Серед них було 99 (59,6 %) жінок і 67 (40,4 %) чоловіків. Ступінь тяжкості генералізованого пародонтиту був верифікований згідно із загальноприйнятими клініко-рентгенологічними критеріями, викладеними в сучасних та вітчизняних класифікаціях: у 76 (45,8 %) хворих виявлений хронічний генералізований пародонтит та у 90 (54,2 %) хронічний швидкопрогресуючий пародонтит. Контрольну групу складали 19 майже здорових добровільних донорів аналогічного віку (у середньому 41,5+-*

© O.O. Gudarian, D.O. Cherednyk, 2023

2,7 років) і статі без ендокринної патології, зі здоровим пародонтом і інтактними зубами. ***Результати дослідження та їх обговорення.*** *Оцінка показників індексу хаунсфільда та маркерів кісткового метаболізму у різних груп хворих на генералізований пародонтит при цукровому діабеті 2 типу при середньостатистичному опрацюванні продемонструвала, що вони перебувають у прямій кореляційній залежності від тяжкості й перебігу генералізованого пародонтита, стадії компенсації, тяжкості та тривалості цукрового діабету.* ***Висновки.*** *Особливість клінічного перебігу генералізованого пародонтиту при цукровому діабеті 2 типу, обтяженого діабетичним остеопорозом, обумовлена і проявляється зниженням в кісткових структурах пародонту процесів остеосинтезу і підвищенням інтенсивності остеорезорбції. Особливістю прояву швидкопрогресуючого і хронічного генералізованого пародонтиту при діабетичній остеопатії і без системної патології є наростання, незалежних від клінічної картини захворювання, ознак активації остеопорозу та зниження остеосинтезу. Для верифікації активності остеосинтезу і остеорезорбції в пародонтальних тканинах, предиктивну цінність мають: діагностика різної направленості і інтенсивності кісткового ремоделювання за рівнями кількісного вмісту в сироватці крові рівнів маркерів кісткового метаболізму.*

Ключові слова: *пародонтит, патологія пародонта, швидкопрогресуючий генералізований пародонтит, цукровий діабет, маркери кісткового метаболізму.*

In recent years, there has been a steady trend towards the growth of bone pathologies among patients with type 2 diabetes. A high level of periodontal tissue morbidity is noted [1, 2, 3, 4] in this contingent of patients, the frequency of severe forms of generalized periodontitis is increasing [5, 6, 7, 13, 14]. The relationship between diabetes and periodontal diseases is confirmed by numerous studies by the authors [3, 6, 7, 9].

At the same time, a two-way relationship between periodontitis and diabetes is described [7, 8, 9]. It is noted that in patients with diabetes, inflammatory processes in the periodontium are more pronounced than in patients without this endocrine pathology, while the maximum level of inflammation was recorded in patients with uncontrolled diabetes [10, 11, 12].

In addition, it should be noted that diabetes is accompanied by various metabolic disorders, including bone metabolism. This explains the tendency of patients with this disease to osteopenia, osteoporosis and its activation in bone structures of the body as a whole and in periodontal tissues in particular.

Therefore, in the case of generalized periodontitis associated with diabetic osteopathy, clinical and laboratory studies demonstrating the interaction between markers of the state of bone metabolism and the clinical course of the pathological process in periodontal tissues are of interest. The acquired knowledge will undoubtedly be useful both when choosing treatment tactics for generalized periodontitis and when planning preventive measures. Our research was aimed at solving this issue.

The aim of the study. Creation of evidence-diagnostic criteria for assessing and predicting the severity of the course of the disease of generalized periodontitis in diabetic osteopathy based on the study of the variability of bone remodeling.

Research materials and methods. In order to select homogeneous groups, a clinical and radiological examination of 166 patients with generalized periodontitis, associated and not associated with type 2 diabetes, was conducted. The age of the patients was in the range of 30-50 years (on average 42.5+-2.34 years). Among them there were 99 (59.6 %) women and 67 (40.4 %) men.

In diagnosing the severity of diabetes, we focused on the clinical and laboratory data presented by our endocrinologists: patients with subcompensated and compensated forms of the disease were included in the study.

The degree of severity of generalized periodontitis was verified according to generally accepted clinical and radiological criteria outlined in modern and domestic classifications: 76 (45.8 %) patients had chronic generalized periodontitis and 90 (54.2 %) had chronic rapidly progressive periodontitis.

The control group consisted of 19 almost healthy voluntary donors of similar age (on average 41.5+-2.7 years) and sex without endocrine pathology, with healthy periodontium and intact teeth.

The generally accepted clinical examination included the collection of complaints, anamnestic information, determination of the objective state of periodontal tissues using periodontal indices and instrumental methods.

The oral hygiene index was studied according to the method of Green, V. C. Vermillion (1964), the intensity and prevalence of the inflammatory process in the periodontal tissues was determined by the degree of bleeding from the dento-gingival groove (Muhlemann H. Cowell, 1975) and with the help of the papillary-marginal alveolar index (PMA), modified by C. Parma in 1960. The periodontal index (PI) according to Russel (1956) was used to objectify the severity and prevalence of inflammatory-destructive changes in periodontal tissues.

The "FLORIDA PROBE" system was used for simultaneous fixation of the depth of periodontal pockets, the presence of bleeding, dental deposits, and tooth mobility.

The degree of the destructive process in the periodontal tissues was assessed by orthopantomogram and cone-beam computed tomography (CBT) data obtained on a Planmeca Pro Max computed tomography scanner (Finland).

Changes in alveolar bone density in Hounsfield units were also determined using dental computed tomography. Value <300 units. considered as the presence of an active osteoporotic process in the bone tissue of alveolar sprouts.

Patients were included in the study only after signing the informed consent and familiarizing them with the objectives of the intended clinical and laboratory studies. The study did not include patients with other (except type 2 diabetes) risk factors for the development of secondary osteoporosis – thyrotoxicosis, chronic renal failure, bronchial asthma, treatment with thyroid hormones, and others.

The material for laboratory tests was blood serum, which was collected between 8 and 10 in the morning from the cubital vein on an empty stomach. All researched laboratory indicators on the same equipment, methodology and calculations did not change.

The state of bone remodeling – the intensity of the processes of resorption and formation of bone tissue was determined by the quantitative content of markers of osteosynthesis and bone resorption in blood serum. As markers of bone formation, the activity level of the isoenzyme of the bone fraction alkaline phosphatase (BAP) and BGLAP were chosen. The expression of the resorptive process in the bone tissue of alveolar sprouts was determined by the concentration level of tartrate-resistant acid phosphatase (TRACP) and C-terminal telopeptide of collagen type 1 breakdown – β-Cross-Laps. A complex and dynamic study of selected markers made it possible to study the peculiarities of the metabolic processes of systemic bone remodeling.

Mathematical data processing was carried out on a personal computer using the "STATISTICA" 99 software package (Version: 6.1 "Stat. Soft Inc.").

Research results. As a result of the evaluation of computer tomograms, signs of increased X-ray transparency of the bone tissue of the alveolar sprouts were found, as a manifestation of active osteoporosis: in 56 (100%) chronic rapidly progressing generalized periodontitis (main group I),

The first comparison group (34) consisted of patients with a similar diagnosis, but without endocrine pathology and associated osteopathy. The indicators of the Hounsfield index were, respectively: 547±10.8 versus 698.4±15.6. Among patients with chronic generalized periodontitis that occurred against the background of diabetes (II main group – 40 patients), only 5 (12.5 %) patients did not have X-ray signs of osteoporosis; according to the evaluation data of Hounsfield index, a reliable value of the decrease in the density of alveolar bone structures was established, but it is somewhat less than that level in patients with manifestations of rapidly progressing periodontitis on the background of diabetic osteopathy (616.2±15.2 units of HU versus 547±10.8 units of HU).

While, according to measurements of the bone tissue density of alveolar sprouts in patients with generalized periodontitis not associated with diabetic osteopathy (II comparison group – 36 patients), the Hounsfield index according to CPCT data was on average 783.2±14.2 units of HU (at physiological norm 1032.6 ±17.3 units HU), which indicated the absence of active osteoporosis in the bone structures of the periodontium (Table 1).

As can be seen from Table 2, the most significant decrease in the mineral density of bone structures of alveolar sprouts was found in patients with rapidly progressive generalized periodontitis occurring against the background of diabetic osteopathy (group I), the least in patients with chronic generalized periodontitis who did not have systemic diabetic osteoporosis, with therefore, in patients with rapidly progressive generalized periodontitis without endocrine pathology, the indicators of markers of the resorptive process were less moderate than in representatives of the I and II main groups.

The established fact of a sharp decrease in the density of bone tissue of alveolar sprouts with pro-

Table 1

Indicators of the Hounsfield index (HU units) in patients of the main group and the comparison group

Bone density indicators	Groups of examinees				
	I main group (n=56)	II main group (n=40)	I comparison group (n=34)	II comparison group (n=36)	control group (n=19)
Hounsfield index (in HU units)	547±10,8*	616,2±15,2*	698,4±15,6*	783,2±14,2*	1032,6±17,3*

*Note: *p<0.05 – the significance of differences with the data of the control group.*

*** p<0.05 – reliability of differences with the data of the main group.*

Table 2

Indicators of markers of bone metabolism in patients of different observation groups

indicators of markers of bone remodeling	Groups of examinees				
	control group (n=19)	I main group (n=56)	I comparison group (n=34)	II main group (n=40)	II comparison group (n=36)
TRACP (Unit/L)	3,7±0,3	8,7±0,3**	5,9±0,2**	6,8±0,2**	4,7±0,2
β-CL (ng/ml)	1,16±0,6	5,87±0,2**	3,3±0,2**	4,8±0,2**	2,1±0,2
BAP (Unit/L)	36,9±0,9	14,7±1,2**	20,4±0,3**	19,7±0,4**	29,4±0,9*
BGLAP (mg/ml)	19,5±0,4	10,2±0,3**	13,4±0,6**	12,8±0,3**	16,6±0,6**

nounced destructive pathology of the periodontium against the background of diabetes indirectly indicated the possible activation of the osteoporotic process in the periodontal tissues, as well as its diffuse expression.

From the standpoint of evidence-based medicine, elucidation of the main mechanisms of activation of the osteoporotic process was carried out by means of a comparative analysis of the functional state of the bone in four groups of patients approximately equal in terms of gender, age, and severity of generalized periodontitis. Group I included patients with rapidly progressing generalized periodontitis occurring against the background of diabetic osteopathy (56 people); And the comparison group (34 people) consisted of patients with a similar diagnosis – rapidly progressing generalized periodontitis, not burdened by type 2 diabetes, without systemic osteoporosis; The II main group (40 people) was formed from patients with chronic generalized periodontitis against the background of type 2 diabetes with diabetic osteopathy; The II comparison group (36 people) was represented by similar patients without aggravating pathology and had questionable signs for assessing the type of osteoporotic process activity in the periodontal tissues.

Determination of the composition of markers of bone remodeling showed that the physiological level of tartrate-resistant acid phosphatase content in blood serum was significantly higher in individuals of group I compared to control numbers. An increase in TRACP levels was also recorded in patients of the II comparison group, although it was significantly less than in the group of patients with rapidly progressive generalized periodontitis, which occurred against the background of diabetic osteopathy (I group).

Minimal changes in the content of BAP were recorded in patients with chronic generalized periodontitis who did not suffer from systemic osteoporosis. In more than 4% of cases, the range of indicators was close to that of healthy people. It is worth noting that the reduction of BP in patients of the I and II groups was significant both with diabetic osteopathy and without it. This indicates the possibility of a low manifestation of osteogenesis in the bone tissue of the periodontium in patients with rapidly progressive generalized periodontitis who do not suffer from concomitant type 2 diabetes mellitus, which is not burdened by systemic osteoporosis.

The results of determination of β-CL parameters in patients with chronic rapidly progressing periodontitis in diabetic osteopathy indicate an acceleration of the rate of bone degradation of alveolar sprouts. An increase in the β-CL index was established in 100 % of cases by more than 3.5 times the prevailing similar parameters of the control group (on average up to 4.02±0.2 mg/ml versus 1.16±0.3 mg/ml; $p<0.05$). Moreover, the more the bone mineral density of the alveolar bone is reduced, the higher the level of β-CL.

A pronounced increase in β-CL in the blood serum of patients of group I was associated with a pronounced activation of BAP in more than 80 % of patients (85.1 % of cases).

The presence of a close relationship mechanism between BAP resorption indicators and β-CL in patients of the I and II groups reveal the reliably significant informativeness of these indicators in the diagnosis of resorption activity in the bone, on the other hand, the level of β-CL changed more significantly in the representatives of the III group.

In the course of the study, it was found that the marker of bone resorption – β-CL has a high predictive value for identifying patients with different courses of generalized periodontitis.

The content of β-CL in the blood serum of patients with rapidly progressive generalized periodontitis, suffering from type 2 diabetes, burdened by systemic osteoporosis was high and was measured within the parameters of group I in 77.5 % of cases. At the same time, it should be noted that the levels of the analyzed marker of bone tissue resorption were moderate in other subjects. On average, its value in other groups was 3.4±0.2 mg/ml (norm 1.16±0.3 mg/ml). It is worth noting that the concentration of β-CL in the blood serum of patients of the I and II main groups, with active osteoporosis in the bone structures of the

periodontium established by computer diagnostics, was high in the majority of the examined (92.4 % of cases) and average was 5.3±0.2. Low numbers of β-CL in patients of the II comparison group once again demonstrate its predictive value for determining the active resorptive process.

The level of content of the main indicator of osteogenesis (bone formation) of serum BGLAP was significantly reduced only in patients I and II of the main study group (10.2±0.3 and 12.8±0.3 mg/ml) and indicated a significant and reliable inhibition of the processes bone formation Parameters of BGLAP concentration in patients with chronic generalized periodontitis, not burdened by type 2 diabetes mellitus, differed little in 57.5 % of cases from the control group, and only in 42.5 % of the examined individuals its indicators slightly exceeded its norm. Perhaps these data express a weak compensatory increase in the intensity of bone formation against the background of the absence of an active destructive process in periodontal tissues (on average 16.6±0.6 mg/ml and 19.5±0.4 mg/ml; $p<0.05$) in the named contingent A large spread of individual BGLAP indicators in representatives of the II comparison group, in general, characterizing the processes of osteogenesis as sufficient in the greater half; in others, it is at a significantly lower level.

It was not possible to establish reliable differences in TRACP in patients of the I and II main groups. Naturally, during the study of TRACP, lower concentrations were found in all patients of the I and II comparison groups, the maximum decrease in its concentration was verified only in 50 % of cases, and moderately increased in others (on average 6.52±0.2 Units/l).

When determining the level of tartrate-resistant alkaline phosphatase, it was found that the largest quantitative deviations of its parameters from physiological levels occurred in patients with rapidly progressive generalized periodontitis (main group I), which indicated a pronounced increase in bone resorption in the mentioned faces. At the same time, it is worth noting that the revealed values of TRACP in the analyzed patients were determined depending on the severity of changes in the density of bone tissue.

In the group of patients with rapidly progressive and chronic generalized periodontitis, without accompanying systemic osteoporosis (comparison group I and II), only tendencies towards a certain increase in the content of TRACP in blood serum were determined in 48 % and 40 % of subjects, in others this indicator approached the upper limits of the norm. while in others it corresponded to the level of healthy people (on average 5.3±0.2 units/l).

Analysis of changes in TRACP in patients of the II comparison group, who suffered from chronic generalized periodontitis, with established non-active osteoporosis in the bone tissue of the periodontium, revealed a naturally lower increase in TRACP than in all subjects. The concentration of this isoenzyme in comparison with the data of the I-II main groups had a significant difference (4.7±0.2 vs. 6.8±0.2 Units/l and 8.7±0.3 Units/l; $p<0.05$).

It is worth paying attention to the fact that both in all patients of the I group and in the vast majority of the II primary group (92.9 %), the indicators of TRACP, in contrast to the indicators of the I and II comparative and control groups, had the greatest differences, reflecting a high level of intensity bone resorption in periodontal tissues. This point is a confirmation that the studied marker of bone tissue restoration has a high predictive value for detecting not only the intensity of osteogenesis in the bone tissue of the periodontium, but also in the diagnosis of the severity of generalized periodontitis.

Thus, in patients with generalized periodontitis complicated by diabetes and diabetic osteopathy, differences in the direction and intensity of bone remodeling can be clearly observed, which is confirmed by a more significant decrease in formation markers and a simultaneous increase in resorption markers.

Conclusions. The peculiarity of the clinical course of generalized periodontitis in type 2 diabetes mellitus, burdened by diabetic osteoporosis, is caused and manifested by a decrease in the bone structures of the periodontium in the processes of osteosynthesis and an increase in the intensity of bone resorption.

A feature of the manifestation of rapidly progressive and chronic generalized periodontitis in diabetic osteopathy and without systemic pathology is the increase, independent of the clinical picture of the disease, of signs of osteoporosis activation and a decrease in osteosynthesis in the bone structure of the periodontium, which lead to a significant decrease in the density of bone tissue in the alveolar sprouts.

In order to verify the activity of osteosynthesis and bone resorption in periodontal tissues, the following are of predictive value: diagnosis of different directionality and intensity of bone remodeling based on the levels of the quantitative content in the blood serum of the activity markers of the isoenzyme of the bone fraction of alkaline phosphatase (BAP), BGLAP and the concentration of C-terminal telopeptides (β-Cross-Laps), as well as resistant acid phosphatase tartrate (TRACP).

Література

1. Amassi B. Y., Dakheel R. S. Oral hygiene practice of adult diabetic patients and their awareness about oral health problems related to diabetes. *Journal of Dentistry and Oral Hygiene.* 2017. № 9 (2). P. 8–14.
2. Баліцька О. Ю., Габор Г.Г. Активність гуморальної ланки адаптивної імунної системи у хворих на хронічний генералізований пародонтит і цукровий діабет 2 типу. *Клінічна стоматологія*. 2019. № 3. С 62-67.
3. Баліцька О. Ю., Бондаренко Ю. І., Габор Г. Г. Активність процесів пероксидації ліпідів у хворих на хронічний генералізований пародонтит і цукровий діабет 2 типу. *Вісник наукових досліджень*. 2018. № 3. С. 98–101.
4. Кузь І.О., Шешукова О.В., Максименко А.І., Писаренко. А. Порівняльна оцінка лікувально-профілактичних заходів у комплексній терапії запальних захворювань пародонта дітей із цукровим діабетом. *Вісник стоматології.* 2022. № 1 (118). С. 89-96. DOI https://doi.org/10.35220/2078-8916-2022-43-1.16
5. Різник Ю.Б., Різник С. С. Індексна оцінка стану тканин пародонта у хворих на цукровий діабет II типу. *Сучасна стоматологія*. 2019. № 5. С. 42-44. DOI: 10.33295/1992-576X-2019-5-42
6. Германчук С.М. Морфобіохімічні зміни у тканинах пародонта при експерементальному цукровому діабеті. *Український журнал медицини, біології та спорту*. 2018. Том 3, № 4 (13). С. 13- 19.
7. Мащенко І.С., Гудар'ян О.О. Оцінка мінеральної щільності кісткової тканини кісткових структур пародонту, мінерального обміну і кісткового метаболізму у хворих на генералізований пародонтит. *Вісник стоматології.* 2012. № 2. С. 53-58.
8. Buysschaert M., Tshongo Muhindo C., Alexopoulou O., Rahelic D., Reychler H., Preumont V. Oral hygiene behaviours and tooth-loss assessment in patients with diabetes: A report from a diabetology centre in Belgium. Diabetes Metab. 2017 Jun; 43 (3): 272-4. doi: 10.1016/j.diabet.2016.08.003.
9. Glascoe A., Brown R., Robinson G., Hailu K. Periodontics and Oral-Systeric Relationships: Diabetes. *J Calif Dent Assoc*. 2016 Jan; 44 (1): 29-34. PMID: 26897902.
10. Hayashi J. et al. Effects of periodontal treatment on the medical status of patients with type 2 diabetes mellitus: a pilot study. *BMC Oral Health*. 2017. P. 654-660. doi: 10.1186/s12903-017-0369-2
11. Makoto Nomura, Atsuo Amano. Relationship of serum advanced glycation end products with deterioration of periodontitis in type 2 diabetes patients. *Journal of Periodontology*. 2006. Vol. 77, № 1. P. 15- 20.
12. Preshaw P. M., Bissett S. M. Periodontitis: oral complication of diabetes. *Endocrinol Metab Clin North Am*. 2013, Dec. Vol. 42, № 4. P. 849-867.
13. Salman S., Khan K., Salman F., Hameed M. Effect Of Non- Surgical Periodontal Treatment On Glycemic Control Among Type 2 Diabetes Mellitus Patients With Periodontitis. *J. Ayub Med Coll Abbottabad*. 2016. Vol. 28 (4). P. 442-445.
14. Simpson T.C. et al. Treatment of periodontal disease for glycaemic control in people with diabetes mellitus. *Cochrane Database Syst Rev*. 2015. Vol. 4. P. 221-227.

References

1. Amassi, B. Y., & Dakheel, R. S. (2017). Oral hygiene practice of adult diabetic patients and their awareness about oral health problems related to diabetes. Journal of Dentistry and Oral Hygiene, 9 (2), 8–14.
2. Balic'ka, O. Ju., & Gabor, G.G. (2019). Aktyvnist' gumoral'noi' lanky adaptyvnoi' imunnoi' systemy u hvoryh na hronichnyj generalizovanyj parodontyt i cukrovyj diabet 2 typu [Humoral activity of the adaptive immune system in patients with chronic generalized periodontitis and type 2 diabetes mellitus]. *Klinichna stomatologija – Clinical Dentistry,* 3, 62-67 [in Ukrainian].
3. Balic'ka, O. Ju., Bondarenko, Ju. I., & Gabor, G. G. (2018). Aktyvnist' procesiv peroksydacii' lipidiv u hvoryh na hronichnyj generalizovanyj parodontyt i cukrovyj diabet 2 typu [Activity of lipid peroxidation processes in patients with chronic generalized periodontitis and type 2 diabetes mellitus]. *Visnyk naukovyh doslidzhen' – Bulletin of scientific research*, 3, 98–101 [in Ukrainian].
4. Kuz', I.O., Sheshukova, O.V., Maksymenko, A.I., & Pysarenko, A. (2022). Porivnjal'na ocinka likuval'no-profilaktychnyh zahodiv u kompleksnij terapii' zapal'nyh zahvorjuvan' parodonta ditej iz cukrovym diabetom [Comparative evaluation of therapeutic and preventive measures in the complex therapy of inflammatory periodontal diseases in children with diabetes mellitus]. *Visnyk stomatologii' – Bulletin of Dentistry*, 1 (118), 89-96. DOI https://doi.org/10.35220/2078-8916-2022-43-1.16 [in Ukrainian].
5. Riznyk, Ju.B., & Riznyk, S. S. (2019). Indeksna ocinka stanu tkanyn parodonta u hvoryh na cukrovyj diabet II typu [Index assessment of periodontal tissue condition in patients with Type II diabetes mellitus]. *Suchasna stomatologija – Modern dentistry,* 5, 42-44. DOI: 10.33295/1992-576X-2019-5-42 [in Ukrainian].
6. Germanchuk, S.M. (2018). Morfobiohimichni zminy u tkanynah parodonta pry eksperemental'nomu cukrovomu diabeti [Morpho-biochemical changes in periodontal tissues in experimental diabetes mellitus]. *Ukrai'ns'kyj zhurnal medycyny, biologii' ta sportu – Ukrainian Journal of medicine, biology and sport,* 3, 4 (13), 13- 19 [in Ukrainian].
7. Mashhenko, I.S., & Gudar'jan, O.O. (2012). Ocinka mineral'noi' shhil'nosti kistkovoi' tkanyny kistkovyh struktur parodontu, mineral'nogo obminu i kistkovogo metabolizmu u hvoryh na generalizovanyj parodontyt [Assessment of bone mineral density of periodontal bone structures, mineral metabolism and bone metabolism in patients with generalized periodontitis].

Visnyk stomatologii' – Bulletin of Dentistry, 2, 53-58 [in Ukrainian].

8. Buysschaert, M., Tshongo Muhindo, C., Alexopoulou, O., Rahelic, D., Reychler, H., & Preumont, V. (2017). Oral hygiene behaviours and tooth-loss assessment in patients with diabetes: A report from a diabetology centre in Belgium. Diabetes Metab, 43 (3), 272-4. doi: 10.1016/j.diabet.2016.08.003.

9. Glascoe, A., Brown, R., Robinson, G., & Hailu, K. (2016). Periodontics and Oral-Systeric Relationships: Diabetes. J Calif Dent Assoc, 44 (1), 29-34. PMID: 26897902.

10. Hayashi, J. &et al. (2017). Effects of periodontal treatment on the medical status of patients with type 2 diabetes mellitus: a pilot study. BMC Oral Health,654-660. doi: 10.1186/s12903-017-0369-2

11. Makoto Nomura, & Atsuo Amano (2006). Relationship of serum advanced glycation end products with deterioration of periodontitis in type 2 diabetes patients. Journal of Periodontology, 77, 1, 15- 20.

12. Preshaw, P. M., & Bissett, S. M. (2013). Periodontitis: oral complication of diabetes. Endocrinol Metab Clin North Am., 42, 4, 849-867.

13. Salman, S., Khan, K., Salman, F., & Hameed, M. (2016). Effect Of Non- Surgical Periodontal Treatment On Glycemic Control Among Type 2 Diabetes Mellitus Patients With Periodontitis. J. Ayub Med Coll Abbottabad, 28 (4), 442-445.

14. Simpson, T.C. & et al. (2015). Treatment of periodontal disease for glycaemic control in people with diabetes mellitus. Cochrane Database Syst Rev, 4, 221-227.

УДК 616.5-002.525.2:616.314.018.2]-092
DOI https://doi.org/10.35220/2078-8916-2023-47-1.27

І.І. Лучин,
асистент кафедри стоматології післядипломної освіти стоматологічного факультету, ДВНЗ «Ужгородський національний університет», пл. Народна, 3, м. Ужгород, Україна, індекс 88017, Dr.luchynivan@gmail.com

Н.І. Жеро,
кандидат медичних наук, доцент кафедри стоматології післядипломної освіти стоматологічного факультету, ДВНЗ «Ужгородський національний університет», пл. Народна, 3, м. Ужгород, Україна, індекс 88017, natalia.zhero@uzhnu.edu.ua

С.Р. Туряниця,
асистент кафедри терапії та сімейної медицини факультету післядипломної освіти, ДВНЗ «Ужгородський національний університет», лікар-ревматолог, завідувач відділення ревматології Закарпатської обласної клінічної лікарні імені Андрія Новака, вул. Капушанська, 22, м. Ужгород, Україна, 88018

МОРФОЛОГІЧНА ХАРАКТЕРИСТИКА СТАНУ ТКАНИН ПАРОДОНТУ ПРИ СИСТЕМНОМУ ЧЕРВОНОМУ ВОВЧАКУ

Мета дослідження. *Проведений аналіз морфологічних зміни у тканинах пародонту з метою поліпшення діагностики патологічних змін ротової порожнини у хворих на СЧВ та розробки локальних патогенетично-обумовлених лікувальних заходів для поліпшення якості життя даної категорії пацієнтів.* **Методи дослідження.** *Мікроструктурні зміни тканин пародонту досліджували в 15 хворих на СЧВ шляхом морфологічного дослідження матеріалу біопсій* **Наукова новизна.** *Системний червоний вовчак* **(***СЧВ) – захворювання з групи дифузних хвороб сполучної тканини, яке розвивається на основі генетично обумовлених недосконалих імунорегуляторних процесів, що призводять до створення множинних антитіл до клітин і їх компонентів та виникнення імунокомплексного запалення, внаслідок чого виникає поліорганна патологія, яка вражає також тканини пародонту та слизову оболонку порожнини рота (СОПР), що має маніфестацію у виявлених морфологічних змінах.* **Висновки**. *Морфологічна картина тканин пародонту при системному червоному вовчаку характеризується дистрофією епітеліального шару, некрозом колагену з формуванням тілець Русселя та ознаками хронічного гінгівіту. Також ознаками ураження тканин пародонту при СЧВ є лімфоцитарна інфільтрація з домішками плазматичних клітин, ядерна патологія та продуктивний васкуліт.*
Ключові слова: *системний червоний вовчак (СЧВ), морфологія пародонту, сполучна тканина.*

I.I. Luchyn,
Assistant at the Dentistry department of postgraduate education, Dental Faculty, Uzhhorod National University, 3 Narodna lane, Uzhhorod, Ukraine. postal code 88017, Dr.luchynivan@gmail.com

N.I. Zhero,
PhD, Associate Professor at the Dentistry Department of Postgraduate Education, Dental Faculty, Uzhhorod National University, 3 Narodna lane, Uzhhorod, Ukraine. postal code 88017, natalia.zhero@uzhnu.edu.ua

S.R. Turyanitsa,
Assistant at the Therapy and Family Medicine Department, Faculty of Postgraduate Education, Uzhhorod National University. Rheumatologist, Head of the Rheumatology Department of the Transcarpathian Regional Clinical Hospital named Andrii Novak. 22 Kapushanska street, Uzhhorod, Ukraine. postal code 88018

MORPHOLOGICAL CHARACTERISTICS OF PERIODONTAL TISSUES IN SYSTEMIC LUPUS ERYTHEMATOSUS

The aim of the study. *The analysis of morphological changes in periodontal tissues was carried out in order to improve the diagnosis of pathological changes in the oral cavity in patients with SLE and to develop local pathogenetically determined treatment measures to improve the quality of life of this category of patients.* **Research methods.** *Microstructural changes of periodontal tissues were studied in 15 patients with SLE by means of morphological examination of biopsies.* **Scientific novelty.** *Systemic lupus erythematosus (SLE) is a disease from the group of diffuse diseases of the connective tissue, which develops on the basis of genetically determined imperfect immunoregulatory processes, which lead to the creation of multiple antibodies to cells and their components and the occurrence of immune complex inflammation, as a result of which a multiorgan pathology occurs, which affects also periodontal tissues and the oral mucosa (OSPR), which is manifested in the detected morphological changes.* **Conclusions.** *The morphological picture of periodontal tissues in systemic lupus erythematosus is characterized by dystrophy of the epithelial layer, collagen necrosis with the formation of Russel bodies, and signs of chronic gingivitis. Also signs of periodontal tissue damage in SLE are lymphocytic infiltration with plasma cell impurities, nuclear pathology and productive vasculitis.*
Key words: *systemic lupus erythematosus (SLE), periodontal morphology, connective tissue.*

СЧВ – захворювання з групи дифузних хвороб сполучної тканини, яке розвивається на основі генетично обумовлених недосконалих імунорегуляторних процесів, що призводять до створення множинних антитіл до клітин і їх компонентів та виникнення імунокомплексного запалення, внаслідок якого є ураження багатьох органів і систем [1-5]. СЧВ – захворювання політологічне,

© І.І. Лучин, Н.І. Жеро, С.Р. Туряниця, 2023

що виникає під впливом різноманітних факторів довкілля [6-8]. Хоча на вершині вивчення СЧВ вважалося, що він ініціюється туберкульозом [9]. Згідно з діагностичними критеріями Американської Колегії Ревматологів перегляду 1982 р, нині існують 11 ознак достовірного СЧВ [10]:

1. Висипання червоного кольору в виличній ділянці.
2. Дискоїдна висипка (лускаті, дископодібної форми виразки частіше на шкірі обличчя, волосистої частини голови або грудної клітини).
3. Фоточутливість.
4. Виразки порожнинн рота чи носа.
5. Артрити.
6. Серозити.
7. Залучення нирок.
8. Ураження центральної нервової системи.
9. Гематологічні проблеми.
10. Імунологічні порушення.
11. Поява антиядерних антитіл.

Для встановлення діагнозу достатньо будь-яких 4 ознак. Таким чином, прояви СЧВ у порожнині рота є дуже важливою діагностичною ознакою і нерідко – однією з перших [11]. Baima G et al. відзначають появу симптомів СЧВ у 15% хворих на ерозивний або виразковий стоматит, які збільшуються в термінальній стадії захворювання.

Робота групи вчених [12] присвячена впливу власне аутоімунного процесу та медикаментів (глюкокортикоїдів) на розвиток нерідко виявлених хронічного гастриту та виразкових дефектів слизової оболонки шлунка. Велике значення у верифікації СЧВ грають антитіла, які виявляються при цьому захворюванні [13]. СЧВ супроводжується прогресуючим остеопорозом та гормональними порушеннями [14]. Одним із провідних синдромів СЧВ є анемічний синдром [15], нерідко також яскраві шкірні симптоми [16].

Мета дослідження. Аналіз морфологічних зміни у тканинах пародонту з метою поліпшення діагностики патологічних змін ротової порожнини у хворих на СЧВ та розробки локальних патогенетично-обумовлених лікувальних заходів для поліпшення якості життя даної категорії пацієнтів.

Матеріали та методи дослідження. Стан тканин пародонту досліджували в 15 хворих на СЧВ шляхом дослідження біопсійного матеріалу. (11 жінок і 4 чоловіків, середній вік 28,9+3,4 років). Переважали хворі з підгострим і хронічним перебігом хвороби, високим ступенем активності СЧВ (3 ступінь – 8 випадків). Середня тривалість захворювання становила 7,6+3,7 років. Біоптати фіксували в суміші 70° спирту і 10% нейтрального формаліну, заливали в парафін. Зрізи забарвлювали гематоксиліном і еозином, (рис. 1), пікрофуксином за Ван Гізоном і PAS-реакцією.

Результати та їх обговорення. Результати морфологічних ознак тканин пародонту у хворих на СЧВ представлені в табл. 1.

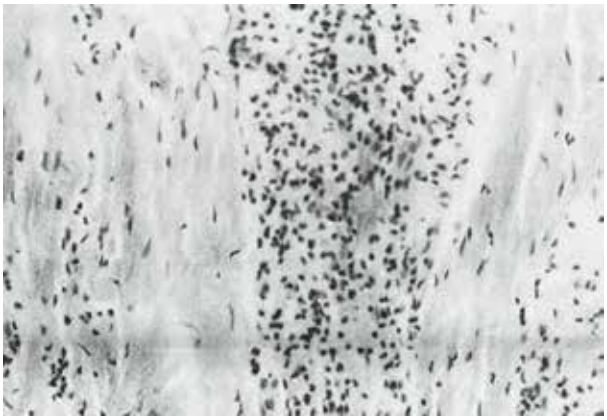

Рис. 1. Осередковий гінгівіт у хворої на СЧВ. Запальна інфільтрація нейтрофілами та тільцями Русселя. Заб. гематоксиліном та еозином, х150

Таблиця 1

Морфологічна характеристика стану тканин пародонту при СЧВ

Основні морфологічні ознаки:	Кількість та відсоток хворих n, (%)
Дистрофія епітеліального шару	15 (100%)
Некроз колагену з формуванням тілець Русселя	15 (100%)
Склероз та гіаліноз строми ясен	7 (46,7%)
Продуктивний васкуліт (папілярити та васкуліти)	8 (53,3%)
Продуктивно-деструктивні васкуліти	5 (33,3%)
Склерозування судин	4 (26,7%)
Хронічний гінгівіт	15 (100%)
Дифузні лімфоматозно-деструктивні інфільтрати	3 (20%)
Вогнищеві лімфо-гістіоцитарні інфільтрати	4 (26,7%)
Некротизований колаген, просякнутий ядерним матеріалом	6 (40%)

У всіх обстежених хворих на СЧВ встановлено дистрофію епітеліального шару ясен, наявність вакуолей в епітеліоцитах поверхневого шару. Відзначені осередкові скупчення PAS-позитивного матеріалу. Ці зміни можуть свідчити про початок формування паракератозу. Поруч із цим відзначався акантоз, переважно помірний, іноді виражений (рис. 1).

Зміни сосочкового і сітчастого шару сполучнотканинної строми були виражені помірно. Відзначалося набухання та гомогенізація колагенових волокон. При фарбуванні пікрофуксином спостерігалася пікринофілія, а при PAS-реакції – накопичення малиново-червоних гранул мукополісахаридів. Ці феномени свідчать про накопичення білків плазми у стромі ясен. Досить часто у хворих на СЧВ мав місце некроз колагену з формуванням базофільних депозитів у тканинах ясен (рис. 1). В інфільтраті була велика кількість плазматичних клітин з формуванням тілець Русселя (практично у всіх обстежених хворих). Активно проліковані хворі з великою давністю захворювання характеризувалися склерозом та гіалінозом строми ясен. Збільшувалася кількість фібробластів (рис. 2 та 3). Ці зміни були виражені у 7 хворих.

У слизовій оболонці досить часто визначалися явища васкуліту, характерного для вовчакового процесу. У 8 хворих були виявлені продуктивні васкуліти (переважно капілярити та венуліти) (рис. 3). Відзначалася проліферація ендотелію, виражений внутрітканинний набряк стінок всіх судин. При фарбуванні PAS-реакцією виявлялися нейтральні мукополісахариди плазмового походження у базальній мембрані. Ці зміни супроводжувалися наявністю великої кількості лімфогістіоцитарних елементів із домішками плазматичних клітин у периваскулярних просторах. У 4 хворих мали місце продуктивно-деструктивні васкуліти. Зазначався вихід еритроцитів за межі просвіту судини. Склерозування судин мало місце у 3 хворих із тривалістю СЧВ понад 9 років.

У всіх хворих на СЧВ мали місце різного ступеня вираженості запальні зміни ясен (альтеративного чи продуктивного характеру), які відповідають морфологічній картині хронічного гінгівіту. Масивні дифузні лімфо-плазмоцитарні інфільтрати строми були виявлені у 3 хворих (рис. 4). Вогнищеві лімфо-гістіоцитарні інфільтрати мали місце у 3 пацієнтів та мінімальні – у 4. Слід зазначити, що у 5 хворих з третім ступенем активності СЧВ була виявлена ядерна патологія – патогномонічна ознака вовчакового процесу (рис. 5). Це були пацієнти з III ступенем актив-

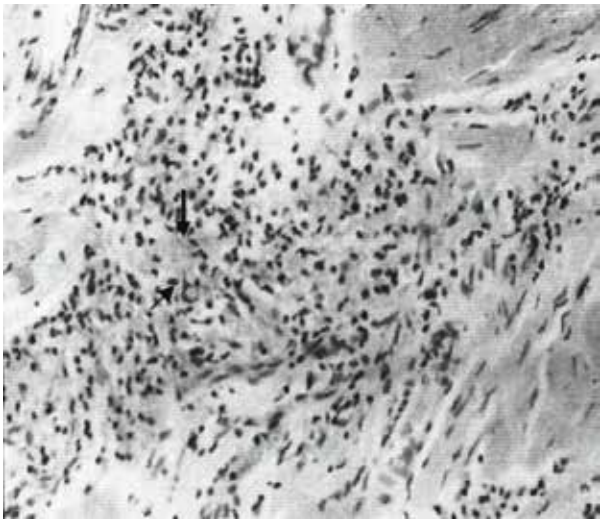

Рис. 2. Помірно виражений гінгівіт. Некроз строми. Базофільні депозити. Тільця Русселя в інфільтраті. Заб. гематоксиліном та еозином, х250

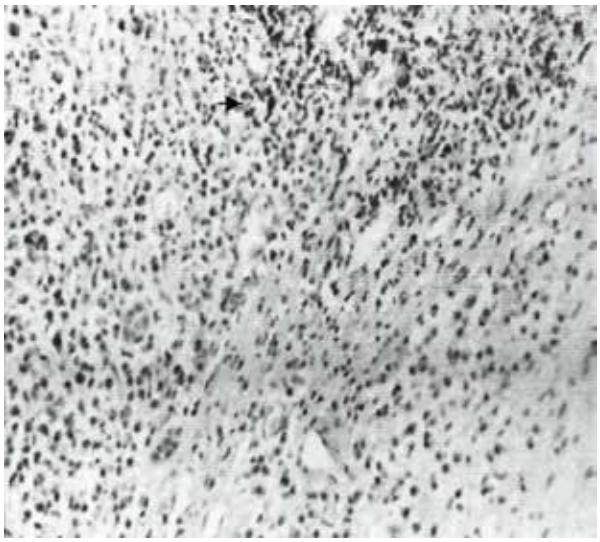

Рис. 3. Виражений гінгівіт. Велика кількість плазматичних клітин в інфільтраті. Продуктивний васкуліт. Заб. гематоксиліном та еозином, х250

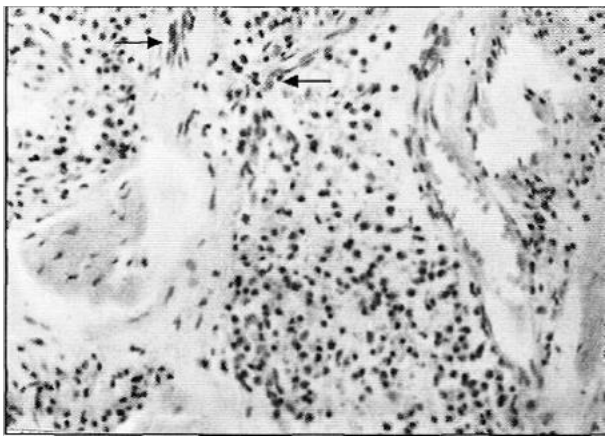

Рис. 4. Переважна більшість лімфоцитів в запальному інфільтраті. Некроз строми. Фібробласти навколо зони некрозу. Заб. гематоксиліном та еозином, х250

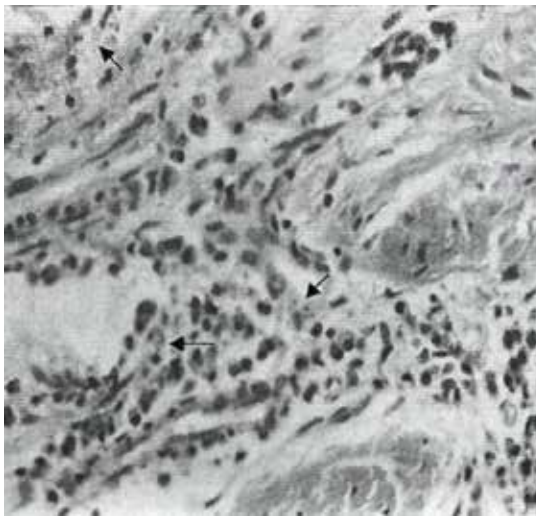

Рис. 5. Ядерна патологія в осередку запальної інфільтрації строми. Фібробласти, навколо них некроз. Заб. гематоксиліном та еозином, х250

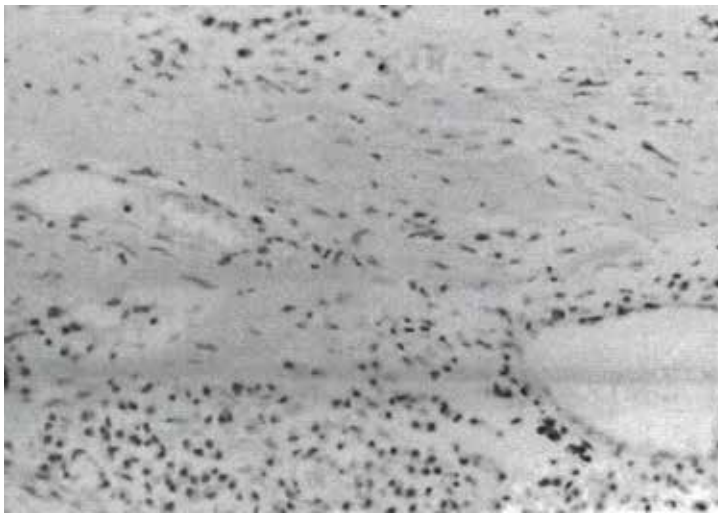

Рис. 6. Гінгівіт при СЧВ. Виражена інфільтрація нейтрофілами та плазматичними клітинами (тільцями Русселя). Забарвлення гематоксиліном та еозином, х150

ності СЧВ. Ядра запального клітинного інфільтрату в місцях вираженого запалення були гіперхромними, також були присутні уламки ядер аж до формування «ядерного пилу». Некротизований колаген був просякнутий ядерним матеріалом та формував базофільні депозити.

Таким чином, при СЧВ має місце хронічний гінгівіт різного ступеня виразності. Найбільш яскраві зміни відзначалися у хворих з активним вовчаковим процесом, а також з підгострим і хронічним перебігом хвороби. Характерними ознаками є лімфоцитарні інфільтрати з домішками плазматичних клітин, ядерна патологія та продуктивні васкуліти. Загострення патологічного процесу проявляється дифузною та дифузно-вогнищевою лімфо-плазмоцитарною інфільтрацією (рис. 6), ознаками ядерної патології, а також просочуванням стінок судин та колагенових волокон білками плазми крові.

Ремісія характеризується переважанням склерозу строми та судин. Поєднання активного запалення і склеротичних змін відображає хвилеподібний перебіг хвороби і активної терапії, що періодично проводиться. Поєднання активного запалення та склеротичних змін відображає хвилеподібний перебіг хвороби та активної терапії. Подібну думку на підставі клініко-лабораторних досліджень висловлювали автори [17, 18].

Висновки. 1. При системному червоному вовчаку морфологічна картина навколозубних тканин у 100 % випадків характеризувалася: дистрофією епітеліального шару, некрозу колагену з формуванням тілець Русселя, ознаками хронічного гінгівіту.

2. Характерними ознаками ураження пародонту при СЧВ є лімфоцитарна інфільтрація з домішками плазматичних клітин, ядерна патологія та продуктивний васкуліт.

Література:

1. Morawski, P.A., & Bolland, S. (2017). Expanding the B cell-centric view of systemic lupus erythematosus. Trends in immunology, 1, Vol.38(5), 373-382. DOI: 10.1016/j.it.2017.02.001

2. Romandini, M., Baima, G., Antonoglou, G., Bueno, J., Figuero, E., & Sanz,M. (2021). Periodontitis, edentulism, and risk of mortality: a systematic review with meta-analyses. Journal of dental research, 100(1), 37-49. DOI: 10.1177/0022034520952401

3. El Kholy, K., Genco, R.J., Van, & Dyke, T.E. (2015). Oral infections and cardiovascular disease. Trends in Endocrinology & Metabolism, 1, 26(6), 315-321. DOI: 10.1016/j.tem.2015.03.001

4. Dioguardi, M., Crincoli, V., Laino, L., Alovisi, M., Sovereto, D., Mastrangelo, F., Lo Russo, L., & Lo Muzio, L. (2020). The role of periodontitis and periodontal bacteria in the onset and progression of Alzheimer's disease: a systematic review. Journal of clinical medicine, 11, 9(2), 495. DOI: 10.3390/jcm9020495

5. Corbella, S., Taschieri, S., Del Fabbro, M., Francetti, L., Weinstein, R., & Ferrazzi, E. (2016). Adverse pregnancy outcomes and periodontitis: A systematic review and meta-analysis exploring potential association. Quintessence Int., 1, 47(3), 193-204. DOI: 10.3290/j.qi.a34980

6. Pires, J.R., Nogueira, M.R., Nunes, A.J., Degand, D.R., Pessoa, L.C., Damante, C.A., Zangrando, M.S., Greghi, S.L., de Rezende, M.L., & Sant'Ana, A.C. (2021). Deposition of immune complexes in gingival tissues in the presence

of periodontitis and systemic lupus erythematosus. Frontiers in immunology, 25, 12, 591236. doi: 10.3389/fimmu.2021.591236

7. Ugarte-Gil, M.F., González, L.A., & Alarcón, G.S. (2019). Lupus: the new epidemic. Lupus, 28(9), 1031-1050.

8. Vilar, M.P., & Sato, E.I. (2002). Estimating the incidence of systemic lupus erythematosus in a tropical region (Natal, Brazil). Lupus, 11(8), 528-532.

9. Prabu, V.N., & Agrawal, S. (2010). Systemic lupus erythematosus and tuberculosis: a review of complex interactions of complicated diseases. Journal of Postgraduate Medicine, 1, 56(3):244.

10. Linden, G.J., & Herzberg, M.C. (2013). Periodontitis and systemic diseases: A record of discussions of working group 4 of the Joint EFP/AAP Workshop on Periodontitis and Systemic Diseases. J. Clin. Periodontol, 40, S20–S23. DOI: 10.1902/jop.2013.1340020

11. Baima, G., Massano, A., Squillace, E., Caviglia, G.P., Buduneli, N., Ribaldone, D.G., & Aimetti, M. (2022). Shared microbiological and immunological patterns in periodontitis and IBD: A scoping review. Oral Diseases, 28(4), 1029-1041. DOI: 10.1111/odi.13843

12. Murakami, S., Mealey, B.L., Mariotti, A., & Chapple, I.L. (2018). Dental plaque–induced gingival conditions. Journal of clinical periodontology, 45, 17-27. DOI: 10.1002/JPER.17-0095.

13. Sojod, B., Pidorodeski Nagano, C., Garcia Lopez, G.M., Zalcberg, A., Dridi, S.M., & Anagnostou, F. (2021). Systemic lupus erythematosus and periodontal disease: a complex clinical and biological interplay. Journal of Clinical Medicine, 10(9), 1957. DOI: 10.3390/jcm10091957

14. Rezaei, M., Bayani, M., Tasorian, B., & Mahdian, S. (2019). The comparison of visfatin levels of gingival crevicular fluid in systemic lupus erythematosus and chronic periodontitis patients with healthy subjects. Clinical Rheumatology, 38(11), 3139-3143. DOI: 10.1007/s10067-019-04708-w

15. Zhang, Q., Zhang, X., Feng, G., Fu, T., Yin, R., Zhang, L., Feng, X., Li, L., & Gu, Z. (2017). Periodontal disease in Chinese patients with systemic lupus erythematosus. Rheumatology International, 37(8), 1373-1379. DOI: 10.1007/s00296-017-3759-5

16. Al-Mutairi, K.D., Al-Zahrani, M.S., Bahlas, S.M., Kayal, R.A., & Zawawi, K.H. (2015). Periodontal findings in systemic lupus erythematosus patients and healthy controls. Saudi Medical Journal, 36(4), 463. DOI: 10.15537/smj.2015.4.10746

17. Moulton, V.R., Suarez-Fueyo, A., Meidan, E., Li, H., Mizui, M., & Tsokos, G.C. (2017). Pathogenesis of human systemic lupus erythematosus: a cellular perspective. Trends in molecular medicine, 1, 23(7):615-635.

18. Rutter-Locher, Z., Smith, T.O., Giles, I., & Sofat, N. (2017). Association between systemic lupus erythematosus and periodontitis: a systematic review and meta-analysis. Frontiers in immunology, 1295.

УДК 616-089.882+616-089+616.314.17-008.1
DOI https://doi.org/10.35220/2078-8916-2023-47-1.28

Н.П. Махлинець,
кандидат медичних наук, доцент кафедри терапевтичної стоматології, Івано-Франківський національний медичний університет, вул. Галицька, 2, м. Івано-Франківськ, Україна, індекс 76008, makhlynets11@yahoo.com

З.Р. Ожоган,
доктор медичних наук, професор, завідувач кафедри ортопедичної стоматології, Івано-Франківський національний медичний університет, вул. Галицька, 2, м. Івано-Франківськ, Україна, індекс 76008, ozhzinoviy@gmail.com

Г.Б. Проць,
доктор медичних наук, професор кафедри хірургічної стоматології, Івано-Франківський національний медичний університет, вул. Галицька, 2, м. Івано-Франківськ, Україна, індекс 76008

М.М. Ільків,
кандидат медичних наук, професор, доцент кафедри хірургічної стоматології, Івано-Франківський національний медичний університет, вул. Галицька, 2, м. Івано-Франківськ, Україна, індекс 76008

СТАН РЕГІОНАРНОГО КРОВОПОСТАЧАННЯ У ТКАНИНАХ ПАРОДОНТА У ПАЦІЄНТІВ ІЗ ЗУБОЩЕЛЕПНИМИ АНОМАЛІЯМИ НА ФОНІ ПОРУШЕНЬ АРХІТЕКТОНІКИ ПРИСІНКА РОТА У ХОДІ КОМПЛЕКСНОГО ЛІКУВАННЯ

Мета дослідження. *вивчення стану регіонарного кровопостачання у тканинах присінка рота у пацієнтів із зубощелепними аномаліями на фоні порушень архітектоніки присінка рота.* **Методи дослідження.** *Обстежено та проліковано 60 пацієнтів із набутими зубощелепними аномаліями, деформаціями. Вікова група пацієнтів – 9-12 років. Першу групу склали 30 пацієнтів, яким проводили пластику сполучнотканинних тяжів класичним методом, де рана загоювалася вторинним натягом. У 1А групі (15 осіб) у післяопераційному періоді призначали хлоргексидин-дента, у 1Б групі (15 осіб) – хлоргексидин-дента та генгігель. У 2 групі (30 пацієнтів) пластику сполучнотканинних тяжів проводили, запропонованим нами методом, де рана загоюється первинним натягом. 2А групі (15 осіб) призначали хлоргексидин-дента. 2Б групі (15 осіб) – хлоргексидин-дента та генгігель. Групу порівняння склали 15 осіб без наявності зубощелепних аномалій, шкідливих звичок та пародонтологічного статусу. Усім хворим із зубощелепними аномаліями на фоні порушень архітектоніки присінка рота проводили реографію присінка рота за допомогою таких пристроїв та програм: Rheograph «DX», DX-Complex Regina 2002» Реоелектроенцефалограф виступав реєструючим пристроєм. Дослідження проводили до лікування та після хірургічної корекції (1 міс, 6 міс, 12 міс).* **Наукова новизна.** *Результати дослідження регіонарного кровообігу тканин присінка рота показали наявність дефіциту кровообігу та зниження трофіки тканин, про що вказують якісні та кількісні характеристики реогам (p<0,05). Якісні показники реограм корелювали з кількісними характеристиками. Після проведеного лікування у всіх групах спостерігали позитивну динаміку реографічних показників, однак їхню нормалізацію та достовірну різницю спостерігали у 2Б групі хворих (p<0,05).* **Висновки.** *У пацієнтів із порушеннями архітектоніки присінка рота наявні зміни кровопостачання в тканинах присінка рота. Після проведеного хірургічного лікування діагностовано відновлення кровопостачання у всіх групах хворих, однак стабілізацію показників у ранні та віддалені терміни спостереження діагностовано у хворих 2Б групи.*

Ключові слова: *зубощелепні аномалії, букальні вуздечки, вуздечка губи, пластика в ділянці присінка рота, кровопостачання.*

N.P. Makhlynets,
MD, PhD, Associate Professor, Therapeutic Dentistry Department, Ivano-Frankivsk National Medical University, 2 Halytska Street, Ivano-Frankivsk, Ukraine, postal code 76008, makhlynets11@yahoo.com

Z.R. Ozhogan,
DDS, PhD, DSci. Professor, Orthopedic Dentistry Department, Head of the Orthopedic Dentistry Department, Ivano-Frankivsk National Medical University, 2 Halytska Street, Ivano-Frankivsk, Ukraine, postal code 76008, ozhzinoviy@gmail.com

H.B. Prots,
DDS, PhD, DSci. Professor, Surgical Dentistry Department, Ivano-Frankivsk National Medical University, 2 Halytska Street, Ivano-Frankivsk, Ukraine, postal code 76008

M.M. Ilkiv,
MD, PhD, Assoc. Prof., Surgical Dentistry Department, Ivano-Frankivsk National Medical University, 2 Halytska Street, Ivano-Frankivsk, Ukraine, postal code 76008

STATUS OF REGIONAL BLOOD SUPPLY IN PERIODONTAL TISSUES IN PATIENTS WITH MAXILLOMANDIBULAR ANOMALIES ON THE BACKGROUND OF ARCHITECTONIC DISORDERS OF THE VESTIBULE OF THE MOUTH IN THE COURSE OF COMPLEX TREATMENT

The aim of the study. *To study of the state of regional blood supply in the tissues of the vestibule of the mouth maxillomandibular anomalies on the background disorders of the architectonics of the vestibule of the mouth*

© Н.П. Махлинець, З.Р. Ожоган, Г.Б. Проць, М.М. Ільків, 2023

Research methods. *60 patients with maxillomandibular anomalies and disorders of the architectonics of the vestibule of the mouth were examined and treated. The age group of patients is 9-12 years old. The first group consisted of 30 patients who had plastic surgery of connective strands by the classical method, where the wound was healed by secondary tension. In group 1A (15 people) in the postoperative period, chlorhexidine-denta was prescribed, in group 1B (15 people) – chlorhexidine-denta and gengigel. In the second group (30 patients), plastic surgery of connective strands were performed using our proposed method, where the wound heals by primary tension. In group 2A (15 people) in the postoperative period, chlorhexidine-denta was prescribed, in group 2B (15 people) – chlorhexidine-denta and gengigel. In comparison group where were 15 persons without maxillofacial anomalies, deformities, oral habits and periodontal status. All patients underwent rheography of the vestibule of the mouth with the help of the following devices and programs: Rheograph "DX", "DX-Complex Regina 2002". Rheoelectroencephalograph was a recording device. The study was conducted before treatment and after surgical correction (1 month, 6 months, 12 months).* **Scientific novelty.** *The results of the study of the regional blood circulation of the tissues of the vestibule of the mouth showed a lack of blood circulation and a decrease in tissue trophicity, which is indicated by the qualitative and quantitative characteristics of rheogams (p<0.05). Qualitative indicators of rheograms were correlated with quantitative characteristics. After the treatment, positive dynamics of rheographic indicators were observed in all groups, however, the normalization of indicators was observed with a significant difference in the 2B group of patients (p<0.05).* **Conclusions.** *In patients with maxillomandibular anomalies and disorders of the architectonics of the vestibule of the mouth, there are changes in the blood supply in the tissues of the vestibule of the mouth. After the surgical treatment, normalization of blood supply was diagnosed in all groups of patients. However, stabilization of indicators in the early and long-term follow-up was diagnosed in patients of the 2B group.*
Key words: *dental anomalies, buccal frenulum, frenulum of lips, plastic in the vestibule of the mouth, blood supply.*

Постановка проблеми. За даними цілої низки досліджень порушення архітектоніки присінка рота зумовлене порушенням кровопостачання та ішемізацією ділянки присінка рота, де локалізуються атипово прикріплені вуздечки (вуздечки губи та букальні вуздечки) [1, 3]. Реґіонарне кровопостачання вивчають за допомогою різних методик [1, 2, 3, 9, 10, 14, 15]. З метою нормалізації кровопостачання у тканинах присінка рота використовую різні види хірургічної пластики та доповнюють її ранозагоюючими середниками у післяопераційному періоді. Медики широко використовують препарати на основі гіалуронової кислоти, як ранозагоюючого середника [4, 5, 6, 12, 13, 15]. Високоочищена форма гіалуронової кислоти має виражені фізико-хімічні властивості та неімуногенність самого середника [12, 13]. Вчені вказують, що екзогенна гіалуронова кислота має великі переваги на іншими препаратами при загоєнні ран [4, 11]. Гіалуронова кислота впливає на поведінку клітин шляхом дії на середовище, яке оточує клітини, сприяючи потенціюванні регенераторних властивостей клітин [7]. Вона утримує рідину у тканинах, запобігаючи утворенню гіпертрофічних рубців та шрамів [5, 11]. Препарати на основі гіалуронової кислоти мають бактеріостатичні властивості [11], що особливо важливо у дитячій стоматології. Саме через цілу низку переваг препаратів на основі гіалуронової кислоти, їхній вплив на тканини присінка рота у пацієнтів із зубощелеповими аномаліями на фоні порушень архітектоніки присінка рота, їхнє поєднане використання хірургічним етапом лікування таких пацієнтів потребує подальшого вивчення.

Мета дослідження: вивчення реґіонарного кровопостачання у тканинах присінка рота у пацієнтів із зубощелепними аномаліями на фоні порушень архітектоніки присінка рота.

Матеріали і методи дослідження

Обстежено 60 хворих зубощелепні аномалії на фоні порушень архітектоніки присінка рота віком 9-12 років до лікування та після хірургічної корекції (1 міс, 6 міс, 12 міс). Проводили клінічне та реографічне дослідження з метою вивчення змін у кровопостачанні тканин присінка рота. Хірургічна корекція порушень архітектоніки присінка рота полягала у поетапності. Пластику вуздечки язика за наявності анкілоглосії необхідно проводити відразу після народження дитини чи у найкоротші терміни; вуздечок губ рекомендуємо проводити у віці 6-7 років, однак дуже часто батьки звертаються пізніше з такими аномаліями. Пов'язуємо таку ситуацію з непоінформованістю батьків педіатром та терапевтом-стоматологом. Пластику букальних вуздечок (сполучнотканинних тяжів в проекції ікол та премолярів) та нормалізацію глибини присінка рота рекомендовано проводити приблизно у віці 12 років, оскільки до 12 років відбувається формування тканин присінка рота [1]. Пластику вуздечок губ проводили за класичною методикою, тоді переходили до ортодонтичного лікування знімними, незнімними конструкціями та проводили динамічне спостереження за формуванням тканин присінка рота. Усі пацієнти були розподілені на 2 групи та 4 підгрупи. Першу групу склали 30 пацієнтів, яким виконано пластику сполучних тяжів класичним методом із загоєнням рани вторинним натягом.

У групі 1А (15 осіб) у післяопераційному періоді призначали хлоргексидин-дента, у групі 1Б (15 осіб) – хлоргексидин-дента та генгігель. У другій групі (30 хворих) виконано пластику сполучних тяжів запропонованим нами методом, при якому рана загоюється первинним натягом. Операція полягає у заборі алогенного трансплантата зі слизової оболонки піднебіння та його фіксації в ділянці операційної рани в проекції сполучнотканинних тяжів. У 2А групі (15 осіб) у післяопераційному періоді призначали хлоргексидин-дента, у 2Б групі (15 осіб) – хлоргексидин-дента та генгігель. До групи порівняння увійшло 15 осіб без зубощелепних аномалій, деформацій та ортодонтичних конструкцій в анамнезі, без шкідливих звичок і пародонтального статусу. Усім хворим проводили реографію присінка рота рота за допомогою апаратів і програм: Реограф «DX», «DX-Complex Regina 2002». Реоелектроенцефалограф був реєструючим приладом. Реографічні криві оцінювали на основі якісного та кількісного аналізів. Записували реограму та диференційну реограму, за допомогою якої розраховували кількісні показники: показник тонусу судин (ПТС), показник венозного відтоку (ПВВ), показник периферичного опору (ППО), індекс обсяжного кровотоку (ІОК) та реофічний індекс (РІ) [2]. Статистичну обробку результатів проводили на персональному комп'ютері з використанням пакету програм Statistica 12.0. Розподіл даних оцінювали за допомогою критерію Колмогорова-Смирнова. Середні значення та стандартні помилки були розраховані для неперервних змінних. Кореляцію між параметрами аналізували за допомогою коефіцієнта кореляції Спірмена та перевіряли на достовірність. Достовірність була встановлена $p<0,05$ [8].

Результати дослідження та їх обговорення

Особливість клінічного перебігу зубощелепних аномалій на фоні порушень архітектоніки присінка рота полягала у виражених змінах архітектоніки присінка рота (висота прикріплення вуздечки губи (верхньої та/чи нижньої) була менше 5 мм, у 86,6% хворих наявні сполучнотканинні тяжі в ділянці ікол та премолярів (букальні вуздечки); у 56,7% пацієнтів діагностовано мілкий присінок рота. При динамічному спостереженні до віку 12 років лише у 10,0% пацієнтів при повторному обстеженні діагностовано мілкий присінок рота. У всіх інших осіб глибина присінка рота становила 5-8 мм, однак положення букальних вуздечок (сполучнотканинних тяжів) не змінилося і було високим на нижній щелепі та низьким – на верхній. Букальні вуздечки перешкоджали правильному положенню премолярів у зубній дузі, зміщуюючи їх в сторону натягу вуздечки. Ми не рекомендуємо проводити активне ортододонтичне лікування незнімними конструкціями при наявності мілкого присінка рота, оскільки апаратурне лікування може бути стимулом до розвитку захворювань пародонта у ранньому віці. Першочергово лікар повинен досягти нормальної глибини присінка рота і лише тоді проводити фіксацію брекет-системи.

У всіх обстежених хворих до лікування спостерігали дефіцит кровопостачання в тканинах присінка рота на що вказує достовірна різниця ПТС, ППО, ПВВ, ІОК та РІ у порівнянні з результатами у групі порівняння ($p<0,05$). Отримані нами результати недостовірно відрізнялися від показників інших авторів [1, 3]. Через 1 міс після хірургічної корекції у хворих 1А групи відзначали покращення верифікаційних ознак реограм. Якісні характеристики реограм вказували на період швидкого наповнення, наявність пологої висхідної частини з пологою вершиною та низхідною частиною реографічної кривої. Діагностовано незначну позитивну динаміку показників реоргам, яке проявлялося зменшенням ПТС, ППО та ПВВ ($p>0,05$). Через 6 міс після операції виявили позитивну динаміку в покращенні досліджуваних показників. Спостерігали збільшення ІОК, РІ та зменшення ПТС у порівнянні з аналогічними показниками до лікування ($p>0,05$).

Не діагностовано значних змін у якісних характеристиках реограм. Полога висхідна та низхідна частини кривої вказували на порушення судинного тонусу, що проявлялося його напруженням. У кінці реографічної кривої діагностували додаткову дикротичну хвилю, яка вказувала на порушення венозного відтоку в тканинах присінка рота. Через 12 міс після хірургічної корекції прослідковували незначну динаміку до погіршення всіх показників даного дослідження, що проявлялося збільшенням показників ПТС, ППО та зменшенням ІОК, РІ ($p>0,05$). Однак результати недостовірно відрізнялися від аналогічних показників через 6 міс ($p>0,05$). Спостерігали достовірну різницю ПВВ у порівнянні з показниками до лікування ($p<0,05$). Якісні характеристики реограм вказували на наявність пологої висхідної частини з роздвоєною вершиною у вигляді «гребеня півня» та пологої низхідної частини. У кінці низхідної частини ближче до основи спостерігали додаткову дикротичну хвилю. Дикротична хвиля у кінці кривої вказу-

Таблиця 1

Динаміка реографічних показників хворих на зубощелепні аномалії на фоні порушень архітектоніки присінка рота віком 9-12 років 1А групи (M±m)

Показ-ники	Здорові, n=15	Термін спостереження			
		До операції, n=15	Після хірургічної корекції, n=15		
			1 міс	6 міс	12міс
ПТС, %	13,53±1,23	18,51±1,44*	17,05±1,51	16,05±1,21	17,93±1,12
ППО, %	69,23±1,08	73,21±1,21*	71,92±1,46	71,07±1,43	72,06±1,62
ПВВ, %	11,13±0,32	15,18±1,52*	14,21±1,15*	14,15±1,45*	14,51±1,16*•
ІОК, Ом/сек.	0,1210,005	0,090±0,005*	0,089±0,005*	0,107±0,006	0,103±0,005*
РІ, ум. од.	0,73±0,05	0,440,04*	0,49±0,04*	0,55±0,05*	0,51±0,05*

*Примітки: * – вірогідність відмінності від здорових, p<0,05;*

• – вірогідність відмінності до і після лікування, p<0,05.

Таблиця 2

Динаміка реографічних показників хворих на зубощелепні аномалії на фоні порушень архітектоніки присінка рота віком 9-12 років 1Б групи (M±m)

Показ-ники	Здорові, n=15	Термін спостереження			
		До операції, n=15	Після хірургічної корекції, n=15		
			1 міс	6 міс	12 міс
ПТС, %	13,53±1,23	18,27±1,45*	16,04±1,34	15,14±1,25	17,12±1,42
ППО, %	69,23±1,08	72,18±1,19*	72,18±1,19	71,01±1,42	72,02±1,24
ПВВ, %	11,13±0,32	15,23±1,51*	14,34±2,08	13,56±2,24	14,23±2,15*
ІОК, Ом/сек.	0,121±0,005	0,094±0,005*	0,099±0,006*	0,109±0,005•	0,105±0,006*
РІ, ум. од.	0,73±0,05	0,420,03*	0,51±0,05*	0,59±0,06•	0,54±0,05*

*Примітки: * – вірогідність відмінності від здорових, p<0,05;*

• – вірогідність відмінності до і після лікування, p<0,05.

вала на порушення венозного відтоку в тканинах присінка рота.

Результати реографічного дослідження у пацієнтів 1Б групи через 1 міс після операції вказували на позитивну динаміку показників реограм, яка проявлялася збільшенням ІОК, РІ та зменшенням ПТС, ППО, ПВВ (табл. 2). Кількісні показники корелювали з якісними характеристиками. Через 6 міс після хірургічної корекції присінка рота простежували динаміку до покращення досліджуваних реографічних показників, що проявлялося достовірним збільшенням ІОК, РІ та зменшенням ПТС, ПВВ у порівнянні з показниками до лікування. Через 12 міс показники реограм мали динаміку до погіршення за кількісними і якісними характеристиками (p>0,05). Якісні показники географічної кривої характеризувалися пологою висхідною частиною з роздвоєною вершиною у вигляді «гребеня півня», пологою низхідною частиною з додатковою хвилею. Вважаємо, що такі зміни зі сторони реограм зумовлені способом загоєння рани після хірургічної корекції присінка рота.

Реографічні характеристики через 1 міс після хірургічної корекції у хворих 2А групи вказували на поступове збільшення амплітуди реограм. Якісні характеристики реографічного дослідження вказують на позитивну динаміку самих кривих: полога висхідна частина з наближеною до гострої вершиною та пологою низхідною частиною (табл. 3). Через 6 міс якісні та кількісні характеристики реографічного дослідження (ПТС, ППО, ПВВ, ІОК, РІ) вказували на покращення кровообігу в тканинах присінка рота. ПТС, ІОК та РІ достовірно відрізнялися від показників до проведеної хірургічної корекції (p<0,05). ПТС та РІ недостовірно відрізнялися від результатів у групі порівняння (p>0,05). Якісні характеристики реограм більшості хворих вказували на швидке підвищення амплітуди реографічної кривої з наявністю підняття анакротичної кривої до вершини, загострення вершини хвилі, виражений дикротичний зубець, який знаходився ближче до середньої третини дикротичної фази хвилі. Через 12 міс реографічні показники (ІОК, РІ) незначно погіршилися, порівняно з даними, отриманими через 6 міс, однак достовірно відрізнялися від показників до лікування (p<0,05). РІ недостовірно відрізнявся від результатів у групі порівняння (p>0,05).

Таблиця 3

Динаміка реографічних показників хворих на зубощелепні аномалії на фоні порушень архітектоніки присінка рота віком 9-12 років 2А групи (M±m)

Показ-ники	Здорові, n=15	Термін спостереження			
		До операції, n=15	Після хірургічної корекції, n=15		
			1 міс	6 міс	12 міс
ПТС, %	13,53±1,23	18,22±1,43*	16,52±1,68	14,91±1,19•	15,13±1,52
ППО, %	69,23±1,08	71,461,21*	71,47±1,35	70,14±1,52	70,08±1,35
ПВВ, %	11,13±0,32	15,45±1,53*	14,07±1,09*	13,41±1,05*	12,82±1,02
ІОК, Ом/сек.	0,1210,005	0,091±0,005*	0,105±0,005*•	0,106±0,004*•	0,105±0,004*•
РІ, ум. од.	0,73±0,05	0,45±0,04*	0,55±0,04*	0,64±0,05•	0,65±0,04

*Примітки: * – вірогідність відмінності від здорових, p<0,05;*

• – вірогідність відмінності до і після лікування, p<0,05.

Таблиця 4

Динаміка реографічних показників хворих на зубощелепні аномалії на фоні порушень архітектоніки присінка рота віком 9-12 років 2Б групи (M±m)

Показ-ники	Здорові, n=15	Термін спостереження			
		До операції, n=15	Після хірургічної корекції, n=15		
			1 міс	6 міс	12 міс
ПТС, %	13,53±1,23	18,43±1,43*	16,61±1,21	14,12±1,24•	14,41±1,35•
ППО, %	69,23±1,08	73,281,19*	71,32±1,13	70,01±1,34	70,03±1,45
ПВВ, %	11,13±0,32	15,05±1,49*	13,51±1,24	11,02±1,12•	11,91±1,24
ІОК, Ом/сек.	0,121±0,005	0,093±0,005*	0,105±0,005*•	0,113±0,006•	0,117±0,004•
РІ, ум. од.	0,73±0,05	0,41±0,04*	0,55±0,04*	0,67±0,05•	0,69±0,04•

*Примітки: * – вірогідність відмінності від здорових, p<0,05;*

• – вірогідність відмінності до і після лікування, p<0,05.

Якісні та кількісні характеристики реографічного дослідження у пацієнтів 2А групи достовірно відрізнялись від таких – у хворих 1А групи. Через 1 міс після оперативного втручання на тканинах ПР результати ІОК достовірно відрізнялися у хворих 1А та 2А групи (p<0,05). Через 6 міс ПТС, ПВВ, РІ достовірно відрізнялися між результатами у 1А та 2А групах хворих (p<0,05). Через 12 міс показники РІ достовірно відрізнялися у групах хворих (p<0,05) Порівняльна характеристика між 1А та 2А групами показала достовірну різницю між реографічними показниками, що вказує на перевагу втручань, де рана загоюється первинним натягом.

Якісні та кількісні характеристики реограм у хворих 2Б групи через 1 міс після мукогінгівальної корекції, запропонованим нами способом та доповненим у післяопераційному періоді генгігелем, показали динаміку до нормалізації усіх показників. Амплітуда реограми поступово збільшувалася, появилася гостра вершина та полога низхідна частина. Якісні характеристики відповідали кількісним характеристикам. Показники ПТС, ППО та ПВВ зменшилися у порівнянні з показниками до хірургічної корекції, (p<0,05), а ІОК і РІ збільшилися (p<0,05).

Через 6 міс після лікування діагностовано нормалізацію якісних характеристик реограм. Амплітуда реографічних кривих мали загострену вершину хвилі, анакротична крива швидше піднімалася до вершини, а дикротичний зубець був більш вираженим і знаходився ближче до середньої третини дикротичної фази хвилі. Через 6 міс після лікування з такими – до лікування, спостерігаємо нормалізацію всіх показників кількісної оцінки реограм (p<0,05). Кількісні характеристики реографічного дослідження через 6 міс після недостовірно відрізнялися від результатів дослідження у групі порівняння, що свідчило про нормалізацію кровопостачання у тканинах пародонта (p>0,05) (табл. 4).

Під час аналізу якісних характеристик реограм через 12 міс після лікування спостерігали їхню нормалізацію: круту висхідну частину з вершиною, яка мала гостру або загострену форму, а низхідна частина була пологою з чітко вираженою дикротичною хвилею в середній частині реограми. Через 12 міс після хірургічної корекції

ПАПР отримані результати незначно погіршилися, однак недостовірно відрізнялися від аналогічних показників через 6 міс після лікування в цій же групі хворих (p>0,05), що вказує на нормалізацію кровопостачання у ранні та віддалені терміни спостереження у порівнянні з результатами у інших групах хворих.

Висновки

1.Корегуючі оперативні втрачання в ділянці присінка рота є важливим етапом комплексного лікування хворих із зубощелепними аномаліями на фоні порушень архітектоніки присінка рота, який забезпечує усунення хронічної травми на тканини пародонта, пришвидшує терапевтичний ефект всіх етапів ортодонтичного лікування, забезпечує попередження рецидивів (повторні діастеми, протрузія фронтальної групи зубів, зміни положення премолярів, рецесії ясен).

2. Хірургічна корекція порушень архітектоніки присінка рота запропонованим нами методом, доповненим генгігелем у післяопераційному періоді, забезпечує нормалізацію кровопостачання в тканинах присінка рота за кількісними та якісними показниками не тільки у ранні та й у пізні терміни після лікування, що вказує на стійке поліпшення регіонарного кровообігу у тканинах пародонта.

Література

1. Базунова И. В. Влияние состояния преддверия рта у лиц молодого возроста на выбор тактики стоматологических вмешательств: дис. … канд. мед. наук: 14.00.21 «Стоматология». Полтава, 2007. 159 с.
2. Makhlynets NP Rheological changes of the mucous membrane of the mouth vestibule on the vestibuloplasty background. Galytskyy likarskyy visnyk. 2015; 22 (4): 48-51.
3. Пономаренко ВО, Силенко ЮЛ, Хребор МВ, Хміль ТА. Стан регіонарного кровообігу тканин ротової порожнини у осіб старечого віку на етапах імплантаційного лікування. Український стоматологічний альманах. 2013. № 5. С. 81-84.
4. Barry O, Wang Y, Wahl G., et al. Determination of baseline alveolar mucosa perfusion parameters using laser Doppler flowmetry and tissue spectrophotometry in healthy adults Acta Odontol Scand. 2020; 78(1): 31-37. doi: 10.1080/00016357.2019.1645353.
5. Bhati A, Fageeh H, Ibraheem W. Role of hyaluronic acid in periodontal therapy Biomedical report. 2022: 17: 1-5. https://doi.org/10.3892/br.2022.1574
6. Casale M, Moffa A, Vella P, Sabatino L, Capuano F, Salvinelli B, Lopez MA, Carinci F and Salvinelli F: Hyaluronic acid: Perspectives in dentistry. A systematic review Int J Immunopathol Pharmacol. 2016; 29: 572–582. doi: 10.1177/0394632016652906.
7. Carlson GA, Dragoo JL, Samimi B, Bruckner DA, Bernard GW, Hedrick M and Benhaim P: Bacteriostatic properties of biomatrices against common orthopaedic pathogens. Biochem Biophys Res Commun. 2004; 321:472–478. doi: 10.1016/j.bbrc.2004.06.165
8. Eeckhout C, Ackerman J, Glibert M, Cosyn J.A randomized controlled trial evaluating hyaluronic acid gel as wound healing agent in alveolar ridge preservation. J Clin Periodontol. 2022; 49(3):280-291. doi: 10.1111/jcpe.13589.
9. Forthofer R. N. Biostatistics: A Guide to Design, Analysis, and Discovery. Amsterdam: Elsevier Academic Press, 2007: 502.
10. Ibraheem W, Jedaiba WH, Alnami AM, Hussain Baiti LA, Ali Manqari SM, Bhati A, Almarghlani A and Assaggaf M: Efficacy of hyaluronic acid gel and spray in healing of extraction wound: A randomized controlled study. Eur Rev Med Pharmacol Sci. 2022; 26:3444–3449. Doi: 10.26355/eurrev_202205_28838
11. Kouadio AA, Jordana F, Koffi NJ, Le Bars P, Soueidan A. The use of laser Doppler flowmetry to evaluate oral soft tissue blood flow in humans: A review Arch Oral Biol. 2018; 86: 58-71. doi: 10.1016/j.archoralbio.2017.11.009.
12. Marconati M, Ramaioli M The role of extensional rheology in the oral phase of swallowing: an in vitro study. arXiv. 2020; 1: 1-16.
13. Nakamura M, Hikida M, Nakano T, Ito S, Hamano T and Kinoshita S: Characterization of water retentive properties of hyaluronan. Cornea. 1993; 12: 433–436. doi : 10.1097/00003226-199309000-00010
14. Prosdocimi M, Bevilacqua C Exogenous hyaluronic acid and wound healing: an updated vision Panminerva Med 2012; 54(2):129-35.

References:

1. Bazunova I.V. (2007). Vliyaniye sostoyaniya preddveriya rta u lits molodogo vozrasta na vybor taktiki stomatologocheskikh vmeshatelstv [Influence of the state of the vestibule of the mouth in young people on the choice of tactics for dental interventions]. *The text of the candidate's* dissertation *of medical sciences.* Poltava [in Russian].
2. Makhlynets NP (2015). Rheological changes of the mucous membrane of the mouth vestibule on the vestibuloplasty background. Galytskyy likarskyy visnyk; 22 (4): 48-51. [in English].
3. Ponomarenko VO, Sylenko YuI, Khrebor MV, Khmil TA (2013). Stan regionarnogo krovoobigu tkanyn rotovoi porognyny v osib starechogo viku na etapakh implantatsiynogo likuvannya. [State of regional blood supply of tissues of the oral cavity in elderly persons at the stages of implantation treatment] Ukrainskyy stoatologichnyy almanakh; 5: 81-84. [in Ukrainian].
4. Barry O, Wang Y, Wahl G., et al. (2020). Determination of baseline alveolar mucosa perfusion

parameters using laser Doppler flowmetry and tissue spectrophotometry in healthy adults Acta Odontol Scand; 78(1): 31-37. doi: 10.1080/00016357.2019.1645353 . [in English].

5. Bhati A, Fageeh H, Ibraheem W. (2022). Role of hyaluronic acid in periodontal therapy Biomedical report; 17: 1-5. https://doi.org/10.3892/br.2022.1574. [in English].

6. Casale M, Moffa A, Vella P, Sabatino L, Capuano F, Salvinelli B, Lopez MA, Carinci F and Salvinelli F (2016): Hyaluronic acid: Perspectives in dentistry. A systematic review Int J Immunopathol Pharmacol; 29: 572–582. doi: 10.1177/0394632016652906. [in English].

7. Carlson GA, Dragoo JL, Samimi B, Bruckner DA, Bernard GW, Hedrick M and Benhaim P (2004): Bacteriostatic properties of biomatrices against common orthopaedic pathogens. Biochem Biophys Res Commun; 321:472–478. doi: 10.1016/j.bbrc.2004.06.165. [in English].

8. Eeckhout C, Ackerman J, Glibert M, Cosyn J. (2022). A randomized controlled trial evaluating hyaluronic acid gel as wound healing agent in alveolar ridge preservation. J Clin Periodontol; 49(3):280-291. doi: 10.1111/jcpe.13589. [in English].

9. Forthofer R. N. Biostatistics: A Guide to Design, Analysis, and Discovery. Amsterdam: Elsevier Academic Press, 2007: 502. [in English].

10. Ibraheem W, Jedaiba WH, Alnami AM, Hussain Baiti LA, Ali Manqari SM, Bhati A, Almarghlani A and Assaggaf M (2022): Efficacy of hyaluronic acid gel and spray in healing of extraction wound: A randomized controlled study. Eur Rev Med Pharmacol Sci.; 26:3444–3449. doi: 10.26355/eurrev_202205_28838. [in English].

11. Kouadio AA, Jordana F, Koffi NJ, Le Bars P, Soueidan A. (2018). The use of laser Doppler flowmetry to evaluate oral soft tissue blood flow in humans: A review Arch Oral Biol; 86: 58-71. doi: 10.1016/j.archoralbio.2017.11.009. [in English].

12. Marconati M, Ramaioli M (2020). The role of extensional rheology in the oral phase of swallowing: an in vitro study. arXiv; 1: 1-16. [in English].

13. Nakamura M, Hikida M, Nakano T, Ito S, Hamano T and Kinoshita S (1993): Characterization of water retentive properties of hyaluronan. Cornea; 12: 433–436. doi: 10.1097/00003226-199309000-00010. [in English].

14. Prosdocimi M, Bevilacqua C (2012). Exogenous hyaluronic acid and wound healing: an updated vision Panminerva Med ; 54(2):129-35. [in English].

УДК 616.314.2-048.53-053.5
DOI https://doi.org/10.35220/2078-8916-2023-47-1.29

В.С. Мельник,
кандидат медичних наук, доцент, завідувач кафедри дитячої стоматології, ДВНЗ «Ужгородський національний університет», вул. Університетська, 16-а, м. Ужгород, Україна, індекс 88000, volodymyr.melnyk@uzhnu.edu.ua

М.Е. Ізай,
старший викладач кафедри дитячої стоматології, ДВНЗ «Ужгородський національний університет», вул. Університетська, 16-а, м. Ужгород, Україна, індекс 88000, milan.izay@uzhnu.edu.ua.

С.В. Мельник,
аспірант кафедри терапевтичної стоматології, ДВНЗ «Ужгородський національний університет», вул. Університетська, 16-а, м. Ужгород, Україна, індекс 88000, sofiia.melnyk@uzhnu.edu.ua

САМОСПРИЙНЯТТЯ, ОБІЗНАНІСТЬ ТА СТАВЛЕННЯ ДО ОРТОДОНТИЧНОГО ЛІКУВАННЯ СТУДЕНТІВ-СТОМАТОЛОГІВ ТА ЛІКАРІВ-ІНТЕРНІВ

Мета дослідження: *Оцінити самосприйняття про зовнішній вигляд зубів, визначити обізнаність та ставлення до ортодонтичного лікування студентів-стоматологів та лікарів-інтернів.* **Методи дослідження.** *Було розроблено та підготовлено анкету для оцінки самосприйняття про зовнішній вигляд зубів та оцінки знань, обізнаності та ставлення до ортодонтичного лікування. Анкету було розповсюджено серед студентів-стоматологів старших курсів та лікарів-інтернів стоматологів за допомогою онлайн-форми Google, яка складалася з 25 запитань, надійність та валідність яких були перевірені шляхом попереднього тестування експертами групи. Кожен учасник цього дослідження підписав електронну форму інформованої згоди. 182 респонденти відповіли заповненою формою. Тривалість дослідження – з вересня по грудень 2022 року. Результати, зведені в таблицю Microsoft Excel/електронну таблицю google, експортовано до ліцензованого програмного забезпечення для операційної системи Windows та стандартного програмного пакету Statsoft. Inc STATISTICA 6.0 2300 East 14th Street Tulsa, OK 74104 США та проведено статистичний аналіз.* **Об'єкт та предмет дослідження:** *Оцінка самосприйняття про зовнішній вигляд зубів, визначення обізнаності та ставлення до ортодонтичного лікування студентів-стоматологів старших курсів та лікарів-інтернів.* **Наукова новизна.** *Більшість досліджень щодо ставлення та сприйняття ортодонтичного лікування проводилося серед практикуючих стоматологів та ортодонтів. Тому ми вирішили провести дослідження серед студентів старших курсів та лікарів-інтернів, щоб зрозуміти їхню обізнаність, ставлення та сприйняття щодо ортодонтичного лікування.* **Висновки.** *У цьому дослідженні дано оцінку обізнаності щодо ортодонтичного лікування, самосприйняття про зовнішній вигляд зубів та ставлення до ортодонтичного лікування в групі студентів стоматологів старших курсів та лікарів-інтернів. Студенти-стоматологи та інтерни мають хороші знання про ортодонтичне лікування та позитивне ставлення до нього, хоча існують незначні гендерні відмінності.*

Ключові слова: *обізнаність, ставлення до ортодонтичного лікування, самосприйняття про зовнішній вигляд зубів, студенти, інтерни.*

V.S. Melnyk,
PhD, Associate Professor, Head of the Department of Children's Dentistry, "Uzhhorod National University", 16 Universytetska street, Uzhgorod, Ukraine, postal code 88000, volodymyr.melnyk@uzhnu.edu.ua

M.E. Izai,
Senior lecturer at the Department of Pediatric Dentistry, «Uzhhorod National University», 16 Univershtetska street, Uzhhorod, Ukraine, postal code 88000, milan.izay@uzhnu.edu.ua

S.V. Melnyk,
PhD Student at the Department of Therapeutic Dentistry, "Uzhhorod National University", 16 Universytetska street, Uzhgorod, Ukraine, postal code 88000, sofiia.melnyk@uzhnu.edu.ua

SELF-PERCEPTION, AWARENESS AND ATTITUDE TOWARDS ORTHODONTIC TREATMENT OF DENTAL STUDENTS AND DOCTOR INTERNS

The purpose of the study: *To evaluate the self-perception about the appearance of the teeth, to determine the awareness and attitude towards orthodontic treatment of dental students and interns.* **Research methods and techniques.** *A questionnaire was developed and prepared to assess self-perception about the appearance of teeth and to assess knowledge, awareness and attitudes towards orthodontic treatment. The questionnaire was distributed to senior dental students and dental interns using an online Google form consisting of 25 questions, which were tested for reliability and validity by pre-testing by panel experts. Each participant in this study signed an electronic informed consent form. 182 respondents answered with a completed form. The duration of the study is from September to December 2022. The results summarized in a Microsoft Excel spreadsheet/google spreadsheet were exported to licensed software for the Windows operating system and the standard Statsoft software package. Inc STATISTICA 6.0 2300 East 14th Street Tulsa, OK 74104 USA and performed the statistical analysis.* **Object and subject of research:** *Assessment of self-perception about the appearance of teeth, determination of awareness and attitude towards orthodontic treatment of senior dental students and interns.* **Scientific novelty.** *Most research on attitudes and perceptions of orthodontic treatment has been conducted among practicing dentists and*

© В.С. Мельник, М.Е. Ізай, С.В. Мельник, 2023

orthodontists. Therefore, we decided to conduct a survey among senior students and medical interns to understand their awareness, attitudes, and perceptions regarding orthodontic treatment. **Conclusions.** *This study assessed awareness of orthodontic treatment, self-perceptions of dental appearance, and attitudes toward orthodontic treatment in a group of senior dental students and interns. Dental students and interns have good knowledge of and positive attitudes toward orthodontic treatment, although there are slight gender differences.*
Key words: *awareness, attitude to orthodontic treatment, self-perception about the appearance of teeth, students, interns.*

Постановка проблеми. Пацієнти зазвичай проходять ортодонтичне лікування для покращення зовнішнього вигляду обличчя та зубів. Основним фактором, що впливає на рішення про ортодонтичне лікування є естетичне покращення та психологічний аспект [1].

Пацієнти тепер більше уважно ставляться до естетики свого обличчя і бажають мати ідеальну усмішку. Завжди важко виміряти, що саме означає стоматологічна естетика, оскільки існує різноманітність в індивідуальних судженнях щодо естетики [1,2].

Рішення надати та прийняти ортодонтичне лікування визначається не тільки ортодонтом, але й сприйняттям пацієнтом власного зовнішнього вигляду обличчя, зубної естетики. Крім того, знання про ставлення пацієнтів до ортодонтичного лікування сьогодні стають все більш важливими в ортодонтії.

Стать, вік, самооцінка, освіта та соціально-економічний стан можуть вплинути на самосприйняття зовнішнього вигляду зубів і ставлення до ортодонтичного лікування. Неприємний вигляд обличчя та зубів через неправильне розташування зубів/щелеп може вплинути на якість життя, включаючи функцію, зовнішній вигляд, впевненість у собі, і може спричинити низьку самооцінку пацієнта. Пацієнт може відчувати дискомфорт в соціальному оточенні, а професійні досягнення в суспільстві можуть стати на перешкоді. Ортодонтичне лікування допомагає подолати ці стани, покращуючи естетику обличчя та зубів. Тому знання та поінформованість пацієнта щодо ортодонтичного лікування є важливими для лікаря-ортодонта [3].

Пацієнт може знати про неправильний прикус, але не може визначити необхідність лікування на тому ж рівні, що і фахівець. Крім того, оцінка естетики обличчя з боку лікаря-ортодонта може не збігатися з сприйняттям та побажаннями пацієнтів. Деякі люди страждають навіть від серйозного неправильного прикусу, інші можуть бути більше стурбовані незначними порушеннями. Таким чином, самосприйняття пацієнтів має важливе значення для забезпечення потреби в лікуванні та співпраці. Більше того, оцінка естетичного сприйняття пацієнтом має вирішальне значення для стоматологів, щоб зрозуміти їхні потреби та керувати їхніми очікуваннями щодо результатів лікування [4].

Більшість досліджень щодо ставлення та сприйняття ортодонтичного лікування проводилося серед практикуючих стоматологів та ортодонтів. Тому ми вирішили провести дослідження серед студентів старших курсів та лікарів-інтернів, щоб зрозуміти їхню обізнаність, ставлення та сприйняття щодо ортодонтичного лікування [5].

Мета дослідження: Оцінити самосприйняття про зовнішній вигляд зубів, визначити обізнаність та ставлення до ортодонтичного лікування студентів-стоматологів та лікарів-інтернів.

Матеріали та методи дослідження. В рамках дослідження Було розроблено та підготовлено анкету для оцінки самосприйняття про зовнішній вигляд зубів та оцінки знань, обізнаності та ставлення до ортодонтичного лікування. Анкету було розповсюджено серед студентів-стоматологів старших курсів та лікарів-інтернів стоматологів за допомогою онлайн-форми Google. Кожен учасник цього дослідження підписав електронну форму інформованої згоди. Тривалість дослідження – з вересня по грудень 2022 року.

Інструмент опитування, анкета, складалася з 25 запитань, надійність та валідність яких були перевірені шляхом попереднього тестування анкети експертами групи. Студенти та інтерни, які в анамнезі проходили ортодонтичне лікування та які зараз носять брекети, були виключені з цього дослідження. Онлайн-форму Google було надіслано студентам старших курсів та лікарям-інтернам, з яких 182 відповіли заповненою формою.

Результати, зведені в таблицю Microsoft Excel/електронну таблицю google, експортовано до ліцензованого програмного забезпечення для операційної системи Windows та стандартного програмного пакету Statsoft. Inc STATISTICA 6.0 2300 East 14th Street Tulsa, OK 74104 США та проведено статистичний аналіз. Категоричні змінні оцінювали за допомогою критерію хі-квадрат для статистичної різниці між статтю. Для визначення достовірності відмінності результатів застосовувалися значення t-критерію Стьюдента [6,7].

Зв'язок роботи з науковими програмами, планами, темами. Ця робота є фрагментом НДР кафедри дитячої стоматології ДВНЗ «Ужгородський національний університет»: «Клініко-експериментальне обгрунтування підвищення якості лікування, діагностики та профілактики основних стоматологічних захворювань у дітей» (номер державної реєстрації 0121U109292).

Результати дослідження та їх обговорення. Більшість учасників (96,7%) вважають, що ортодонтичне лікування покращить зовнішній вигляд обличчя та змінить усмішку. 61,5% вважають, що ортодонтичне лікування – це тривала і болюча процедура. 44,5% не вважають, що ортодонтичне лікування послаблює зуби, а 35,7% не впевнені в цьому. 68,1% знають про прозорий елайнер. 50% жінок вважають, що ортодонтичне лікування дасть багатообіцяючий результат. Статистично значуща різниця спостерігалася між чоловіками та жінками щодо питань № 2,7,9,10 (значення $p < 0,05$), (табл. 1).

Близько 54,9% учасників були задоволені розташуванням своїх зубів без статистично достовірної різниці за статтю, тоді як 31,9% незадоволені своєю естетикою усмішки. Жінки більше задоволені естетикою своєї усмішки, ніж чоловіки, але відсутність впевненості та самооцінки через зовнішній вигляд зубів зустрічається частіше у чоловіків. Близько 20,9% уникали усмішки через зовнішній вигляд своїх зубів, 17,% – інколи прикривали рот через зовнішній вигляд зубів, а 22,5% відчували відсутність впевненості через зовнішній вигляд зубів. Більшість жінок виявили, що інші люди коментували зовнішній вигляд їхніх зубів, і через це вони прикривають рот. Це може бути пов'язано з тим, що жінки приділяють більше уваги своєму вигляду зубів, ніж чоловіки, і більш критично оцінюють естетику своєї усмішки (табл. 2).

За результатами нашого дослідженні більшість чоловіків і жінок (43,4%) хотіли б змінити розташування своїх зубів. Близько 19,4% чоловіків

Таблиця 1

Відповіді респондентів про обізнаність щодо ортодонтичного лікування (%)

Питання	Разом			Чоловіки			Жінки			p
	Так	Ні	Можливо	Так	Ні	Можливо	Так	Ні	Можливо	
1. Як Ви вважаєте, чи покращить ортодонтичне лікування зовнішній вигляд обличчя?	96,7	0	3,3	100	0	0	95,9	0	4,1	0,216
2. Чи вважаєте Ви ортодонтичне лікування тривалою та болючою процедурою?	61,5	15,4	23,1	47,2	38,9	13,9	65,1	9,6	25,3	0,000
3. Як Ви думаєте, чи змінить усмішку ортодонтичне лікування?	96,7	1,1	2,2	100	0	0	95,9	1,4	2,7	0,465
4. Як Ви думаєте, ортодонтичне лікування послабить зуби?	19,8	44,5	35,7	13,9	58,3	27,8	21,2	41.1	37.7	0.173
5. Чи знаєте Ви, що видалення зуба може знадобитися при ортодонтичному лікуванні?	83,0	4,9	12,1	75	8,3	16,7	84,9	4,1	11,0	0,339
6. Чи знаєте Ви про прозорий вирівнювач?	68,1	30,2	1,6	72,2	27,8	0	67,1	30,8	2,1	0,625
7. Як Ви вважаєте, чи може зуб повернутися у вихідне положення після завершення ортодонтичного лікування?	61,0	6,6	32,4	72,2	13,9	13,9	58,2	4,8	3,7	0,010
8. Чи вважаєте Ви ортодонтичне лікування косметичним лікуванням?	52,2	22,5	25,3	50	19,4	30,6	52,7	23,3	24,0	0,696
9. Як Ви вважаєте, чи ортодонтичне лікування можна проводити лише у дітей?	6,6	83,5	9,9	16,7	77,8	5,6	4,1	84,9	11,0	0,019
10. Як Ви думаєте, ортодонтичне лікування дасть Вам багатообіцяючий результат?	54,4	8,8	36,8	72,2	8,3	19,4	50,0	8,9	41,1	0,043

Таблиця 2

Самосприйняття та задоволення своєю стоматологічною естетикою

Питання	Загальна відповідь (%)		Відповідь чоловіків (%)		Відповідь жінок (%)		P
	Так	Ні	Так	Ні	Так	Ні	
11. Чи задоволені Ви розташуванням ваших зубів?	54.9	45.1	47.2	52.8	56.8	43.2	0.296
12. Чи задоволені Ви своєю естетикою усмішки?	68.1	31.9	75,0	25,0	66.4	33.6	0.323
13. Чи зауважували Ви, що інші люди коментували зовнішній вигляд ваших зубів?	49.5	50.5	44.4	55.6	50.7	49.3	0.502
14. Чи намагаєтеся Ви уникати усмішки через зовнішній вигляд своїх зубів?	20.9	79.1	22.2	77.8	20.5	79.5	0.825
15. Ви інколи прикривали рот через зовнішній вигляд своїх зубів?	17,0	83,0	16.7	83.3	17.1	82.9	0.948
16. Чи відчували Ви відсутність впевненості через зовнішній вигляд своїх зубів?	22.5	77.5	30.6	69.4	20.5	79.5	0.198

Таблиця 3

Гендерні відмінності щодо того, що хотіли б змінити чоловіки та жінки (%)

Що Ви хотіли б змінити?	Чоловіки	Жінки	Всього
17. Колір зубів	19.4	17.8	18.1
18. Форму зубів	2.8	15.1	12.6
19. Розташування зубів	47.2	42.5	43.4
20. Не хочу нічого змінювати	30.6%	24.7	25.8
Разом	100.0	100.0	100.0

Статистичне значення p = 0,258.

Таблиця 4

Гендерні відмінності у ставленні до ортодонтичного лікування (%).

Питання	Разом		чоловіки		жінки		P
	Так	Ні	Так	Ні	Так	Ні	
21. Як Ви вважаєте, чи варто пройти ортодонтичне лікування?	50.5	49.5	50,0	50,0	52.8	47.2	0.765
22. Чи погодетеся Ви на ортодонтичне лікування, якщо це запропонує ортодонт?	76.2	23.8	73.3	26.7	88.6	11.4	0.560

Таблиця 5

Ставлення студентів різних курсів та інтернів до ортодонтичного лікування (%)

Запитання	Відповідь	3-й курс	4-й курс	5-й курс	Інтерни	p
23. Як Ви вважаєте, чи потрібно Вам пройти ортодонтичне лікування?	Так	68.4	44.1	50.0	61.8	1.72
	Ні	31.6	55.9	50.0	38.2	
24. Чи погодитеся Ви на ортодонтичне лікування, якщо це запропонує лікар-ортодонт?	Так	68.4	78.8	75.0	82.4	0.81
	Ні	31,6	21,2	25,0	17,6	

хотіли б змінити колір своїх зубів і 15,1% жінок хотіли б змінити форму своїх зубів (табл. 3).

Майже половина респондентів (50,5%) вважають, що їм варто пройти ортодонтичне лікування, але 76,2% охоче погоджуються на ортодонтичне лікування за пропозицією лікаря-ортодонта. Чоловіки були більш готовими пройти ортодонтичне лікування, ніж жінки, коли їм це порадили. Це свідчить, що чоловіки в наші дні все більше турбуються про естетику. Близько 82,4% інтернів охоче погоджуються на ортодонтичне лікування, якщо це пропонує ортодонт. Це показує, що рівень клінічного досвіду безпосередньо корелює зі знаннями студентів та можливостями лікування, де знання про лікування пов'язані з вищим освітнім рівнем та більшим клінічним досвідом (табл. 4, 5).

Близько 35,2% респондентів не задоволені розташуванням своїх зубів, 48,6% не задоволені естетикою своєї усмішки, але готовими пройти ортодонтичне лікування за рекомендацією лікаря-ортодонта.

На запитання про те, скільки студентів/інтернів були незадоволені розташуванням своїх зубів і мали позитивне ставлення до ортодонтичного лікування, 45,1% не були задоволені розташуванням своїх зубів, з них 35,2% були готові і 9,9% не хотіли проходити ортодонтичне лікування. Існує висока степінь негативної кореляції між задоволеністю розташуванням зубів і ставленням до ортодонтичного лікування. Близько 48,6% задоволені естетикою своєї усмішки, але готові пройти ортодонтичне лікування за рекомендацією стоматолога. Також існує висока степінь негативної кореляції між задоволеністю естетикою усмішки та бажанням пройти ортодонтичне лікування за рекомендацією стоматолога.

Висновки. У цьому дослідженні дано оцінку обізнаності щодо ортодонтичного лікування, самосприйняття про зовнішній вигляд зубів та ставлення до ортодонтичного лікування в групі студентів стоматологів старших курсів та лікарів-інтернів. Студенти-стоматологи та інтерни мали хороші знання про ортодонтичне лікування та позитивне ставлення до нього, хоча існують незначні гендерні відмінності.

Література

1. Голованова І.А, Ляхова Н.О. Медико-соціальне обґрунтування оптимізованої моделі надання ортодонтичної допомоги дитячому населенню на регіональному рівні. *Економіка і право охорони здоров'я.* 2018. № 2 (8). С. 11-16.

2. Смаглюк Л.В., Куліш Н.В., Нестеренко О.М. Міждисциплінарний підхід у лікуванні пацієнтів із зубощелепними аномаліями. *Український стоматологічний альманах*. 2022. № 2. С. 28-33. DOI https://doi.org/10.31718/2409-0255.2.2022.05.

3. Enita Nakas, Alisa Tiro, Lejla Redzepagic Vrazalica et al. Use of orthodontic treatment needs indices for oral health survey Mater Sociomed. 2016. Apr; 28(2): 138–140.

4. Isiekwe GI, Aikins AA. Self-perception of dental appearance and aesthetics in a student population. Int Orthodontics. 2019 Jun; 17(3):506-12. DOI: 10.1016/j.ortho.2019.06.010.

5. Liausas R, Labanauskas Z, Svalkauskiene V, Smailiene D, Vaiciuniene J. Orthodontic treatment complexity, outcome and need among school age patients of Lithuanian university of health sciences clinic of orthodontics. Stomatologija. 2019 Feb; 21(1):28-32.

6. Ромакін В.В. Комп'ютерний аналіз даних: Навч. посіб. / В.В. Ромакін. –К. : Комп'ютерний аналіз даних, 2006. 144 с.

7. Москаленко В. Ф. Біостатистика: підручник. / В.Ф. Москаленк. – К. : Книга плюс, 2009. – 184с.

References

1. Holovanova I.A, Liakhova N.O. (2018). Medyko-sotsialne obgruntuvannia optymizovanoi modeli nadannia ortodontychnoi dopomohy dytiachomu naselenniu na rehionalnomu rivni.[Medical and social justification of the optimized model of providing orthodontic care to children at the regional level.] Ekonomika i pravo oxorony zdorovya. 2 (8). 11-16 [in Ukrainian].

2. Smahliuk L.V., Kulish N.V., Nesterenko O.M. (2022) Mizhdystsyplinarnyi pidkhid u likuvanni patsiientiv iz zuboshchelepnymy anomaliiamy. [An interdisciplinary approach in the treatment of patients with dento-maxillofacial anomalies]. Ukrainskyi stomatolohichnyi almanakh. 2. 28-33 [in Ukrainian].

3. Enita Nakas, Alisa Tiro, Lejla Redzepagic Vrazalica et al. (2016). Use of orthodontic treatment needs indices for oral health survey Mater Sociomed. Apr; 28(2): 138–140.

4. Isiekwe GI, Aikins AA. (2019). Self-perception of dental appearance and aesthetics in a student population. Int Orthodontics. 17(3):506-12. DOI: 10.1016/j.ortho.2019.06.010.

5. Liausas R, Labanauskas Z, Svalkauskiene V, Smailiene D, Vaiciuniene J. (2019). Orthodontic treatment complexity, outcome and need among school age patients of Lithuanian university of health sciences clinic of orthodontics. Stomatologija. 21(1):28-32.

6. Romakin, V.V. (2006). Kompiuternyi analiz danykh [Computer data analysis]. Navchalnyi posibnyk [in Ukrainian].

7. Moskalenko, V.F. (2009). Biostatistika [biostatistics]. Kyiv: Knigaplus [in Ukrainian].

УДК 61 (061):61631](477.83)(09)
DOI https://doi.org/10.35220/2078-8916-2023-47-1.30

Н.І. Смоляр,
доктор медичних наук, професор кафедри ортодонтії, Львівський національний медичний університет імені Данила Галицького, вул. Пекарська 69А, м. Львів, Україна, індекс 79068

Н.Л Чухрай,
доктор медичних наук, професор, завідувач кафедри ортодонтії, Львівський національний медичний університет імені Данила Галицького, вул. Пекарська 69А, м. Львів, Україна, індекс 79068

Е.В. Безвушко,
доктор медичних наук, професор кафедри ортодонтії, Львівський національний медичний університет імені Данила Галицького, вул. Пекарська 69А, м. Львів, Україна, індекс 79068

Б.М. Мірчук,
доктор медичних наук, професор кафедри ортодонтії, Львівський національний медичний університет імені Данила Галицького, вул. Пекарська 69А, м. Львів, Україна, індекс 79068,

В.С. Гриновець,
кандидат медичних наук, доцент, Львівський національний медичний університет імені Данила Галицького, вул. Пекарська 69А, м. Львів, Україна, індекс 79068

СТАНОВЛЕННЯ ТА РОЗВИТОК УНІВЕРСИТЕТСЬКОЇ ШКОЛИ ОРТОДОНТІЇ У ЛЬВОВІ

У 2021 році кафедра ортодонтії Львівського національного медичного університету імені Данила Галицького відзначила 5 років. Становлення Університетської школи ортодонтії в рамках науки одонтології розпочалося у Львові ще на початку XIX сторіччя. Науку одонтологію, як предмет, викладали на медичному факультеті Львівського університету. Студенти медики пізнавали особливості змінного прикусу в дітей та вплив різних факторів на формування постійного прикусу, із вивченням можливостей тогочасного протезування. Процес відгалуження ортодонтії в стоматології розпочався вже в середині XX сторіччя, до чого приклалися науковці, згадані у цій статті. У 2016 році, відповідно до рішення Вченої ради Львівського національного медичного університету, (протокол № 4 – ВР від 25.05.2016) з метою оптимізації освітнього процесу, удосконалення наукової та лікувально-діагностичної роботи створено кафедру "Ортодонтії". Незважаючи на невеликий часовий проміжок роботи молодої кафедри, історичний процес становлення університетської науки цього напрямку стоматології тривав у Львові близько двох сторіч і пройшов усі щаблі розвитку за світовими зразками та сформувався у нову університетську дисципліну медико-стоматологічної науки. Від того часу й до сьогодні, а тепер й на кафедрі ортодонтії ЛНМУ імені Данила Галицького, проводиться навчання студентів дисципліни "Ортодонтія". На сучасному рівні ведеться наукова робота, яка створює можливість вдосконалювати цю спеціальність. За період функціонування кафедри захищено більш ніж 20 докторських дисертацій. Колектив кафедри підтримує тісну науково-практичну співпрацю з колегами з Польщі, Грузії, Білорусії, Австрії, Китаю, Італії, Іспанії, створюючи спільні міжнародні проекти. Сьогодні працівники кафедри продовжують розвивати на високому рівні започатковані традиції ортодонтії у Львові, які складалися протягом століть.

Ключові слова: *ортодонтія, Львівський національний медичний університет імені Данила Галицького, університетська школа ортодонтії у Львові.*

N.I. Smoljar,
Doctor of Medical Sciences, Professor at the Department of Orthodontics, Danylo Halytskyi Lviv National Medical University, 69A Pekarska street, Lviv, Ukraine, postal code 79068

N.L. Chukhray,
Head of the Department of Orthodontics, Professor, Danylo Halytskyi Lviv National Medical University, 69A Pekarska street, Lviv, Ukraine, postal code 79068

E.V. Bezvushko,
Doctor of Medical Sciences, Professor at the Department of Orthodontics, Danylo Halytskyi Lviv National Medical University, 69A Pekarska street, Lviv, Ukraine, postal code 79068

B.M. Mirchuk,
Doctor of Medical Sciences, Professor at the Department of orthodontics, Danylo Halytskyi Lviv National Medical University, 69A Pekarska street, Lviv, Ukraine, postal code 79068

V.S. Grynovec',
Candidate of Medical Sciences, Associate Professor, Danylo Halytskyi Lviv National Medical University, 69A Pekarska street, Lviv, Ukraine, postal code 79068

FORMATION AND DEVELOPMENT OF THE UNIVERSITY SCHOOL OF ORTHODONTICS IN LVIV

In 2021, the Department of Orthodontics of Danylo Halytskyi Lviv National Medical University celebrated 5 years. The establishment of the University School of Orthodontics in the framework of the science of odontology began in Lviv at the beginning of the 19th century. The science of odontology, as a subject, was taught at the Medical faculty of Lviv University. Medical students learned about the peculiarities of mixed dentition in children and the influence of various factors on the

© Н.І. Смоляр, Н.Л Чухрай, Е.В. Безвушко, Б.М. Мірчук, В.С. Гриновець, 2023

formation of the permanent dentition, with the study of the possibilities of contemporary prosthetics. The process of the branching of Orthodontics in Dentistry began already in the middle of the 20th century, and the scientists mentioned in this article contributed to it. In 2016, in accordance with the decision of the Academic Council of Lviv National Medical University (Protocol No. 4 – bp of 25.05.2016), the Department of orthodontics was established in order to optimize the educational process, improve scientific and medical-diagnostic work. Despite the short period of work of the young Department, the historical process of formation of the university science of this area of Dentistry lasted in Lviv for about two centuries and passed all stages of development according to world standards and was formed into a new university discipline of medical and dental science. From that time until today, and now at the Department of Orthodontics of Danylo Halytskyi LNMU, students of the discipline "Orthodontics" are being trained. At the modern level, scientific work is being conducted, which creates an opportunity to improve this specialty. During the period of functioning of the department, more than 20 doctoral theses were defended. The department staff maintains close scientific and practical cooperation with colleagues from Poland, Georgia, Belarus, Austria, China, Italy, and Spain, creating joint international projects. Today, employees of the Department continue to develop at a high level the established traditions of Orthodontics in Lviv, which have developed over the centuries.

Key words: *Orthodontics, Danylo Halytskyi Lviv National Medical University, University's school of Orthodontics in Lviv.*

Вступ. У період з кінця XIX – початку XX сторіччя у час бурхливого розвитку та становлення нових технологій відбулися значні зміни у різних наукових напрямках уже відомих фахових медичних дисциплін. Так відбувалося і з стоматологією. Процес виокремлення зі стоматології нових напрямків, таких як пародонтологія, ендодонтія, імплантологія, ортодонтія, продовжився і в XXI сторіччі і, очевидно, що цей процес вдосконалення триває і дотепер та є безконечним. У 2016 році, відповідно до рішення Вченої ради Львівського національного медичного університету, (протокол № 4 – ВР від 25.05.2016) з метою оптимізації освітнього процесу, удосконалення наукової та лікувально-діагностичної роботи створено кафедру "Ортодонтії". Незважаючи на невеликий часовий проміжок роботи молодої кафедри, історичний процес становлення університетської науки цього напрямку стоматології тривав у Львові близько двох сторіч і пройшов усі щаблі розвитку за світовими зразками та сформувався у нову університетську дисципліну медико-стоматологічної науки.

Досліджуючи історичну літературу з питання розвитку Львівського університету, встановлена дата початку викладання студентам медичного факультету предмету "Одонтологія" – 1828 рік. У монографії керівника курсу "Одонтології" професора Карла Каліґи, виданій у Львові в 1840 році "Про хвороби зубів та засоби їх лікування", ряд розділів присвячено дитячій стоматології. Зокрема, частина перша вищезгаданої монографії містить розділ 4 «Про молочні зуби їх прорізування і заміну», розділ 6 «Про небезпеку під час першого прорізування зубів», розділ 7 «Про засоби які слід використовувати після прорізування молочних зубів, для кращого їх збереження», у якому викладено основи дитячої стоматології, а також тогочасні погляди на клініку та лікування зубів у дітей. Ще у кількох розділах висвітлено основи профілактики стоматологічних уражень твердих тканин зуба та догляду за зубами для їх збереження з елементами основ ортодонтії [1-4].

Наступним важливим етапом розвитку університетської стоматології у Львові, зокрема й ортодонтії, було відкриття у 1894 р. курсу стоматології, а в подальшому у 1905 р. Університетської стоматологічної амбулаторії. Керівник курсу і амбулаторії доцент Андрій Ґонька після навчання в Краківському університеті та стажування в Берлінському університеті залучив найновіші технології. У програмі вивчення стоматологічної дисципліни викладалася дитяча стоматологія, що було затверджено тоді Міністерством науки і віросповідань Австро-Угорської імперії. В опублікованому звіті доцента А. Ґоньки за 1907 р. знаходимо кількість полікованих зубів, серед них і у дітей. Після раптової смерті професора А. Ґоньки з 1913 року Львівську університетську школу стоматології очолив доктор медичних наук, випускник Мюнхенського університету Антоній Цєшиньський. Завдяки йому відбувається реформування викладання дисципліни стоматологія до сучасного на той час рівня, налагодження відносин львівської школи стоматології з європейськими та світовими стоматологічними організаціями, зокрема FDI, піднесення наукових напрацювань зі стоматології до світових стандартів і їх визнання. Одночасно створено напрямок наукових досліджень з дитячої стоматології.

З 1919 року професор Антоній Цєшиньський розпрацьовує державні програми викладання стоматології для вищих навчальних закладів Польщі. Визначається стандарт викладання і набуття практичних навичок, як студентами, так і курсантами на курсах підвищення кваліфікації в Інституті стоматології Львівського університету.

В Інституті стоматології і Клініці стоматології створено відділення терапевтичної стомато-

логії та дитячої стоматології, яким відала асистент професора А. Цєшиньського Аделія Бардаш (Друкерова) [4-6]. Окрім цього, професором А. Цєшиньським виокремлено курс викладання ортопедичної стоматології та ортодонтії, яким призначено керувати ад'юнкта (доцента) Мечислава Янковського. Це сприяло розпрацюванню напрямку наукових досліджень з ортодонтії та дитячої стоматології. Отже, в Інституті стоматології під керівництвом професора А. Цєшиньського виконуються наукові роботи з дитячої стоматології та ортодонтії. Відомі такі роботи: В. Шафран «Теоретичне обґрунтування викривлення передніх постійних зубів внаслідок сили впливу молочних зубів» (1922), «Про затримку прорізування постійних зубів, що наступають внаслідок хвороб організму та специфіка їх лікування (1923) та ін. [7-10].

Після трагічної загибелі 7 липня 1941 року керівника кафедри і клініки стоматології професора Цєшиньського, керівником призначено доцента, доктора Мечислава Янковського. Відомо, що Львівський державний медичний інститут був єдиним вищим науковим та навчальним закладом в Україні, який працював у роки Другої світової війни. Під керівництвом учня професора А. Цєшинського – ортопеда-стоматолога, доцента Мечислава Янковського до 1945 року працювали кафедра і клініка стоматології Львівського державного медичного інституту, де відбувалося навчання студентів та виконувалася наукова робота [7, 9, 11].

У 1958 році у Львівському державному медичному інституті був організований стоматологічний факультет, який очолив декан, доцент Олександр Коваль. На базі стоматологічної поліклініки (вул. Пекарська, 69) були створені профільні кафедри терапевтичної (завідувач – доцент Любомира Луцик) та ортопедичної (завідувач – доктор мед. наук, професор Яков Збарж) стоматології. У тематичний план практичних занять кафедри ортопедичної стоматології була включена тематика з ортодонтії. Практичні занятті зі студентами з ортодонтії проводили асистенти кафедри С.А. Шмерцлєр та Л.Д. Чучмай. Під керівництвом професора Якова Збаржа розпочато наукові роботи, а згодом захищені кандидатські дисертації асистентами Шмерцлєром С.А і Чучмай Л.Д. У той час наукові дослідження по ортодонтії виконували доценти Борис Мартінек і Людмила Чучмай. Напрацювання кафедри були викладені у декількох монографіях. У одній з них, виданій на той час українською мовою, розділ був присвячений ортодонтії (Ортопедична стоматологія, Збарж Я.М., Алєксандрова Ю.М.).

У 1972 році кафедру ортопедичної стоматології очолив професор Евальд Варес. Під керівництвом проф. Евальда Вареса на кафедрі ортопедичної стоматології проводяться значні морфологічні дослідження, спрямовані на вивчення процесів перебудови зубощелепової системи при ортодонтичних втручаннях. Опрацьований матеріал увійшов як складова частина у посібник «Ортодонтія», виданий за редакцією Ф. Хорошилкіної в 1984 році. Докторська дисертація проф. Евальда Вареса виконана і захищена в Одесі, також була присвячена ортодонтії. Під керівництвом професора Евальда Вареса захищені 4 кандидатські дисертації по ортодонтії.

У 1966 р. була створена перша в Україні дитяча стоматологічна поліклініка, в якій було 3 відділення: хірургічне, терапевтичне та ортодонтичне. В ортодонтичному відділені працювали 5 лікарів-ортодонтів: Ірина Базилевич, Едуард Гутгартц, Яніна Зданевич, Ірина Любінець, Матвій Футорянський.

До цього ортодонтичну допомогу дітям надавав лікар-ортодонт Ілля Етінберг на базі клініки ОХМАДИТУ. Після реорганізації дитячої стоматологічної поліклініки дитячі відділення були відкриті у всіх стоматологічних поліклініках у м. Львів. Дитяче відділення стоматології було організовано і у Львівській обласній стоматологічній поліклініці, яке очолювала лікар-ортодонт вищої категорії Мірчук О.Т. Ортодонтичну допомогу дітям надавали лікарі-ортодонти Корець Д.С., Чупін М.І. та Мірчук О.Т. Завдяки налагодженню тісної співпраці між кафедрами інституту і практичною охороною здоров'я були організовані регулярні консультації ортодонтичних пацієнтів лікарями-ортодонтами, асистентами, доцентами і професорами кафедр. На кафедрах консультації проводили проф. Варес Е.Я., доц. Макеєв В.Ф., к.м.н. Чучмай Л.Д.

Важливим етапом розвитку було відкриття у 1976 році в Львівському державному медичному інституті кафедри дитячої стоматології. Новостворену кафедру стоматології дитячого віку впродовж 1976-1980 років очолювала професор Любомира Луцик (рис. 1-2). Під керівництвом професор Любомири Луцик розпочато нові наукові напрямки, серед яких – ортодонтія.

Протягом 1980-2012 років кафедру стоматології дитячого віку ЛДМІ очолювала Заслужений діяч науки і техніки України, доктор медичних наук, професор Смоляр Ніна Іванівна (рис. 3),

Рис. 1. Професор Луцик Любомира Антонівна (Музей стоматології ЛНМУ ім.Данила Галицького)

Рис. 2. На кафедрі дитячої стоматології. Сидять справа наліво: проф. Покровський М.М., проф. Луцик Л.А, доц. Мартовлос І.М.

Рис. 3. Заслужений діяч науки і техніки України, доктор мед. наук, професор Ніна Іванівна Смоляр

а з 2012 по 2016 р. кафедру очолює доктор медичних наук, професор Ельвіра Безвушко. Починаючи з 1994 року, на кафедрі проходять післядипломне навчання лікарі та інтерни за спеціальностями "Дитяча стоматологія", "Ортодонтія"'. З 1997 року проводиться навчання на передатестаційних циклах за спеціальністю "Ортодонтія", а у 2000 році розпочато проведення 3-місячних циклів з "Дитяча стоматологія" та "Ортодонтія"', а також циклів тематичного вдосконалення. Під керівництвом професора Ніни Смоляр було проведено головну роботу по становленню розділу стоматології "Ортодонтії", як виокремленого напрямку і спеціальності зі створенням повноцінної профільної кафедри університету.

Професор Ніна Смоляр продовжила наукові дослідження по епідеміології стоматологічних захворювань та започаткувала новий напрям – екологічна стоматологія та активно розпрацьовувала вплив соматичної патології на стоматологічне здоров'я дітей.

З перших днів організації кафедри стоматології дитячого віку розділ ортодонтії організовує та викладає кандидат медичних наук, асистент Марко Покровський, який у 1986 р. захистив докторську дисертацію. Професор Марко Покровський відіграв значну роль у становленні ортодонтії, як університетської науки у ЛНМУ, а також і в Україні. Він був членом Всесвітньої Федерації ортодонтів та Європейської Асоціації ортодонтів. Першими викладачами кафедри ортодонтії були асистенти-ортодонти Іван Кецман, Богдан Мірчук, Галина Гордон, Мирослава Дрогомирецька, які вели заняття зі студентами по ортодонтії. У подальшому Богдан Мірчук захистив докторську дисертацію у 2009 р., організував і завідував кафедрою ортодонтії у Одеському ОНМУ, в нині професор кафедри ортодонтії ЛНМУ імені Данила Галицького. Мирослава Дрогомирецька, захистивши докторську дисертацію, у 2010 р., організувала та очолює кафедру ортодонтії у Національній медичній академії післядипломної освіти імені П.Л. Шупика.

На кафедрі інтенсивно розвивається науковий напрям по ортодонтії. Під керівництвом професора Ніни Смоляр захищено 11 кандидатських дисертацій по ортодонтії: Філімонов Ю.В. (1991), Гордон Г.С. (1992), Бу-Арам Алі Абдул Азіз (1994), Аль Абеі Сухель (1994), Дрогомирецька М.С.(2003), Корнієнко Т.Г. (2010), Пилипів Н.В. (2011), Ахмад Хатем Джасер (2014), Міськів А.Л. (2018), Фур М.Б. (2019) і Мартовлос А.І. (2020).

Згідно з рішенням Вченої ради Львівського Національного медичного університету імені Данила Галицького (протокол № 4 від 25.05.2016 р.) з метою оптимізації освітнього процесу, удосконалення наукової та лікувально-діагностичної роботи проведено реорганізацію кафедри стоматології дитячого віку шляхом її поділу від 01.09.2016 р. на 2 кафедри – кафедру стоматології дитячого віку та кафедру ортодонтії. До кафедри ортодонтії приєднали розділ підготовки лікарів-інтернів по ортодонтії, цикли стажування та удосконалення по ортодонтії.

Новостворену кафедру очолила доктор медичних наук, професор Ельвіра Безвушко (рис. 4).

Рис. 4. Доктор мед. наук, професор Ельвіра Валентинівна Безвушко – завідувач кафедри стоматології дитячого віку ЛНМУ ім. Данила Галицького (2012-2016)

З 2017 р. кафедру ортодонтії очолює учениця професора Ніни Смоляр, доктор медичних наук. професор Наталія Чухрай (рис. 5). Професорсько-викладацький склад кафедри ортодонтії станом на 2022 р. складає 4 доктори мед. наук, професори; 8 доцентів та 6 асистентів, 10 кандидатів мед. наук.

Основні напрямки наукової роботи кафедри – епідеміологія зубощелепних аномалій, стан твердих тканин зубів та тканин пародонта у дітей Львова та Львівської області; вивчення функціонального стану м'язів зубощелепного апарату дота після ортодонтичного лікування осіб із зубощелепними аномаліями; особливості лікування та профілактики патології твердих тканин зубів та тканин пародонта у дітей із незнімною ортодонтичною апаратурою під час ортодонтичного ліку-

Рис. 5. Доктор мед. наук, професор Наталія Львівна Чухрай, завідувач кафедри ортодонтії з 2017 р.

вання та ретенційного періоду; лікування дітей із незрощеннями альвеолярного паростка та піднебіння, лікування аномалій прикусу у сагітальній площині; аналіз естетичних критеріїв для оцінки усмішки у ортодонтичних пацієнтів; мультидисциплінарний підхід до лікування ортодонтичних пацієнтів із захворюваннями опорно-рухового апарату, особливості мультидисциплінарного підходу до лікування ортодонтичних пацієнтів різного віку.

Безпосередньо на кафедрі проводяться дослідження по вивченню букального епітелію при різних патологічних станах, електроміографічне дослідження м'язів. Окрім цього, працівники кафедри проводять дослідження в комплексі з колективами кафедр клінічної лабораторної діагностики ФПДО, мікробіології, технології ліків та біофармації, загальної, біонеорганічної та фізколоїдної хімії.

За період функціонування кафедри під керівництвом професора Смоляр Н.І. захищено докторська дисертація проф. Чухрай Н.Л. (2018) та кандидатські Совяк О.О. (2018), Черепюк О.М. (2018), Міськів А.Л. (2018), Боднарук Н.І. (2018), Фур М.Б. (2019), Мартовлос А.І. (2020); під керівництвом проф. Безвушко Е.В.: Малко Н.В. (2016), Гринишин О.Б. (2017), Шпотюк О.О. (2018), Костура В.Л. (2019); під керівництвом проф. Чухрай Н.Л.: Лагода Л.С. (2019), Дутко Г.М. (2020); проф. Мірчук Б.М.: Степанова С.В. (2008), Абудан Ахмад (2012); Суслова О.В. (2014); Савіцька Т.Д. (2015), Деньга А.Е. (2014, 2020); Максимов Я.В. (2020).

Протягом 2016-2020 рр. працівниками кафедри ортодонтії опубліковано 106 наукових праць, серед них 7 – у наукометричних базах у Scopus та Web of Science, 20 – в інших іноземних виданнях, 80 – у вітчизняних виданнях, 67 – у тезах матеріалів з'їздів та науково-практичних конференцій, отримано 5 – патентів на корисну модель, 1 – свідоцтво про реєстрацію авторського права на твір. Викладачі кафедри беруть активну участь у науково-практичних конференціях та симпозіумах, які проходять в Україні та за її межами.

Колектив кафедри підтримує тісну науково-практичну співпрацю з колегами з Польщі, Грузії, Білорусії, Австрії, Китаю, Італії, Іспанії, створюючи спільні міжнародні проекти.

Сьогодні працівники кафедри продовжують розвивати на високому рівні започатковані традиції ортодонтії у Львові, які складалися протягом століть.

Література:

1. Karol Prokop Kaliga O chorobach Zębów, i o środkach Leczenia takowych Lwów, 1840. 57 s.

2. Гриновець В.С., Гриновець І.С. Аналіз лікарських засобів, застосованих у зуболікуванні в XIX сторіччя (з книги професора Львівського університету Карла Прокопа 1838 року). Питання експериментальної і клінічної стоматології. Збірник наукових праць / Гриновець В.С., Гриновець І.С. Харків, 2015. № 11(1). С. 17–19.

3. Hrynovets V.S., Hrynovets I.S., Ripetska O.R., Pasko O.O, Deneha I.S A review of medications applied in dentistry in XIX century (from the book written by the professor of Lviv University Karl Prokip Kaliga (1838). 3-rd International conference on pharmaceutical sciences «Looking towards the future, honoring the past». 2015 May 29-31; Tbilisi, Georgia, 2015, p. 100.

4. Ripetska O.R., Deneha I.S., Hrynovets V.S., Hysyk M.V. Historical sketches of the development of dentistry in Lviv. Diseases of the Periodontium (Etiology, Pathogenesis, Diagnosis, Treatment) Lviv: Liga-Press, 2011. P. 264–67.

5. Гриновець В.С., Огоновський Р.З., Шибінський В.Я. Львівська стоматологічна школа 40-х років XX століття / за ред. В.Ф. Макєєва. *Стоматологічні новини; збірник праць з актуальних проблем стоматології*. Львів, 2012 – 2013. С. 11–12:47.

6. Львівський національний медичний університет імені Данила Галицького – 230 / Б.С. Зіменковський та ін. Історичне ювілейне видання. Київ: ТОВ «Логос Україна», 2014. 295 с.

7. Гриновець В.С. Стоматології кафедра. Енциклопедія. Львівський національний університет імені Івана Франка в. 2 т. Т. 2 / Гриновець В.С. Львів: ЛНУ імені Івана Франка, 2014. С. 480–481.

8. Гриновець В.С., Магльований А.В., Ступницький Р.М. До 125-річчя народження професора Антонія Цешинського. *Журнал АМН України*. 2008. № 13(4). С. 807–12.

9. Гриновець В.С., Ріпецька О.РН., Гриновець І.С. Професор Мечислав Янковський – внесок у становлення Львівської університетської стоматологічної школи / за ред. М.М. Корда. Матеріали наукової історико-термінологічної конференції до 100-річчя міністерства охорони здоров'я України і лікарського самоврядування. *XVII Конгрес Світової федерації Українських лікарських товариств, матеріали міжнар. наук. конгресу*, 2018 вересень 20–22; Тернопіль: ТДМУ, 2018. 301 с.

10. Макєєв В.Ф., Гриновець В.С., Лялька М.Я. Завідувач кафедри ортопедичної стоматології – професор Збарж Яків Михайлович. *Стоматологічні новини: зб., праць з актуальних проблем стоматології* / за ред. В.Ф. Макєєва. Львів, 2016. С. 15: 3–4.

11. Макєєв В.Ф., Зіменковський Б.С., Гриновець В.С. Лікар, науковець, вчитель – професор Збарж Яків Михайлович. Львів. нац. мед. ун-т ім. Данила Галицького. Львів: Кварт, 2017. 44 с.

12. Макєєв В.Ф., Гриновець В.С., Гончарова І.К. Спогади про доцента Мартінека Бориса Олександровича. *Стоматологічні новини: зб. праць з актуальних проблем стоматології* / за ред. В.Ф. Макєєва. Львів, 2016. С. 15: 5–6.

13. Макєєв В.Ф., Гриновець В.С., Пастернак С.Ю. Пам'яті професора стоматології – Вареса Евальда Яновича *Стоматологічні новини: зб. праць з актуальних проблем стоматології* / за ред. В.Ф. Макєєва. Львів, 2016. С. 15: 7–8.

14. Науковець-новатор, лікар, педагог – професор Варес Евальд Янович / Б.С. Зіменковськаий та ін,. нац. мед. ун-т. ім. Данила Галицького. Львів: Кварт, 2018. 105 с.

References:

1. Karol Prokop Kaliga (1840). O chorobach Zębów, i o środkach Leczenia takowych Lwów.

2. Grynovec' V.S., Grynovec' I.S. (2015). Analiz likars'kyh zasobiv, zastosovanyh u zubolikuvanni v XIX storichchja (z knygy profesora L'vivs'kogo universytetu Karla Prokopa 1838 roku). Pytannja eksperymental'noi' i klinichnoi' stomatologii'. Zbirnyk naukovyh prac' [Analysis of medicines used in tooth treatment in the XIX century (from the book of Professor Karl Prokop of Lviv University in 1838). Questions of experimental and Clinical Dentistry. Collection of scientific papers] (Vol 11(1), (pp. 17-19). Harkiv [in Ukrainian].

3. Hrynovets V.S., Hrynovets I.S., Ripetska O.R., Pasko O.O., Deneha I.S. (2015). A review of medications applied in dentistry in XIX century (from the book written by the professor of Lviv University Karl Prokip Kaliga (1838). 3-rd International conference on pharmaceutical

sciences «Looking towards the future, honoring the past». 2015 May 29-31; Tbilisi, Georgia

4. Ripetska O.R., Deneha I.S., Hrynovets V.S., Hysyk M.V. (2011). Historical sketches of the development of dentistry in Lviv. Diseases of the Periodontium (Etiology, Pathogenesis, Diagnosis, Treatment) Lviv: Liga-Press.

5. Grynovec' V.S., Ogonovs'kyj R.Z., Shybins'kyj V.Ja. (2012 – 2013). L'vivs'ka stomatologichna shkola 40-h rokiv XX stolittja [Lviv Dental School of the 40s of the XX century]. *Stomatologichni novyny; zbirnyk prac' z aktual'nyh problem stomatologii – Dental News; collection of works on topical issues of Dentistry.* Makjejev V.F. (Ed). L'viv [in Ukrainian].

6. Zimenkovs'kyj B.S., Gzhegoc'kyj M.R., Lucyk O.D., Grynovec' V.S., Grynovec' A.G. (2014). L'vivs'kyj nacional'nyj medychnyj universytet imeni Danyla Galyc'kogo – 230. [Danylo Halytskyi Lviv National Medical University – 230]. Istorychne juvilejne vydannja. Kyi'v: TOV «Logos Ukrai'na» [in Ukrainian].

7. Grynovec' V.S. (2014). Stomatologii' kafedra. Encyklopedija [Dentistry department. Encyclopedia] *L'vivs'kyj nacional'nyj universytet imeni Ivana Franka – Ivan Franko Lviv National University* (Vol.2) (pp.480-481). L'viv [in Ukrainian].

8. Grynovec' V.S., Magl'ovanyj A.V., Stupnyc'kyj R.M. (2008). Do 125-richchja narodzhennja profesora Antonija Ceshyns'kogo [To the 125th anniversary of the birth of Professor Antony Tseshinsky]. *Zhurnal AMN Ukrai'ny – Journal of the National Academy of Medical Sciences of Ukraine*, 13(4), 807 – 12. [in Ukrainian].

9. Grynovec' V.S., Ripec'ka O.RN., Grynovec' I.S. (2018). Profesor Mechyslav Jankovs'kyj – vnesok u stanovlennja L'vivs'koi' universytets'koi' stomatologichnoi' shkoly [Professor Mieczyslaw Yankowski-contribution to the formation of Lviv University Dental School]. Proceedings from MIIM '18: *XVII Kongres Svitovoi' federacii' Ukrai'ns'kyh likars'kyh tovarystv, materialy mizhnar. nauk. kongresu, XVII – Congress of the World Federation of Ukrainian medical societies, materials of the International Journal of Medicine. Scientific Congress,*; Ternopil': TDMU [in Ukrainian].

10. Makjejev V.F., Grynovec' V.S., Ljal'ka M.Ja.(2016). Zaviduvach kafedry ortopedychnoi' stomatologii' – profesor Zbarzh Jakiv Myhajlovych [Head of the Department of orthopedic dentistry – professor Yakov Zbarzh]. *Stomatologichni novyny: zb., prac' z aktual'nyh problem stomatologii – Dental News: sat., works on topical issues of Dentistry.* L'viv [in Ukrainian].

11. Makjejev V.F., Zimenkovs'kyj B.S., Grynovec' V.S. (2017). Likar, naukovec', vchytel' – profesor Zbarzh Jakiv Myhajlovych [Doctor, scientist, teacher – Professor Yakov Mikhailovich Zbarzh]. L'viv: Kvart [in Ukrainian].

12. Makjejev V.F., Grynovec' V.S., Goncharova I.K. (2016). Spogady pro docenta Martineka Borysa Oleksandrovycha [Memoirs of Associate Professor Boris Alexandrovich Martinik]. *Stomatologichni novyny: zb. prac' z aktual'nyh problem stomatologii' – Dental News: sat. works on topical issues of Dentistry*. V.F. Makjejev (Ed). L'viv [in Ukrainian].

13. Makjejev V.F., Grynovec' V.S., Pasternak S.Ju. (2016). Pam'jati profesora stomatologii' – Varesa Eval'da Janovycha [In memory of Professor of Dentistry – Vares Evald Yanovich]. *Stomatologichni novyny: zb. prac' z aktual'nyh problem stomatologii – Dental News: sat. works on topical issues of Dentistry*. V.F. Makjejev (Ed). L'viv [in Ukrainian].

14. Zimenkovs'kayj B.S., Makjejev V.F., Vares Ja.E., Grynovec' V.S., Petryshyn O.A. (2018). *Naukovec'-novator, likar, pedagog – profesor Vares Eval'd Janovy [Scientist-innovator, doctor, teacher – Professor Vares Evald Yanovich]* L'viv. nac. med. un-t. im. Danyla Galyc'kogo. L'viv: Kvart [in Ukrainian].

ОГЛЯДИ

УДК 616.314:615.46–089.8
DOI https://doi.org/10.35220/2078-8916-2023-47-1.31

К.В. Марченко,
кандидат медичних наук, доцент кафедри ортопедичної стоматології з імплантологією, Полтавський державний медичний університет, вул. Шевченка 23, м. Полтава, Україна, індекс 36011, k.marchenko@pdmu.edu.ua

ТОЧНІСТЬ ПОЗИЦІЮВАННЯ ІМПЛАНТАТІВ ПРИ ВИКОРИСТАННІ ХІРУРГІЧНОГО ШАБЛОНУ[1]

Мета дослідження: *Ретроспективний аналіз точності позиціювання імплантатів при проведенні імплантації з використанням хірургічних шаблонів а даними попередньо проведених досліджень.* **Матеріали і методи дослідження:** *Було проведено літературний пошук з використанням електронної бази даних PubMed для пошуку досліджень, пов'язаних з використанням хірургічних шаблонів при проведенні операції імплантації. Пошукові терміни, які були використані: "surgical template" OR "surgical guide" AND "implant". Період пошуку охоплював період з січня 2012 року по грудень 2022 року. До огляду були включені дослідження in vitro та in vivo. Літературні огляди, реферати та технічні статті без супутніх клінічних досліджень та даних були виключені.* **Наукова новизна:** *Забезпечено структуризацію та уточнення даних щодо точності позиціювання імплантатів при проведенні імплантації з використанням хірургічних шаблонів.* **Висновки:** *В ході проведеного ретроспективного аналізу було сформовано вибірку наукових статей у кількості 24. Більшість проаналізованих досліджень демонструють, що хірургічні шаблони з опорою на зуби, кістку та слизову оболонку мають мінімальні відхилення. Цифрове планування та встановлення зубних імплантатів у потрібному місці продовжує перевершувати традиційну мануальну техніку. Програмне забезпечення для планування імплантації, засноване на даних конусно-променевої комп'ютерної томографії, дозволяє вибрати практично найкраще місце для віртуального імплантату, беручи до уваги навколишні важливі анатомічні компоненти та майбутні вимоги до протезування. Одночасно, хірурги повинні пам'ятати про потенційні лінійні та кутові відхилення, пов'язані з системою, оскільки анатомічні структури можуть бути пошкодженні при ігноруванні мінімально прийнятих відступів. На точність можуть впливати такі фактори, як щільність кісткової тканини, товщина слизової оболонки, хірургічна техніка, тип щелепи, звичка до куріння та довжина імплантату. Необхідні додаткові дослідження, щоб визначити, як методики виготовлення шаблонів, типи щелеп, а також досвід операторів можуть впливати на точність.*
Ключові слова: *імплантат, хірургічний шаблон, остеоінтеграція, точність, огляд.*

K.V. Marchenko,
Candidate of Medical Sciences, Associate Professor at the Department of Prosthodontics and Implantology, Poltava State Medical University, 23 Shevchenko street, Poltava, Ukraine, postal code 36011, k.marchenko@pdmu.edu.ua

ACCURACY OF IMPLANTS POSITIONING WHEN USING A SURGICAL TEMPLATE

Purpose of the study: *to retrospectively analyze the accuracy of implant positioning during implantation using surgical templates and data from previous studies.* **Materials and methods of the study:** *A literature search was conducted using the electronic database PubMed to find studies related to the use of surgical templates during implant surgery. The search terms used were: "surgical template" OR "surgical guide" AND "implant". The search period covered the period from January 2012 to December 2022. The review included in vitro and in vivo studies. Literature reviews, abstracts, and technical articles without supporting clinical studies and data were excluded.* **Scientific novelty***: Data on the accuracy of implant positioning during implantation using surgical templates were structured and clarified.* **Conclusions:** *In the course of the retrospective analysis, a sample of 24 scientific articles was formed. The majority of the analyzed studies demonstrate that surgical guides supported by teeth, bone, and mucosa have minimal deviations. Digital planning and placement of dental implants in the right place continues to outperform traditional manual techniques. Implant planning software based on cone beam computed tomography data allows for the selection of the virtually best location for an optical implant, taking into account the surrounding important anatomical components and future prosthetic requirements. At the same time, surgeons should be aware of the potential linear and angular deviations associated with the system, as important anatomical structures can be damaged if the minimum accepted deviations are ignored. Accuracy can be affected by factors such as bone density, mucosal thickness, surgical technique, jaw type, smoking habits, and implant length. More research is needed to determine how template manufacturing techniques, jaw types, and operator experience can affect accuracy.*
Key words: *implant, surgical template, osseointegration, accuracy, review.*

[1] Дані про зв'язок фінансування розробки певними установами, фондами, організаціями, гранти: дана стаття є фрагментом ініціативної науково-дослідної роботи кафедри ортопедичної стоматології з імплантологією Полтавського державного медичного університету: «Застосування новітніх технологій для діагностики та лікування функціональної патології зубощелепної системи» державна реєстрація № 0121U113817.

© К.В. Марченко, 2023

Постановка проблеми

Стоматологи значною мірою покладаються на імплантати, щоб забезпечити ефективність своїх основних операцій. Отримання відмінних косметичних і ортопедичних результатів, а також збереження здорових периімплантатних тканин, оклюзії та гігієни порожнини рота – все це потребує оптимального позиціювання імплантатів. Погане ж їх розташування може спричинити несприятливі механічні навантаження, що може призвести до периімплантиту та ранньої втрати імплантату, а також до біологічних проблем, спричинених недостатньою гігієною. На щастя, існують різні комп'ютерні програми, які допомагають у тривимірному визначенні місця розташування імплантатів. Точне передопераційне планування, яке враховує майбутні ортопедичні та функціональні фактори, має вирішальне значення для довгострокового успіху. Хірургічні шаблони тепер відіграють важливу роль у переносу запланованої позиції до порожнини рота, гарантуючи, що імплантати будуть встановлені під точним кутом і в потрібному місці [1, 2].

Це дозволяє використовувати й безклаптевий метод, який сам по собі може забезпечити додаткові переваги. При використанні хірургічних шаблонів час операції скорочується, а післяопераційний біль зменшується. В результаті, оскільки потреба в реставраціях з опорою на імплантати у пацієнтів зростає, зростатиме й використання хірургічних шаблонів. Незважаючи на ці переваги, кожен повинен знати, що існує певна розбіжність між віртуальним плануванням і розташуванням імплантатів, встановлених за допомогою комп'ютерної імплантології [3, 4].

Мета дослідження

Метою даного дослідження був ретроспективний аналіз точності позиціювання імплантатів при проведенні імплантації з використанням хірургічних шаблонів.

Матеріали і методи дослідження

Було проведено літературний пошук з використанням електронної бази даних PubMed для пошуку досліджень, пов'язаних з використанням хірургічних шаблонів при проведенні операції імплантації. Пошукові терміни, які були використані: "surgical template" OR "surgical guide" AND "implant". Період пошуку охоплював період з січня 2012 року по грудень 2022 року. Спочатку було перевірено назви, резюме або й те, й інше на релевантність відповідно до критерію включення, яким були дослідження точності позиціювання імплантатів при проведенні імплантації з використанням хірургічних шаблонів. До огляду були включені дослідження in vitro та in vivo. Літературні огляди, реферати та технічні статті без супутніх клінічних досліджень та даних були виключені. Дослідження не англійською мовою або без англомовної анотації були виключені. Було отримано повний текст усіх відповідних статей, які пройшли перший етап рецензування. Також використовувалася опція пошуку споріднених статей. Стратегія пошуку наукових джерел відображена на рисунку 1.

Результати та їх обговорення

В результаті проведеного пошуку та відбору наукових робіт, які в найбільшій мірі відповідали поставленій меті дослідження було сформовано вибірку наукових статей у кількості 24. Короткий опис проаналізованих досліджень представлений нижче.

У дослідженні Schnutenhaus була оцінена точність цифрового планування та клінічного встановлення імплантатів, використовуючи повністю керовану операцію за допомогою шаблону. Дослідження охопило 56 пацієнтів та 122 імплантати. Проводилися вимірювання відхилень корональної та апікальної частин, висоти та кута нахилу імплантатів. Було встановлено, що середні відхилення знаходяться в межах прийнятного діапазону, а тип беззубого проміжку та щелепи не мали значного впливу на розташування конструкцій. На висоту та кут нахилу суттєво впливала наявність природних зубів на момент імплантації. Незалежно від хірургічного методу, імплантація за допомогою шаблону забезпечила високу точність, зробивши ортопедичну реабілітацію безпечною та передбачуваною [5].

Метою іншого дослідження було оцінити точність встановлення імплантатів у беззубу верхню щелепу за допомогою комп'ютерного планування та хірургічного шаблону, що підтримується лише слизовою оболонкою. 30 беззубим пацієнтам було встановлено імплантати, а точність їх встановлення була підтверджена тривимірно. Середнє відхилення верхівки становило 0,67 мм у вестибуло-оральному напрямку та 0,75 мм у мезіо-дистальному. Використання фіксуючих штифтів та вид хірургічного втручання не мали впливу на відхилення імплантатів, проте неправильне розміщення хірургічного шаблону призводило до значних розбіжностей як у вестибулярному, так і в мезіальному напрямках. Згідно з дослідженням, комп'ютерне планування операції є терапевтично значущим інструментом для встановлення імплантатів, однак точне позиціонування шаблону

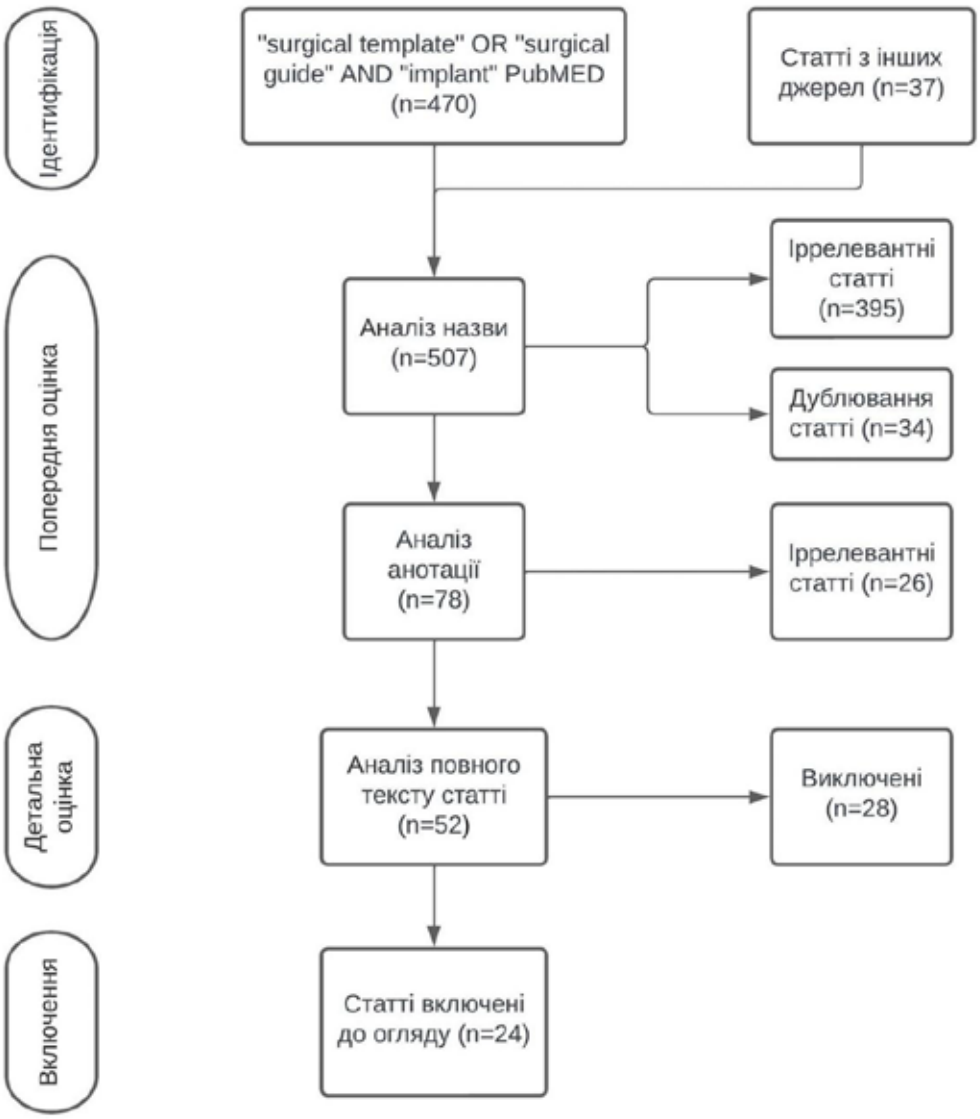

Рис. 1

має вирішальне значення для зменшення варіацій імплантатів [6].

Метою дослідження Cristache та Gurbanescu була оцінка точності стереолітографічного хірургічного шаблону для комп'ютерно-керованої установки імплантатів у людей з частковою відсутністю зубів. Загалом було встановлено 65 імплантати 25 пацієнтам, а після операції було отримано цифровий відбиток. Неточність розташування оцінювали в точці ортопедичної платформи, верхівки та визначали кутове відхилення. Середня неточність біля платформи становила 0,798 мм, 1,17 мм на верхівці імплантату та 2,34° – кутове відхилення. Хірургічні шаблони для нижньої щелепи мали значно меншу неточність, ніж для верхньої [7].

Мета дослідження Sun та колег – вивчити точність встановлення імплантатів на верхній та нижній щелепах за допомогою стереолітографічного шаблону, що підтримується слизовою оболонкою. За допомогою шаблону було встановлено 80 імплантатів у 18 повністю беззубих щелепах, після чого було проведено порівняння післяопераційних та доопераційних КТ-зображень. Згідно з результатами дослідження, верхня щелепа мала значно менші вертикальні та кутові відхилення, ніж нижня щелепа. При встановленні імплантату довжиною 15 мм середнє вертикальне відхилення на верхівці імплантату було в межах 1 мм, тоді як середнє бічне відхилення становило 1,8 мм на верхній щелепі та 2,3 мм на нижній [8].

Схоже дослідження, а також вплив на точність фіксації шаблонів, розміщення дуги та звички до куріння проводили Cassetta та співавт. Загалом було встановлено 225 імплантатів у повністю беззубих пацієнтів з використанням 28 хірургічних шаблонів та оцінено розбіжності між запланованим та фактичним розташуванням. Середнє

корональне відхилення становило 1,68 мм, апікальне – 2,19 мм, а кутове – 4,67 градуси. Використання фіксації шаблонів та операції га верхній щелепі призвели до значного зменшення кутового відхилення, а пацієнти, які не палять, мали значно вищу точність при аналізі коронарного та апікального відхилення [9].

Ochi та співавт. вивчали прецизійність встановлення імплантатів за допомогою хірургічних шаблонів, що підтримуються слизовою оболонкою беззубих нижніх щелеп, а також були виявлені змінні, що впливають на точність. У дослідженні було використано шість моделей беззубих нижніх щелеп та 15 пацієнтів з беззубими нижніми щелепами. Була розрахована різниця між фактичним розташуванням імплантату та очікуваним положенням, і було виявлено, що хірургічні шаблони, які підтримуються слизовою оболонкою, мають високу точність. Факторами, що впливають на точність, виявилися щільність кісткової тканини та товщина слизової оболонки [10].

In vitro було перевірено точність встановлення імплантатів з використанням настільних 3D-друкованих хірургічних шаблонів з опорою на слизову оболонку. Внутрішньоротовий сканер був використаний для вивчення розміщення 90 імплантатів, встановлених у п'ятнадцять зліпків нижньої щелепи. Отримані результати продемонстрували цей підхід забезпечує клінічно прийнятний ступінь точності. З іншого боку, еластичність слизової оболонки негативно впливає на стабільність шаблонів і збільшує варіації положення імплантату [11].

Метою наступного дослідження було вивчення точності встановлення імплантатів з використанням трьох різних типів хірургічних шаблонів: з опорою на кістку, зуби та слизову оболонку. Було виготовлено 30 нижніх щелеп з акрилової смоли, а 150 імплантатів були сплановані в цифровому вигляді та встановлені з використанням стереолітографічно (SLA) виготовлених шаблонів. Середнє кутове відхилення становило 2,2±1,2 градуса, а середнє лінійне – 1,18±0,42 мм і 1,44±0,67 мм, відповідно, на шийці та верхівці імплантату. Хоча не було статистично значущої різниці в кутових відхиленнях між трьома типами шаблонів, але все ж таки опора на слизову оболонку була менш точною, ніж шаблони з опорою на зуби та кістку [12].

Дослідники порівнювали й точність хірургічних шаблонів з опорою на зуби та на зуби/слизову оболонку для імплантації в ділянці кінцевого дефекту нижньої щелепи з використанням технологій силіконового відбитка та внутрішньоротового сканера. Результати показали, що хірургічні шаблони з опорою на зуби, виготовлені за допомогою сканування, показали кращі результати, ніж традиційні силіконові відбитки. Не було виявлено значних відмінностей у точності між хірургічними шаблонами, що спираються на зуби або слизову оболонку [13].

Метою іншого клінічного дослідження було оцінити точність комп'ютерно-керованої хірургії імплантації з використанням прототипів хірургічних шаблонів. Середнє кутове відхилення склало 2,04 градуси, а середні лінійні відхилення у корональній, центральній та апікальній ділянках – 0,68 мм, 0,72 мм та 0,82 мм відповідно для 61 досліджуваного імплантату. Не було виявлено статистично значущої розбіжності між віртуальним і фактичним положенням імплантатів, що свідчить про те, що безлоскутна комп'ютерна хірургія з віртуальним плануванням є безпечною та точною. Проте, нижня щелепа показала сильнішу тенденцію до більшої абсолютної похибки, ніж верхня щелепа [14].

Була оцінена точність і практичність встановлення зубних імплантатів з використанням хірургічного шаблону з кістковою опорою. За допомогою шаблону було встановлено 38 імплантатів у семи повністю беззубих щелепах із середнім кутовим відхиленням 6,4±3,7° та середнім лінійним відхиленням 1,47±0,64 мм і 1,70±1,01 мм на рівні шестигранника та верхівки імплантату відповідно. Дослідження показало, що хірургічний шаблон на кістковій основі має хорошу клінічну точність і може бути особливо ефективним у пацієнтів з обмеженим відкриванням рота [15].

У дослідженні Özden вивчалося використання хірургічних шаблонів з опорою на зуби в порівнянні з традиційним мануальним підходом при встановленні 26 імплантатів. Дослідження показує, що хоча хірургічні шаблони з опорою на зуби не можуть підвищити точність встановлення одиночних імплантатів, вони можуть забезпечити менш інтрузивний підхід, що може знизити тривалість операції та рівень післяопераційного дискомфорту. Для підтвердження цих висновків необхідні подальші дослідження з більшими розмірами вибірки [16].

Проблема точності хірургічної шаблонів виготовлених методом фрезерування буда опрацьована Liu та колегами. Середнє глобальне відхилення становило 0,16±0,06 мм, а середнє кутове відхилення – 0,61±0,40 градусів. Відстань між

гільзою та імплантатом і кут нахилу осі гільзи не впливали на точність [17].

Проводилося порівняння шаблонів з металевими втулками та без них у пацієнтів з частковою відсутністю зубів. Для оцінки точності встановлення імплантатів використовували три показники відхилення. Дослідження показало, що хірургічні шаблони без металевих втулок були більш точними у вертикальному плані та під кутом, ніж традиційні шаблони. Крім того, порівняно з відкритими втулками, використання закритих призвело до більш точної імплантації імплантатів. Дослідження показало, що для підтвердження цих попередніх висновків необхідні подальші дослідження [18].

Метою дослідження Park та колег було встановити точність імплантатів, встановлених за допомогою 3D-друкованого шаблону та неметалевих втулок, а також виявити фактори, які вплинули на відхилення. При аналізі 187 імплантатів, встановлених 72 пацієнтам, було виявлено відхилення 0,65 мм по вертикалі, 3,59° ангулярно, 1,16 мм на рівні платформи та 1,50 мм на верхівці. Більші відхилення спостерігалися в імплантатах, встановлених на нижній щелепі та дистальних ділянках [19].

Точність встановлення імплантатів досліджували за допомогою двох різних програм для планування імплантації: нестоматологічної програми з відкритим вихідним кодом (Slicer/Blender) та комерційного інструменту для планування імплантації зубів (Blue Sky Plan 4). Для кожної групи було використано 20 ідентичних зліпків, а також 10 хірургічних шаблонів. Розбіжності в розташуванні імплантатів оцінювали за допомогою цифрового сканування, а статистичний аналіз проводили за допомогою t-тестів і F-тестів. Аналіз не виявив статистично значущих змін у середніх горизонтальних відхиленнях між двома програмами, проте варіація відхилень була статистично значущою для відхилень платформи та кута нахилу. Дослідження показало, що безкоштовні програми можуть забезпечити й дещо вищу точність при роботі з шаблонами [20].

Точність встановлення імплантатів у дослідженні Rodrigues вивчали за допомогою трьох різних хірургічних методик: традиційної з відкиданням клаптя, подвійної томографії та томографії на моделі. Імплантати встановлювали в манекени частково беззубої верхньої щелепи, а для оцінки варіацій розміщення імплантатів використовували КТ-зображення. Результати показали, що процедури подвійної томографії та томографії на основі моделі мали менші кутові та лінійні відхилення, ніж стандартна методика. З точки зору точності не було помітної різниці між зазначеними вище двома хірургічними процедурами. У порівнянні з іншими групами, група С (традиційний метод) показала найбільше невідповідностей у розташуванні імплантатів [21].

Використовуючи моделі зубних рядів, дослідники вивчили точність і корисність VARO Guide і NAVI Guide в імплантації. Використовуючи обидва підходи, 20 хірургів –10 початківців і 10 професійних стоматологів – провели повністю керовану операцію. Згідно з дослідженням, обидва типи шаблонів мали однакові відхилення в розмірах, і не було суттєвої різниці між групами експертів і початківців. Однак, загальний час процедури і час передопераційної підготовки були значно коротшими в операції VARO Guide (26,33 і 19,63 хвилин, відповідно) в порівнянні з операцією NAVI Guide (378,83 і 372,93 хвилин, відповідно) [22].

Мета дослідження Kim та колег – вивчити точність хірургічного втручання з використанням імплантатів за допомогою КТ до та після операції з використанням програми R2GATE. У 11 пацієнтів було встановлено 24 імплантати, виміряно шийкову та апікальну відстані, а також кутове відхилення. Лінійна різниця між запланованими та встановленими імплантатами становила 0,97±0,37 мм біля шийки та 1,13±0,36 мм на апікальній ділянці, а кутове відхилення – 3,42±2,12°, згідно з результатами дослідження. Серед факторів, що впливають на точність встановлення імплантату, були тип опори шаблону, діаметр та довжина імплантату [23].

Точність встановлення імплантатів порівнювали за допомогою хірургічних напрямних, виготовлених за допомогою адитивної (3D-друк) та субтрактивної (фрезерування) процедур. 30 дублікатів надрукованих моделей були використані для встановлення імплантатів за допомогою хірургічних шаблонів, створених за допомогою обох процедур. З точки зору точності, між двома групами не було значних відмінностей. Середнє кутове відхилення для групи друкованих моделей становило 0,78±0,80° і 0,77±0,72° для групи фрезерування. Середня різниця глибини в чотирьох різних місцях також була порівнянною. Згідно з результатами дослідження, 3D-друковані хірургічні шаблони є такими ж точними, як і фрезеровані, та мають додаткові переваги, такі як простота виготовлення та економічна ефективність [24].

Метою іншого дослідження in vitro було оцінити вплив різних технологій 3D-друку на точність хірургічної імплантації. Кожна з трьох груп отримала по десять хірургічних шаблонів, надрукованих за допомогою стереолітографії (SLA), PolyJet і MultiJet. Згідно з результатами дослідження, між трьома групами не було статистично значущих змін у кутовому відхиленні, зміщенні платформи або зміщенні верхівки імплантату [25].

У дослідженні Etajuri було вивчено відхилення при встановленні імплантатів з використанням хірургічних шаблонів, виготовлених за допомогою швидкого прототипування (технологія PolyJet). Хірургічні шаблони були використані для встановлення 40 імплантатів у двадцять нижніх щелеп овець. Післяопераційні скани КТ були накладені на передопераційні для розрахунку різниці між віртуально запланованим і фактичним розташуванням імплантатів. Середнє відхилення в коронковій позиції імплантату становило 1,82±0,74 мм, 1,54±0,88 мм у верхівці імплантату, 0,44±0,32 мм у вертикальній площині та 3,01±1,98° у кутовому положенні імплантату. Було виявлено, що варіація розташування імплантатів знаходиться в межах допустимого 2-міліметрового діапазону, зазначеного в літературі [26].

Toyoshima та колеги оцінювали результати роботи лікарів-початківців з використанням моделей in vitro. П'ять стоматологів, які не мали досвіду встановлення імплантатів, використовували хірургічні шаблони після передопераційної КТ та віртуального планування. Післяопераційні КТ були використані для оцінки точності позиціювання. Дослідження виявило суттєві зміни в зміщенні осі, тіла та верхівки імплантату між ділянками зубів 4.5 та 4.7, причому більші відхилення були виявлені в ділянці 4.7. Це дослідження підкреслює необхідність проведення досліджень in vitro для отримання інформації для майбутніх досліджень, а також необхідність порівняння точності між недосвідченими та досвідченими операторами [27].

Також намагалися з'ясувати, як досвід оператора впливає на точність встановлення імплантатів при використанні стереолітографічних хірургічних шаблонів. Загалом було встановлено 100 імплантатів у 20 беззубих нижніх щелеп чотирма операторами, двоє з яких мали досвід роботи, а двоє – ні. Для кожної групи були розраховані середні похибки кутового, горизонтального та вертикального відхилення. У порівнянні з недосвідченими операторами, досвідчені продемонстрували значно меншу варіацію кутової та горизонтальної похибки на верхівці та платформі імплантату [28].

Висновки

Використання хірургічних шаблонів дозволяє отримувати передбачуваний результат при проведенні операції імплантації. При цьому необхідно враховувати, що незалежно від методики виготовлення та типу опори шаблонів, кінцеве тримірне позиціювання відрізняється від запланованої позиції. Розробка нового програмного забезпечення та апаратів для виготовлення шаблонів може пришвидшити проведення процедур та підвищити точність маніпуляцій стоматологами.

Література

1. Buser D., Bornstein M. M., Weber H. P. Early implant placement with simultaneous guided bone regeneration following single-tooth extraction in the esthetic zone: a cross-sectional, retrospective study in 45 subjects with a 2- to 4-year follow-up. *Journal of Periodontology*. 2008. Vol. 79, No. 9. P. 1773–1781.

2. Akça K, Iplikçioğlu H., Cehreli M. C. A surgical guide for accurate mesiodistal paralleling of implants in the posterior edentulous mandible. *The Journal of Prosthetic Dentistry*. 2002. Vol. 87, No. 2. P. 233–235.

3. Van de Wiele G., Teughels W., Vercruyssen M. The accuracy of guided surgery via mucosa-supported stereolithographic surgical templates in the hands of surgeons with little experience. *Clinical Oral Implants Research*. 2015. Vol. 26, No. 12. P. 1489–1494.

4. Cassetta M., Pompa G., Di Carlo S. The influence of smoking and surgical technique on the accuracy of mucosa-supported stereolithographic surgical guide in complete edentulous upper jaws. *European Review for Medical and Pharmacological Sciences*. 2012. Vol. 16, No. 11. P. 1546–1553.

5. Schnutenhaus S., Edelmann C., Rudolph H. 3D accuracy of implant positions in template-guided implant placement as a function of the remaining teeth and the surgical procedure: a retrospective study. *Clinical Oral Investigations*. 2018. Vol. 22, No. 6. P. 2363–2372.

6. Verhamme L. M., Meijer G. J., Boumans T. A clinically relevant accuracy study of computer-planned implant placement in the edentulous maxilla using mucosa-supported surgical templates. *Clinical Implant Dentistry and Related Research*. 2015. Vol. 17, No. 2. P. 343–352.

7. Cristache C. M., Gurbanescu S. Accuracy evaluation of a stereolithographic surgical template for dental implant insertion using 3d superimposition protocol. *International Journal of Dentistry*. 2017. Vol. 2017. P. 4292081.

8. Sun Y., Luebbers H.-T., Agbaje J. O. Accuracy of dental implant placement using cbct-derived mucosa-supported stereolithographic template. *Clinical Implant Dentistry and Related Research*. 2015. Vol. 17, No. 5. P. 862–870.

9. Cassetta M., Giansanti M., Di Mambro A., Stefanelli L. V. Accuracy of positioning of implants inserted using a mucosa-supported stereolithographic surgical guide in the edentulous maxilla and mandible. *The International Journal of Oral & Maxillofacial Implants*. 2014. Vol. 29, No. 5. P. 1071–1078.

10. Ochi M., Kanazawa M., Sato D. Factors affecting accuracy of implant placement with mucosa-supported stereolithographic surgical guides in edentulous mandibles. *Computers in Biology and Medicine*. 2013. Vol. 43, No. 11. P. 1653–1660.

11. D'haese R., Vrombaut T., Hommez G. Accuracy of guided implant surgery in the edentulous jaw using desktop 3d-printed mucosal supported guides. *Journal of Clinical Medicine*. 2021. Vol. 10, No. 3. P. 391.

12. Turbush S. K., Turkyilmaz I. Accuracy of three different types of stereolithographic surgical guide in implant placement: an in vitro study. *The Journal of Prosthetic Dentistry*. 2012. Vol. 108, No. 3. P. 181–188.

13. Nagata K., Fuchigami K., Hoshi N. Accuracy of guided surgery using the silicon impression and digital impression method for the mandibular free end: a comparative study. *International Journal of Implant Dentistry*. 2021. Vol. 7, No. 1. P. 2.

14. Cunha R. M., Souza F. Á., Hadad H. Accuracy evaluation of computer-guided implant surgery associated with prototyped surgical guides. *The Journal of Prosthetic Dentistry*. 2021. Vol. 125, No. 2. P. 266–272.

15. Sun Y., Luebbers H.-T., Agbaje J. O. Accuracy of a dedicated bone-supported surgical template for dental implant placement with direct visual control. *Journal of Healthcare Engineering*. 2015. Vol. 6, No. 4. P. 779–789.

16. Özden Yüce M., Günbay T., Güniz Baksı B. Clinical benefits and effectiveness of static computer-aided implant surgery compared with conventional freehand method for single-tooth implant placement. *Journal of Stomatology, Oral and Maxillofacial Surgery*. 2020. Vol. 121, No. 5. P. 534–538.

17. Liu X., Liu J., Feng H., Pan S. Accuracy of a milled digital implant surgical guide: an in vitro study. *The Journal of Prosthetic Dentistry*. 2022. Vol. 127, No. 3. P. 453–461.

18. Tallarico M., Martinolli M., Kim Y. Accuracy of computer-assisted template-based implant placement using two different surgical templates designed with or without metallic sleeves: a randomized controlled trial. *Dentistry Journal*. 2019. Vol. 7, No. 2. P. 41.

19. Park J.-Y., Song Y. W., Park S.-H. Clinical factors influencing implant positioning by guided surgery using a nonmetal sleeve template in the partially edentulous ridge: multiple regression analysis of a prospective cohort. *Clinical Oral Implants Research*. 2020. Vol. 31, No. 12. P. 1187–1198.

20. Talmazov G., Bencharit S., Waldrop T. C., Ammoun R. Accuracy of implant placement position using nondental open-source software: an in vitro study. *Journal of Prosthodontics: Official Journal of the American College of Prosthodontists*. 2020. Vol. 29, No. 7. P. 604–610.

21. Rodrigues J. M. M., Santos P. L., Mendonça G. Assessment of deviations of implants installed with prototyped surgical guide and conventional guide: in vitro study. *European Journal of Dentistry*. 2022. 2022. Vol. 17, No. 1. P. 39–45.

22. Song Y. W., Kim J., Kim J.-H. Accuracy of dental implant placement by a novel in-house model-free and zero-setup fully guided surgical template made of a light-cured composite resin (varo guide®): a comparative in vitro study. *Materials (Basel, Switzerland)*. 2021. Vol. 14, No. 14. P. 4023.

23. Kim M.-J., Jeong J. Y., Ryu J. Accuracy of digital surgical guides for dental implants. *Maxillofacial Plastic and Reconstructive Surgery*. 2022. Vol. 44, No. 1. P. 35.

24. Henprasert P., Dawson D. V., El-Kerdani T. Comparison of the accuracy of implant position using surgical guides fabricated by additive and subtractive techniques. *Journal of Prosthodontics: Official Journal of the American College of Prosthodontists*. 2020. Vol. 29, No. 6. P. 534–541.

25. Herschdorfer L., Negreiros W. M., Gallucci G. O., Hamilton A. Comparison of the accuracy of implants placed with cad-cam surgical templates manufactured with various 3d printers: an in vitro study. *The Journal of Prosthetic Dentistry*. 2021. Vol. 125, No. 6. P. 905–910.

26. Etajuri E. A., Suliman E., Mahmood W. A. A. Deviation of dental implants placed using a novel 3d-printed surgical guide: an in vitro study. *Dental and Medical Problems*. 2020. Vol. 57, No. 4. P. 359–362.

27. Toyoshima T., Tanaka H., Sasaki M. Accuracy of implant surgery with surgical guide by inexperienced clinicians: an in vitro study. *Clinical and Experimental Dental Research*. 2015. Vol. 1, No. 1. P. 10–17.

28. Cushen S. E., Turkyilmaz I. Impact of operator experience on the accuracy of implant placement with stereolithographic surgical templates: an in vitro study. *The Journal of Prosthetic Dentistry*. 2013. Vol. 109, No. 4. P. 248–254.

References

1. Buser, D., Bornstein, M. M., Weber, H. P., Grütter, L., Schmid, B., & Belser, U. C. (2008). Early implant placement with simultaneous guided bone regeneration following single-tooth extraction in the esthetic zone: A cross-sectional, retrospective study in 45 subjects with a 2- to 4-year follow-up. Journal of Periodontology, 79(9), 1773–1781

2. Akça, K., Iplikçioğlu, H., & Cehreli, M. C. (2002). A surgical guide for accurate mesiodistal paralleling of implants in the posterior edentulous mandible. The Journal of Prosthetic Dentistry, 87(2), 233–235.

3. Van de Wiele, G., Teughels, W., Vercruyssen, M., Coucke, W., Temmerman, A., & Quirynen, M. (2015). The accuracy of guided surgery via mucosa-supported

stereolithographic surgical templates in the hands of surgeons with little experience. Clinical Oral Implants Research, 26(12), 1489–1494.

4. Cassetta, M., Pompa, G., Di Carlo, S., Piccoli, L., Pacifici, A., & Pacifici, L. (2012). The influence of smoking and surgical technique on the accuracy of mucosa-supported stereolithographic surgical guide in complete edentulous upper jaws. European Review for Medical and Pharmacological Sciences, 16(11), 1546–1553.

5. Schnutenhaus, S., Edelmann, C., Rudolph, H., Dreyhaupt, J., & Luthardt, R. G. (2018). 3D accuracy of implant positions in template-guided implant placement as a function of the remaining teeth and the surgical procedure: A retrospective study. Clinical Oral Investigations, 22(6), 2363–2372.

6. Verhamme, L. M., Meijer, G. J., Boumans, T., de Haan, A. F. J., Bergé, S. J., & Maal, T. J. J. (2015). A clinically relevant accuracy study of computer-planned implant placement in the edentulous maxilla using mucosa-supported surgical templates. Clinical Implant Dentistry and Related Research, 17(2), 343–352.

7. Cristache, C. M., & Gurbanescu, S. (2017). Accuracy Evaluation of a Stereolithographic Surgical Template for Dental Implant Insertion Using 3D Superimposition Protocol. International Journal of Dentistry, 2017, 4292081.

8. Sun, Y., Luebbers, H.-T., Agbaje, J. O., Schepers, S., Politis, C., Van Slycke, S., & Vrielinck, L. (2015). Accuracy of Dental Implant Placement Using CBCT-Derived Mucosa-Supported Stereolithographic Template. Clinical Implant Dentistry and Related Research, 17(5), 862–870.

9. Cassetta, M., Giansanti, M., Di Mambro, A., & Stefanelli, L. V. (2014). Accuracy of positioning of implants inserted using a mucosa-supported stereolithographic surgical guide in the edentulous maxilla and mandible. The International Journal of Oral & Maxillofacial Implants, 29(5), 1071–1078.

10. Ochi, M., Kanazawa, M., Sato, D., Kasugai, S., Hirano, S., & Minakuchi, S. (2013). Factors affecting accuracy of implant placement with mucosa-supported stereolithographic surgical guides in edentulous mandibles. Computers in Biology and Medicine, 43(11), 1653–1660.

11. D'haese, R., Vrombaut, T., Hommez, G., De Bruyn, H., & Vandeweghe, S. (2021). Accuracy of Guided Implant Surgery in the Edentulous Jaw Using Desktop 3D-Printed Mucosal Supported Guides. Journal of Clinical Medicine, 10(3), 391.

12. Turbush, S. K., & Turkyilmaz, I. (2012). Accuracy of three different types of stereolithographic surgical guide in implant placement: An in vitro study. The Journal of Prosthetic Dentistry, 108(3), 181–188.

13. Nagata, K., Fuchigami, K., Hoshi, N., Atsumi, M., Kimoto, K., & Kawana, H. (2021). Accuracy of guided surgery using the silicon impression and digital impression method for the mandibular free end: A comparative study. International Journal of Implant Dentistry, 7(1), 2.

14. Cunha, R. M., Souza, F. Á., Hadad, H., Poli, P. P., Maiorana, C., & Carvalho, P. S. P. (2021). Accuracy evaluation of computer-guided implant surgery associated with prototyped surgical guides. The Journal of Prosthetic Dentistry, 125(2), 266–272.

15. Sun, Y., Luebbers, H.-T., Agbaje, J. O., Kong, L., Schepers, S., Daems, L., Legrand, P., Jacobs, R., Politis, C., & Vrielinck, L. (2015). Accuracy of a Dedicated Bone-Supported Surgical Template for Dental Implant Placement with Direct Visual Control. Journal of Healthcare Engineering, 6(4), 779–789.

16. Özden Yüce, M., Günbay, T., Güniz Baksı, B., Çömlekoğlu, M., & Mert, A. (2020). Clinical benefits and effectiveness of static computer-aided implant surgery compared with conventional freehand method for single-tooth implant placement. Journal of Stomatology, Oral and Maxillofacial Surgery, 121(5), 534–538.

17. Liu, X., Liu, J., Feng, H., & Pan, S. (2022). Accuracy of a milled digital implant surgical guide: An in vitro study. The Journal of Prosthetic Dentistry, 127(3), 453–461.

18. Tallarico, M., Martinolli, M., Kim, Y., Cocchi, F., Meloni, S. M., Alushi, A., & Xhanari, E. (2019). Accuracy of Computer-Assisted Template-Based Implant Placement Using Two Different Surgical Templates Designed with or without Metallic Sleeves: A Randomized Controlled Trial. Dentistry Journal, 7(2), 41.

19. Park, J.-Y., Song, Y. W., Park, S.-H., Kim, J.-H., Park, J.-M., & Lee, J.-S. (2020). Clinical factors influencing implant positioning by guided surgery using a nonmetal sleeve template in the partially edentulous ridge: Multiple regression analysis of a prospective cohort. Clinical Oral Implants Research, 31(12), 1187–1198.

20. Talmazov, G., Bencharit, S., Waldrop, T. C., & Ammoun, R. (2020). Accuracy of Implant Placement Position Using Nondental Open-Source Software: An In Vitro Study. Journal of Prosthodontics: Official Journal of the American College of Prosthodontists, 29(7), 604–610.

21. Rodrigues, J. M. M., Santos, P. L., Mendonça, G., Faloni, A. P. de S., Finoti, L. S., & Margonar, R. (2022). Assessment of Deviations of Implants Installed with Prototyped Surgical Guide and Conventional Guide: In Vitro Study. European Journal of Dentistry. 2022 Feb;17(1):39-45.

22. Song, Y. W., Kim, J., Kim, J.-H., Park, J.-M., Jung, U.-W., & Cha, J.-K. (2021). Accuracy of Dental Implant Placement by a Novel In-House Model-Free and Zero-Setup Fully Guided Surgical Template Made of a Light-Cured Composite Resin (VARO Guide®): A Comparative In Vitro Study. Materials (Basel, Switzerland), 14(14), 4023.

23. Kim, M.-J., Jeong, J. Y., Ryu, J., Jung, S., Park, H.-J., Oh, H.-K., & Kook, M.-S. (2022). Accuracy of digital surgical guides for dental implants. Maxillofacial Plastic and Reconstructive Surgery, 44(1), 35.

24. Henprasert, P., Dawson, D. V., El-Kerdani, T., Song, X., Couso-Queiruga, E., & Holloway, J. A. (2020).

Comparison of the Accuracy of Implant Position Using Surgical Guides Fabricated by Additive and Subtractive Techniques. Journal of Prosthodontics: Official Journal of the American College of Prosthodontists, 29(6), 534–541.

25. Herschdorfer, L., Negreiros, W. M., Gallucci, G. O., & Hamilton, A. (2021). Comparison of the accuracy of implants placed with CAD-CAM surgical templates manufactured with various 3D printers: An in vitro study. The Journal of Prosthetic Dentistry, 125(6), 905–910.

26. Etajuri, E. A., Suliman, E., Mahmood, W. A. A., Ibrahim, N., Buzayan, M., & Mohd, N. R. (2020). Deviation of dental implants placed using a novel 3D-printed surgical guide: An in vitro study. Dental and Medical Problems, 57(4), 359–362.

27. Toyoshima, T., Tanaka, H., Sasaki, M., Ichimaru, E., Naito, Y., Matsushita, Y., Koyano, K., & Nakamura, S. (2015). Accuracy of implant surgery with surgical guide by inexperienced clinicians: An in vitro study. Clinical and Experimental Dental Research, 1(1), 10–17.

28. Cushen, S. E., & Turkyilmaz, I. (2013). Impact of operator experience on the accuracy of implant placement with stereolithographic surgical templates: An in vitro study. The Journal of Prosthetic Dentistry, 109(4), 248–254.

DOI https://doi.org/10.35220/2078-8916-2023-47-1.32

Н.Л. Чухрай,
доктор медичних наук, професор, завідувач кафедри ортодонтії, Львівський національний медичний університет імені Данила Галицького, вул. Пекарська 69А, м. Львів, Україна, індекс 79068

О.В. Колесніченко,
кандидат медичних наук, Львівський національний медичний університет імені Данила Галицького, вул. Пекарська 69А, м. Львів, Україна, індекс 79068

ТВОРЧИЙ ШЛЯХ ВЧЕНОГО: ДО 80-РІЧЧЯ ЗЕНОВІЯ МАСНОГО



1 січня 2023 року виповнилось 80 років Зеновію Масному – непересічній людині, вченому, педагогу, письменнику, поету, доценту кафедри стоматології дитячого віку Львівського національного медичного університету імені Данила Галицького, головному редактору часопису «Народне здоров’я».

Народився майбутній лікар і письменник 1 січня 1943 року у Львові в родині львівського купця Павла Масного та його дружини Софії. Після закінчення Львівської середньої школи № 1 обрав своїм майбутнім фахом стоматологію і вступив на навчання до Львівського медичного інституту. У 1965 році молодий випускник стоматологічного факультету прийшов працювати у Львівську міську дитячу стоматологічну поліклініку. Відтоді, більше ніж за 50 років роботи дитячий хірург-стоматолог, щелепно-лицевий хірург вищої кваліфікаційної категорії Зеновій Масний прийняв більше 100 тисяч пацієнтів – первинних і повторних, ургентних і планових, дошкільнят і школярів….

Рис. 1. Молодий хірург-стоматолог Зеновій Масний на амбулаторному прийомі

Результати практичної роботи з маленькими пацієнтами підштовхнули молодого стоматолога до ідеї наукового дослідження, спрямованого на вдосконалення надання стоматологічної допомоги дитячому населенню. Ідея втілилась у життя за підтримки професора Любомири Антонівни Луцик – завідувачки кафедри стоматології дитячого віку Львівського медичного інституту. Провівши обстеження сотні дітей львівських дошкільних закладів та проаналізувавши отримані дані Зеновій Масний у 1976 році захистив кандидатську дисертацію на тему «Організація та ефективність стоматологічної диспансеризації дітей дошкільного віку», яка стала першою в Україні, присвяченою проблемі стоматологічної диспансеризації дитячого населення.

Рис. 2. Робота над кандидатською дисертацією

© Н.Л. Чухрай, О.В. Колесніченко, 2023

У 1980 році захоплення наукою привело Зеновія Масного на кафедру стоматології дитячого віку Львівського медичного інституту (зав. кафедри – проф. Луцик Л.А., а з 1982 року – проф. Смоляр Н.І.). Блискучі результати клінічної практики, великий і часто унікальний досвід роботи в практичній медицині у поєднанні з науковим підходом до вирішення складних клінічних випадків принесли Зеновію Масному популярність серед пацієнтів і авторитет серед колег. А студенти і досі згадують Зеновія Павловича – надзвичайну людину, строгого, вимогливого викладача. На практичних він задавав питання, яких не знайдеш в підручнику, але такі, які дозволяють виробити в майбутнього лікаря найважливіше – клінічне мислення! Бо на його переконання все, зроблене лікарем повинно мати наукове обґрунтування.

Рис. 3. Молодий викладач Зеновій Масний зі студентами на кафедрі стоматології дитячого віку

Не обмежуючись педагогічною, науковою та лікувальною роботою, Зеновій Масний упродовж 1990-1995 років працював заступником декана по роботі з чужоземними студентами.

У науковому доробку доцента Масного біля 300 наукових та науково-методичних праць, авторських свідоцтв. Серед них – перший в Україні навчальний посібник «Профілактика стоматологічних захворювань у дітей» (у співавторстві із проф. Смоляр Н.І.), близько десяти монографій, довідників та словників. Особливе місце серед опублікованих праць належить першій в Україні монографії про деонтологію «Проблеми деонтології в сучасній українській медицині», що вперше вийшла друком у 2000 році і витримала кілька перевидань. Зеновій Масний є одним з ініціаторів створення та співавтором «Етичного кодексу лікаря», робота над яким тривала кілька років і який був прийнятий до виконання на з'їзді ВУЛТ у 2010 році.

Рис. 4. Заступник декана по роботі з чужоземними студентами Зеновій Масний (другий зліва)

Попри значну професійну зайнятість Зеновій Масний завжди знаходив час для громадської роботи – від перших років відновлення у Львові Українського Лікарського Товариства активно долучився до його роботи, є членом Наукового Товариства Шевченка.

Крім професійних об'єднань сьогодні він є членом Національної спілки журналістів України та Всеукраїнського громадського об'єднання «Письменники Бойківщини» – бо у житті Зеновія Масного особливе місце належить творчості. Крім наукових праць він все життя писав публіцистичні статті, що регулярно публікувались в періодичній пресі.

У 2000 році доцент Масний став головним редактором часопису УЛТ «Народне здоров'я». Його публікації присвячені різній проблематиці – організації системи охорони здоров'я, її реформі, історії медицини та окремих постатей у ній, висвітленню діяльності Українського Лікарського Товариства в Україні та за її межами – завжди привертають увагу читача. А за матеріалами авторської «Колонки редактора» підготовано збірник «Як живеш, український лікарю?».

Справжнім віддзеркаленням Зеновія Масного, як творчої особистості, завжди були вірші, у яких відображались радісні та сумні моменти у житті, особисті переживання, вболівання за сьогодення та прийдешнє України. Шість поетичних збірок Зеновія Масного – ліричних, патріотичних, філософських – попри значні тиражі вже стали бібліографічною рідкістю. Кілька десятків пісенних текстів із збірок «Три обереги» та «Калина на снігу» увійшли до репертуару відомих українських виконавців та колективів. Роздуми про наше

лікарське життя привели на світ надзвичайно глибокі публіцистичні твори, зокрема збірника «Як живеш, український лікарю?», підготованого до друку у 2022 році.

Ще одним свідченням різноманітності творчості Зеновія Масного стала книга «Мова мого рідного Львова (середина XX століття)», на сторінках якої читач поринає у розмовну мову львів'ян 30-50-х років XX століття.

Журналістську та громадську діяльність Зеновія Масного відзначено Почесними грамотами УЛТ (2009) та Міністерства охорони здоров'я України (2010), медаллю «За активну діяльність в УЛТ» імені Мар'яна Панчишина. У 2008 році за значний внесок у духовну скарбницю та національний культурний розвиток України його було пойменовано достойником «Золотого фонду Бойківщини». Поетична збірка «Час» у 2011 році була нагороджена дипломом літературного конкурсу імені Івана Франка, а створена у жанрі традиційної японської поезії Танка та Хокку збірка «Чудовий світ!… А ми…?» у 2014 році – премією імені Мирона Утриска.

Професіонал у всьому, за що брався і береться, – у педагогічній та медичній діяльності, науковій роботі, написанні підручників, статей, наділений видатними здібностями Зеновій Масний є прикладом для своїх колег, молодого покоління викладачів, науковців, студентської молоді. Нагороджений низкою Почесних грамот та Подяк, зокрема МОЗ України, УГКЦ, ЛОДА, ЛМР,ЛНМУ, ВУЛТ а також медаллю імені Мар'яна Панчишина «За активну діяльність в УЛТ».

Вітаючи шановного Зеновія Масного зі славним ювілеєм, бажаємо йому міцного здоров'я, успіхів та нових досягнень у всіх сферах його багатогранної діяльності під мирним українським небом!

ЗМІСТ

СТОМАТОЛОГІЯ ДИТЯЧОГО ВІКУ

Н.І. Смоляр, М.Ю. Лесіцький. Стан твердих тканин тимчасових зубів у дітей із зубощелепними аномаліями.....2

Н.Л. Чухрай, О.І. Мартовлос, О.О. Машкаринець, І.С. Дубецька-Грабоус, М.Б. Фур. Аномалії зубних рядів у структурі зубощелепних аномалій у дітей інтернатних закладів ...9

М.І. Веліков, О.В. Дєньга. Ефективність стоматологічної профілактики у дітей, які проживають в Придунав'ї.....15

А.Г. Гулюк, В.Г. Крикляс, К.В. Крикляс, С.В. Кленовська. До питання комплексного лікування дітей з вродженими розщілинами верхньої губи і піднебіння.....21

М.Ф. Коновалов, Ж.О. Новікова, А.Е. Дєньга. Оцінка структурно-функціонального стану кісткової тканини дітей шкільного віку хворих на епілепсію.....27

О.Е. Рейзвіх, В.С. Іванов, О.В. Дєньга, Д.О. Сухомейло, С.А. Шнайдер. Аналіз надання стоматологічної допомоги дитячому населенню в умовах військового стану.....31

ЕКСПЕРИМЕНТАЛЬНО-ТЕОРЕТИЧНА СТОМАТОЛОГІЯ

С.С. Адамів, А.Е. Дєньга. Корекція біохімічних показників ясен та сироватки крові щурів при експериментальному моделюванні пародонтиту на тлі ортодонтичного переміщення зубів.....39

O.A. Glazunov, K.V. Penskyi. Experimental substantiation of the use of therapeutic prophylactic paste for prevention of complications during odontopreparation of vital teeth.....45

В.С. Іванов, А.Е. Дєньга, С.А Шнайдер, І.Г. Топов, В.М. Почтар, О.В. Єфремова. Експериментальні дослідження біохімічних показників пульпи різців щурів під дією розробленого зубного еліксиру.....51

І.В. Ковач, О.Ю. Біндюгін, Ю.В. Хотимська, О.А. Чеботарь. Морфофункціональний стан мікроциркуляторного русла слизової оболонки після лікування сформованого ХРАС в умовах експерименту.....55

В.В. Філоненко, О.А. Канюра, М.Г. Крищук. Експериментально-теоретичні дослідження жорсткості ортодонтичних пристроїв, що використовуються при лікуванні зубощелепних деформацій у дітей з вродженими незрощеннями губи та піднебіння.....63

І.В. Ходаков, Л.М. Хромагіна, О.А. Макаренко, Л.М. Мудрик. Модифікація казеїно-сахарозної дієти М.С. Бугайової та С.А. Нікітіна (1954) для моделювання карієсу зубів у щурів.....71

ТЕРАПЕВТИЧНА СТОМАТОЛОГІЯ

А.В. Зайцев, О.М. Бойченко, Н.В. Котелевська, І.Ю. Попович, А.К. Ніколішин. Методологія вивчення сумісності і оцінки показників стану запалення пародонту та оральної мікробіоти.....77

С.С. Мартинович. Оцінка клінічної ефективності усунення місцевих травматичних факторів порожнини рота при лікуванні осередкованих уражень м'яких тканин пародонту.....82

В.Я. Скиба, Л.М. Хромагіна, О.О. Поліщук, О.В. Скиба, Т.В. Перекрест. Біохімічні та морфологічні зміни в ротовій рідині хворих на червоний плоский лишай після проведеного лікування.....88

О.А. Удод, О.О. Єфімова. Ретроспективний аналіз показників стоматологічної допомоги населенню Донецької області.....94

ХІРУРГІЧНА СТОМАТОЛОГІЯ

Я.М. Мазурик, В.О. Маланчук. Експерементальне моделювальне дослідження титанових пластин для вибору тактики лікування при відкритому переломі нижньої щелепи з наявністю зуба в щілині перелому.....100

О.Я. Мокрик, С.В. Уштан, Н.І. Лещишин, М.Р. Назаревич. Діагностична інформативність дослідження нейрон-специфічної енолази крові хірургічних хворих при травматичній нейропатії трійчастого нерва 105

O.V. Yurystovskyi, O.O. Hudarian. Development of the diagnostic and prevention algorithm of complicated subantral plastic surgery.....113

ОРТОПЕДИЧНА СТОМАТОЛОГІЯ

М.М. Бойчук, М.Ю. Гончарук-Хомин. Можливості корекції апікального зміщення ясеневого краю в ході ортодонтичного лікування як підготовчого етапу до ортопедичної реабілітації.....121

О.В. Бульбук, О.І. Бульбук, М.М. Рожко, Б.Л. Пелехан, Л.І. Пелехан. Тріщини та переломи зубів як наслідок неправильного вибору методу лікування дефектів твердих тканин зубів 129

Т.А. Лалетіна. Комплексний підхід до методів обстеження при лікуванні пацієнтів з дисфункцією скронево-нижньощелепного суглоба, ускладненою синдромом обструктивного апное сну.....136

З.С. Мухін. Оцінка колонізації металевих елементів бюгельних протезів умовно-патогенною мікрофлорою 144

О.О. Фастовець, С.С. Кобиляк. Викладання ортопедичної стоматології в умовах воєнного стану та епідеміологічних загроз.....148

О.О. Фастовець, О.І. Сергієнко. Результати клініко-функціонального дослідження хворих із частковими дефектами зубних рядів, ускладнених зубощелепними деформаціями, що потребують ортодонтичного лікування на етапі підготовки до зубного протезування.....153

ОРТОДОНТІЯ

O.O. Gudarian, D.O. Cherednyk. The state of bone metabolism in patients with generalized periodontitis in diabetic osteopathy.....160

І.І. Лучин, Н.І. Жеро, С.Р. Туряниця. Морфологічна характеристика стану тканин пародонту при системному червоному вовчаку.....167

Н.П. Махлинець, З.Р. Ожоган, Г.Б. Проць, М.М. Ільків. Стан регіонарного кровопостачання у тканинах пародонта у пацієнтів із зубощелепними аномаліями на фоні порушень архітектоніки присінка рота у ході комплексного лікування.....172

В.С. Мельник, М.Е. Ізай, С.В. Мельник. Самосприйняття, обізнаність та ставлення до ортодонтичного лікування студентів-стоматологів та лікарів-інтернів.....179

Н.І. Смоляр, Н.Л Чухрай, Е.В. Безвушко, Б.М. Мірчук, В.С. Гриновець. Становлення та розвиток університетської школи ортодонтії у Львові.....184

ОГЛЯДИ

К.В. Марченко. Точність позиціювання імплантатів при використанні хірургічного шаблону.....191
Н.Л. Чухрай, О.В. Колесніченко. Творчий шлях вченого: до 80-річчя Зеновія Масного....200

CONTENTS

CHILDREN'S STOMATOLOGY

N.I. Smolyar, M.Yu. Lesytskiy. Features of phosphorus-calcium metabolism in the oral fluid of children with different levels of enamel resistance and malocclusion.....2

N.L. Chukhray, O.I. Martovlos, O.O. Mashkarynets, I.S. Dubetska-Grabous, M.B. Fur. Anomalies of the dental arches in stucture of malocclusion in children from of boarding institutions.....9

N.I. Velikov, O.V. Denga. Efficacy of dental prevention in children living in the Danube region.....15

A.G. Guljuk, V.G. Kryklyas, K.V. Kryklyas, S.V. Klenovska. On the issue of complex treatment of children with congenital cleft upper lip and palate.....21

M.F. Konovalov, Zh.O. Novikova, A.E. Dienha. Assessment of the structural and functional state of bone tissue in school-age children with epilepsy.....27

O.E. Reyzvikh, V.S. Ivanov, O.V. Denga, D.O. Sukhomeylo, S.A. Shnaider. Analysis of the provision of dental care to children under martial law.....31

EXPERIMENTAL AND THEORETICAL STOMATOLOGY

S.S. Adamiv, A.E. Dienga. Correction of biochemical indicators of the gums and blood serum of rats during the experimental simulation of periodontitis on the background of orthodontic tooth movement.....39

O.A. Glazunov, K.V. Penskyi. Experimental substantiation of the use of therapeutic prophylactic paste for prevention of complications during odontopreparation of vital teeth.....45

V.S. Ivanov, A.E. Dienga, S.A. Shnaider, I.H. Topov, V.M. Pochtar, O.V. Yefremova. Experimental studies of biochemical indicators of the pulp of rat incisors under the influence of the developed dental elixir.....51

I.V. Kovach, O.Ju. Bindjugin, Ju.V. Hotymska, O.A. Chebotar. Morphofunctional state of the microcirculatory bed of the mucous membrane after treatment of formed HRAS under experimental conditions.....55

V.V. Filonenko, O.A. Kaniura, M.G. Kryshchuk. Experimental and theoretical studies of the hardness of orthodontic devices used in the treatment of dentognathic deformations in children with congenital cleft lip and palate.....63

I.V. Khodakov, L.M. Khromagina, O.A. Makarenko, L.M. Mudryk. The modificaton of M.S. Bugayova and S.A. Nikitin's diet (1954) for modeling of dental caries in rats.....71

THERAPEUTIC STOMATOLOGY

A.V. Zaitsev, O.M. Boychenko, N.V. Kotelevska, I.Yu. Popovych, A.K. Nikolishin. Methodology of compatibility study and assessment of indicators of periodontal inflammation and oral microbiota.....77

S.S. Martynovich. Evaluation of the clinical effectiveness of the elimination of local traumatic factors of the oral cavity during the treatment of localized lesions of the periodontal soft tissues.....82

V.Ja. Skyba, L.M. Hromagina, O.O. Polishhuk, O.V. Skyba, T.V. Perekrest. Biochemical and morphological changes in the oral fluid of patients with lichen planus after treatment.....88

O.A. Udod, O.O. Efimova. Retrospective analysis of the indicators of dental care for the population of the Donetsk region.....94

DENTAL SURGERY

Y.M. Mazuryk, V.O. Malanchuk. Experimental simulation study of titanium plates for the selection of treatment tactics in open fracture of the lower jaw with the presence of a tooth in the fracture cleft.....100

O.Ya. Mokryk, S.V. Ushtan, N.I. Leshchyshyn, M.R. Nazarevych. Diagnostic informativeness of the study of neuron-specific enolase in the blood of surgical patients with traumatic neuropathy of the trigeminal nerve.....105

O.V. Yurystovskyi, O.O. Hudarian. Development of the diagnostic and prevention algorithm of complicated subantral plastic surgery.....113

PROSTHODONTICS

M.M. Boichuk, M.Yu. Goncharuk-Khomyn. Possibilities for gingival margin apical displacement correction during orthodontic treatment as preparatory stage for prosthetic rehabilitation.....121

O.V. Bulbuk, O.I. Bulbuk, M.M. Rozhko, B.L. Pelekhan, L.I. Pelekhan. Cracks and fractures of teeth as a consequence of the wrong choice of the method of treatment of defects of hard tissues of teeth.....129

T.A. Laletina. A comprehensive approach to examination methods in the treatment of patients with temporomandibular joint dysfunction complicated by obstructive sleep apnea syndrome.....136

Z.S. Mukhin. Evaluation of the colonization of metal elements of bygel prostheses by opportunistic microflora.....144

O.O. Fastovets, S.S. Kobylyak. Teaching prosthetic dentistry in the conditions of martial law and epidemiological threats.....148

O.O. Fastovets, O.I. Serhiienko. Results of clinical and functional study of patients with partial dentition defects complicated by deformities requiring orthodontic treatment at the stage of preparation for dental prosthetics.....153

ORTHODONTICS

O.O. Gudarian, D.O. Cherednyk. The state of bone metabolism in patients with generalized periodontitis in diabetic osteopathy.....160

I.I. Luchyn, N.I. Zhero, S.R. Turyanitsa. Morphological characteristics of periodontal tissues in systemic lupus erythematosus.....167

N.P. Makhlynets, Z.R. Ozhogan, H.B. Prots, M.M. Ilkiv. Status of regional blood supply in periodontal tissues in patients with maxillomandibular anomalies on the background of architectonic disorders of the vestibule of the mouth in the course of complex treatment.....172

V.S. Melnyk, M.E. Izai, S.V. Melnyk. Self-perception, awareness and attitude towards orthodontic treatment of dental students and doctor interns.....179

N.I. Smoljar, N.L. Chukhray, E.V. Bezvushko, B.M. Mirchuk, V.S. Grynovec'. Formation and development of the university school of orthodontics in Lviv.....184

REVIEW

K.V. Marchenko. Accuracy of implants positioning when using a surgical template.....191

N.L. Chukhrai, O.V. Kolesnichenko. Scientist's creative journey: on the 80th anniversary of the birth of Zenovii Masnyi.....200

НОТАТКИ