

УДК 616.314.9+616.716.4-59

**Ю. В. Горохівська,
В. Н. Горохівський, д. мед. н.,
*А. П. Гасюк, д. мед. н.**

Одеський національний медичний університет
*Высшее государственное учебное заведение
Украины «Украинская медицинская
стоматологическая академия»

МОРФОГЕНЕЗ И ФОРМИРОВАНИЕ МОЛОЧНЫХ ЗУБОВ ФРОНТАЛЬНОЙ ГРУППЫ НИЖНЕЙ ЧЕЛЮСТИ У ЖИВОТНЫХ

Експериментальне дослідження формування костної лунки передніх зубів у котят при ембріогенезі свідчить про прямий їх гістогенез, що проявляється в поетапному утворенні скелетогенних островців, петрифікації, формуванні в ділянках скелетогенних островців колагенових структур з подальшим утворенням остеодної тканини і наявністю ШИК-позитивних субстратів у вигляді кислих глікозаміногліканів. На стадії зубного зачатка, з мезіально-го боку, петрифіковані скелетогенні островці зміцують шийку емалевого органу перпендикулярно до поверхні кутикулярного епітелію передньої бухти. На стадії купола з мезіального боку переважають петрифіковані, а з дистального боку переважають скелетогенні островці. Очевидно, за рахунок таких морфогенетичних процесів емалевий орган і його сосочки зміщуються в дистальну сторону. На стадії колокола емалевий орган, який представлений секреторними амелобластами, зміщується в мезіодистальне в вестибуло-оральне положення. Це обумовлено тим, що при формуванні коронок фронтальних зубів створюються передумови до переважно їх лінгвального розташування. На стадії утворення зубного фолікула корені зубів ще не сформовані.

Ключевые слова: котят, морфогенез, молочные зубы, колагеновые структуры, остеодные ткани.

**Ю. В. Горохівська, В. Н. Горохівський,
*А. П. Гасюк**

Одеський національний медичний університет
*Вищий державний навчальний заклад України
«Українська медична стоматологічна академія»

МОРФОГЕНЕЗ І ФОРМУВАННЯ МОЛОЧНИХ ЗУБІВ ФРОНТАЛЬНОЇ ГРУПИ НИЖНЬОЇ ЩЕЛЕПИ У ТВАРИН

Експериментальне дослідження формування кісткової лунки передніх зубів у кошенят при ембріогенезі свідчить про прямий їх гістогенез, що проявляється в поетапному утворенні скелетогенних островців, петрифікації, формуванні в ділянках скелетогенних островців колагенових структур з подальшим утворенням остеодної тканини і наявністю ШИК-позитивних субстратів у вигляді кислих глікозаміногліканів. На стадії зубного зачатка, з мезіально-го боку, петрифіковані скелетогенні островці зміцують шийку емалевого органу перпендикулярно до поверхні кутикулярного епітелію передньої бухти. На стадії купола з мезіального боку переважають петрифіковані, а з дистального боку переважають скелетогенні островці. Очевидно, за рахунок таких морфогенетичних процесів емалевий орган і його сосочки зміщуються в дистальну сторону. На стадії

колоколу емалевий орган, який представлений секреторними амелобластами, зміщується з мезіодистального в вестибуло-оральне положення. Це обумовлено тим, що при формуванні коронок фронтальних зубів створюються передумови до переважно їх лінгвального розташування. На стадії утворення зубного фолікула корені зубів ще не сформовані.

Ключові слова: кошенята, морфогенез, молочні зуби, колагенові структури, остеодні тканини.

**Y. V. Gorokhivskaya, V. N. Gorokhivsky,
A. P. Gasyuk**

Odessa National Medical University
*Highest State Educational Institution of Ukraine "Ukrainian
Medical Dental Academy"

MORPHOGENESIS AND FORMATION OF MANDIBLE FRONTAL GROUP MILK TEETH IN ANIMALS

ABSTRACT

An experimental study of the front teeth alveolar bone formation in kittens during embryogenesis testifies their direct histogenesis, manifested in the gradual formation of skeletal islands, petrification, the formation of collagen structures in areas of skeletal islets, followed by the formation of osteoid tissue and the presence of Schiff (PAS) reaction positive substrates in the form of acidic glycosaminoglycans. At the stage of the dental bud, on the mesial side the petrified skeletal islands displace the neck of the enamel organ perpendicular to the surface of the cuticular epithelium of the anterior bay. At the cap stage, petrified predominate on the mesial side, and skeletogenic unstarified islets distally. Obviously, due to such morphogenetic processes, the enamel organ and its papilla are displaced in the distal direction. At the bell stage, the enamel organ, which is represented by secretory ameloblasts, is shifted from the mesiodistal to the vestibular-oral position. This is due to the fact that the formation of crowns of the anterior teeth creates prerequisites for their predominantly lingual location. At the stage of formation of the dental follicle, the roots of the teeth are not yet formed.

Key words: kittens, morphogenesis, milk teeth, collagen structures, osteoid tissues.

Фронтальная группа зубов нижней челюсти у детей представлена резцами, клыками, и премолярами. Функционально клыки способствуют захвату пищи, резцы ее откусывают, а премоляры ее частично измельчают. Различная ортодонтическая патология зубов нижней челюсти у детей после их прорезывания приводит к функциональному нарушению всего жевательного аппарата и требует соответствующего ортодонтического лечения. Последнее в виде различных аппаратов и конструкций используется на постоянных зубах, когда корень и костная зубная лунка почти сформирована. Ретенция коронок таких зубов отрицательно влияет как на связочный аппарат, так и на окружающую костную ткань лунки.

Согласно данным [1] у человека изменение временного прикуса происходит одновременно с развитием постоянных зубов и обусловлено наличием различной степени развития зубных зачатков, которые формируются из общей для всех них зубной пластинки. Последняя, в ходе эмбриогенеза, образуется

из кутикулярного эпителия ротовой бухты. При этом зубной зачаток постоянных зубов после рассасывания корней молочных зубов постепенно вырастает в зубное ложе молочных зубов. Поэтому в зависимости от особенностей прямого остеогенеза зубной лунки молочных зубов могут возникать определенные аномалии размещения в челюсти тех или иных зубов фронтальной группы.

Цель данного исследования. Определение в эксперименте у животных образования костной ткани альвеолярной лунки и расположение зубного зачатка постоянных зубов по отношению к формирующимся временным.

Материалы и методы. Нами в качестве экспериментальной модели для определения эмбрионального развития молочных зубов были отобраны мертвые котятки [2], которые с биоэтической точки зрения могут быть взяты в качестве материала для морфологических исследований. После удаления нижней челюсти, препараты сначала фиксировались в 10% растворе нейтрального формалина. Затем после щадящей декальцинации трилоном Б прицельно вырезались фрагменты фронтальной группы зубов. Из этих фрагментов после парафиновой проводки с помощью микротомы получали тонкие срезы, которые после депарафинизации окрашивались гематоксилин-эозином и фотографировались на микроскопе Olympus BX 41. В первой группе отобранных животных (5 шт.) в нижних челюстях поверхность альвеолярного отростка была гладкой. Во второй группе (5 шт.) на поверхности нижней челюсти выступали коронки молочных зубов.

В обеих группах исследовали зоны расположения зубов фронтальной группы. При этом в первой группе определяли образование костной ткани альвеолярной лунки в зависимости от стадий развития эмалевого органа. Во второй группе определяли расположение зубного зачатка постоянных зубов по отношению к формирующимся временным.

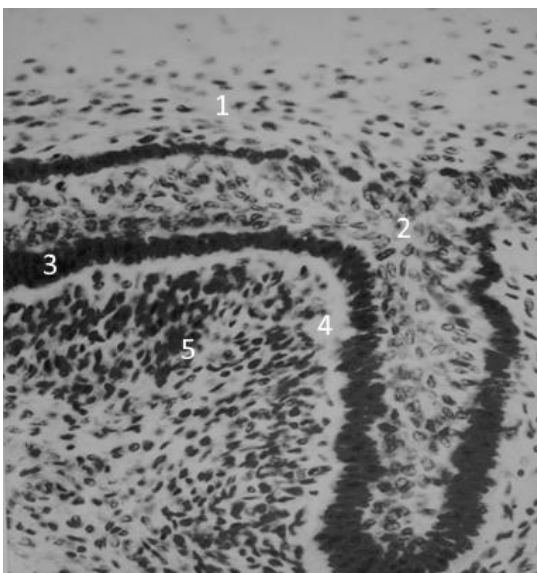


Рис. 1. Структура зачатка молочных зубов. 1-кутикулярный эпителий; 2-врастание кутикулярного эпителия; 3-слой проамелобластов; 4-светлая базальная мембрана; 5-клетки мезенхимы. Окраска гематосилин-эозин. x200.

Результаты и их обсуждение. На стадии образования зубного зачатка происходит проникновение кутикулярного плоского эпителия в подлежащую мезенхиму, представленную малодифференцированными клетками. При этом сплюснутые кутикулярные клетки трансформируются в проамелобласты. Последние образуют петлеобразные структуры из кубических и цилиндрических клеток, отделенных от мезенхимальных клеток светлой базальной мембраной (рис. 1).

При микроскопическом исследовании зачатка молочных зубов определяются пластинчатые клетки кутикулярного эпителия, которые вырастают в мезенхиму в виде петли. В последних оказываются базофильные ядра кубической и цилиндрической формы. Следует отметить, что на границе кутикулярного эпителия и зубного зачатка определяются остеогенные островки, которые соединяются между собой, образуя базофильную пластинку.

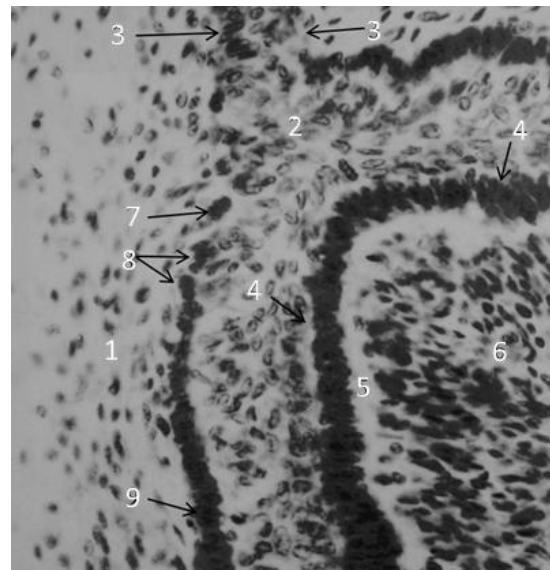


Рис. 2. Структура зачатка молочных зубов на большем увеличении светового микроскопа. 1-кутикулярный эпителий; 2-врастание кутикулярного эпителия 3-шейка эмалевого органа; 4-петлеобразная структура проамелобластов; 5-светлая базальная мембрана; 6-пульпа эмалевого органа; 7-остеогенные островки; 8-скелетогенные структуры; 9-оссеоидные гомогенные структуры. Окраска гематосилин-эозин. x400.

Важным, с точки зрения дальнейшего морфогенеза, является выявленное нами двухплечее перпендикулярное взаиморазмещение элементов зачатка эмалевого органа как к поверхности кутикулярного эпителия ротовой бухты, так и к базофильной пластинке, которая отделяет зачаток от мезенхимы. Следовательно, дальнейшее формирование зубных зачатков, которые "U" образно формируются из зубной пластинки по периметру всей нижней челюсти, характеризуется петлеобразной трансформацией проамелобластов и образованным ими петли, перпендикулярно ориентированной к базофильной пластинке. Таким образом, петли эпителия кутикулярной пластинки, которая размещается вдоль нижней челюсти, формируют зубные зачатки, как молочных, так и постоянных зубов. При формировании молочных зубов зубной зачаток в виде петлеобразного образования

проамелобластов образует структуру, которая перпендикулярно размещается как к поверхности кутикулярного эпителия ротовой бухты, так и к базальной пластинке, которая отделяет ее от мезенхимы.

На рис 2 приведены структуры базофильной пластинки при большем увеличении светового микроскопа. При этом установлено, что базофильная пластинка состоит из различных эмбриональных стадий прямого остеогенеза. Последний проявляется образованием остеогенных островков. На первом этапе в них вокруг микрососудов мезенхимальные клетки образуют розетку, перпендикулярно расположенную к оси микрососуда. Затем эти клетки секретируют остеоид, представляющий собой гомогенную базофильную субстанцию, на которую адсорбируются соли фосфата кальция. Островки соединяются между собой, образуя базофильную пластинку.

На стадии купола эмалевый орган представлен проамелобластами, в то время как зубной сосочек мезенхимальными клетками. Проамелобласты образуют петлю, в основе которой находятся зачатки Гертвиговского влагалища, тогда как пульпа эмалевого органа содержит звездчатые клетки кутикулярного эпителия. Эмалевый орган содержит шейку, образовавшуюся из сплюсненного кутикулярного эпителия, который имеет мезиальное направление. Непосредственно ложе зубной лунки имеет различное строение с медиальной и дистальной сторон. Так, мезиально определяется постепенное превращение остеогенных островков в остеоидную ткань, тогда как с дистальной стороны количество остеогенных островков преобладает над остеоидной тканью (рис. 3).

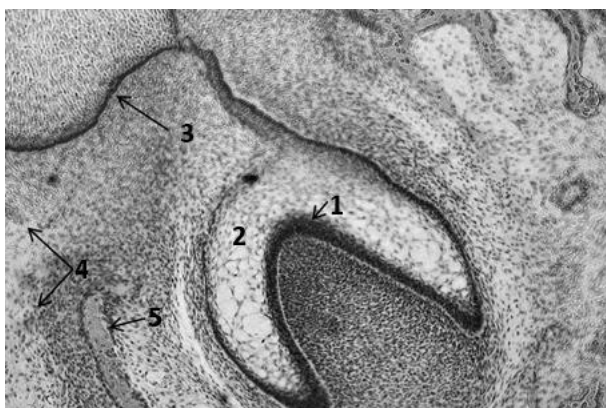


Рис. 3. Стадия купола эмалевого органа молочного зуба. 1- эмалевый орган; 2-пульпа эмалевого органа; 3-шейка эмалевого органа обращена в мезиальную сторону; 4-скелетогенные островки с мезиальной стороны; 5-формирования остеоидной ткани с мезиальной стороны. Окраска гематосилин-эозин. x100.

Эта ткань образуется из скелетогенных островков (рис. 4), продуцируемых коллагеновыми фибриллами [3].

Коллагеновые фибриллы, благодаря наличию основного вещества, склеиваются между собой, образуя гомогенную эозинофильную массу, среди которой находятся вытянутые и сплюсненные фиброциты [4].

Как показывают результаты исследований, при образовании эмалевого органа нижней челюсти в стадии купола, при формировании кости альвео-

лы, наблюдается неравномерный остеогенез ее лунок фронтальной группы зубов. При этом образованный оссеоид представлен гомогенной эозинофильной субстанцией, которая в большей степени выражена с мезиальной, чем с дистальной стороны. Неравномерное образование оссеоида способствует формированию будущего костного ложа. При этом купол приобретает косое мезиодистальное расположение по отношению к поверхности кутикулярного эпителия ротовой бухты [5-7].

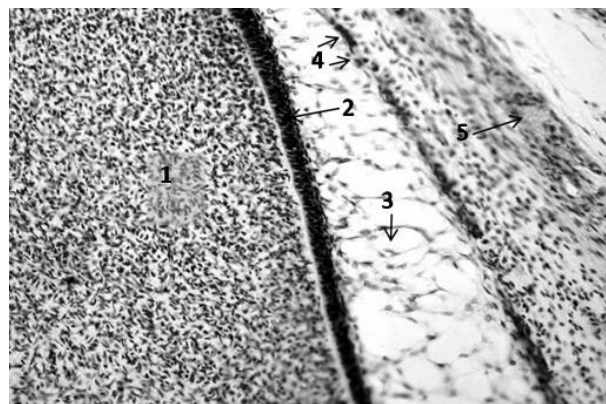


Рис. 4. Строение эмалевого органа молочного зуба и мезиальной стороны костной лунки при большем увеличении светового микроскопа. 1-мезенхима зубного сосочка; 2-слой проамелобластов; 3-пульпа эмалевого органа (звездчатые клетки); 4-базофильный слой скелетогенных островков; 5-остеоидная ткань. Окраска гематосилин-эозин. x400.

В стадии колокола эмалевого органа микроскопически наблюдаются на поверхности дентина, который формируется одонтобластами пульпы, структурные образования секреторных амелобластов. В отличие от проамелобластов секреторные амелобласты на поверхности дентина имеют отростки, которые синтезируют первичную эмаль. Обращает на себя внимание то, что в отличие от стадии купола секреторные амелобласты меняют ориентацию ядер и цитоплазму, образуя вторичную базальную мембрану. Образование последней происходит благодаря наличию микрососудов, вокруг которых располагаются фибробласты разной степени дифференциации.

По нашему мнению, изменение ориентации проамелобластов, расположенных на внутренней базальной мембране, а также дальнейшая транспозиция цитоплазмы и ядер секреторных амелобластов обусловлено двумя причинами. Первая причина – это разрушение первичной базальной мембраны, которое происходит отростками одонтобластов. Вторая причина связана с переходом проамелобластов в секреторные амелобласты, на апикальных поверхностях которых синтезируется беспризматическая эмаль. Переход трофики ткани из стадии купола в стадию колокола обеспечивается формированием микрососудов, которые окружают базальные клетки кутикулярного эпителия. Изменение трофики эмалевого органа способствует в стадии колокола образованию фиброзной ткани, которая его окружает с остеогенных островков. На рисунке 5 представлена стадия колокола, при которой определяется красная полоска производимого одонтобластами дентина. На поверхности первичного ден-

тина располагаются секреторные амелобласты, отростки которых более светлого цвета имеют свойство путем секреции образовывать беспризмную эмаль. Ядра секреторных амелобластов имеют перпендикулярное расположение относительно поверхности формирующегося дентина, тогда как эти клетки располагаются на вторичной базальной мембране, которую формируют фибробласты вокруг микрососудов. По нашему мнению, определенное взаимное расположение микрососудов и фибробластов различной степени дифференциации способствует образованию надкостницы (рис. 5).

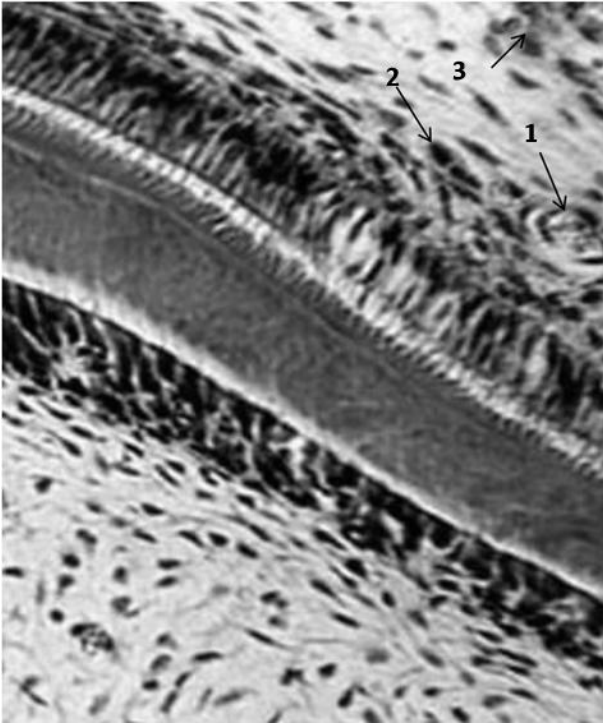


Рис. 5. Строение эмалевого органа молочного зуба в стадии колокола. 1-микрососуд; 2-фибробласты; 3-оссеоид. Окраска гематосилин-эозин. х200.

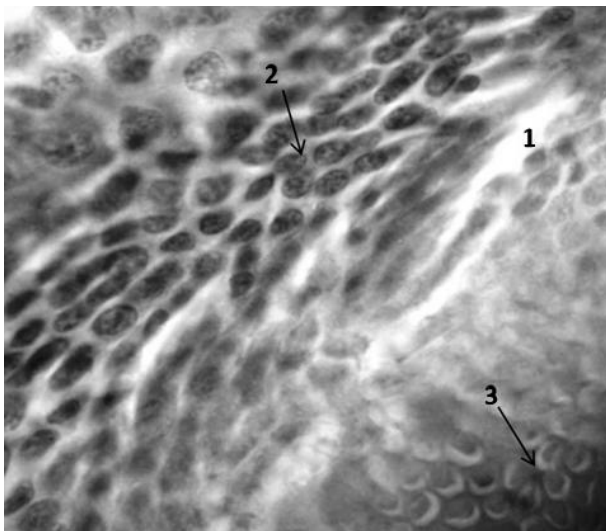


Рис. 6. Строение эмалевого органа молочного зуба в стадии колокола при большом увеличении светового микроскопа. 1-гомогенная соединительная ткань; 2-фибробласты; 3-миобласты языка. Окраска гематосилин-эозин. х400.

Надкостница формируется на поверхности секреторных амелобластов, образуя вторичную базальную мембрану, тогда как первичная базальная мембрана разрушается пролиферирующими отростками одонтобластов. Обращает на себя особое внимание процесс формирования вторичной базальной мембраны, образование которой обеспечивается фибробластами различной стадии дифференциации. Так, при большем увеличении микроскопа (рис. 6) вокруг микрососудов наблюдается образование фибробластов различной степени дифференциации.

Малодифференцированные фибробласты имеют овальную форму ядра, а фиброциты – вытянутую или сплюснутую форму, как результат процесса накопления синтезируемых ими коллагеновых волокон, что приводит к дальнейшему их сдавливанию. При большем увеличении микроскопа видно, что коронка резца в стадии колокола имеет мозаичное строение. Так, дентин представлен гомогенной эозинофильной массой. К ней, с одной стороны, прилегают темно-фиолетового цвета скелетогенные островки разной стадии дифференциации. Последняя проявляется определенной степенью минерализации. Цепочка этих островков отделяет кутикулярный эпителий от формирующейся коронки зуба. С другой стороны эозинофильная пластинка отделяет формирующиеся миобласты языка. Последние, в отличие от гладкомышечных бластных образований, имеют центральное расположение ядра и находятся на разных стадиях митоза, что свидетельствует об их пролиферации.

Подводя итог остеогенеза пластинчатой костной ткани фронтального отдела нижней челюсти при эмбриогенезе, можно сделать вывод, что на стадии колокола эмбриогенеза формируются секреторные амелобласты, которые синтезируют беспризмную эмаль на поверхности эозинофильного дентина. Формирование альвеолярной лунки в стадии колокола проявляется трансформацией остеогенных островков в оссеоид. Последний, согласно литературным данным, проявляется наличием фибробластов с последующим синтезом щелочной фосфатазы, которая обладая эозинофильными свойствами, скрывает пучки коллагеновых волокон в гомогенной темно-розового массе. Благодаря неравномерному переходу скелетогенных островков в оссеоид, эмалевый орган на стадии колокола меняет свою ориентацию в толще челюсти с мезиодистального в вестибуло-оральное.

Стадия фолликула характеризуется образованием коронки клыка и резца без образования корней. Коронка находится в фолликуле, который представлен многослойным плоским эпителием. Последний, по нашему мнению, является остатком кутикулярного эпителия. При этом согласно литературным данным, в жидкости фолликула содержится высокая концентрация холестерина. Рентгенологические исследования непрорезавшихся зубов свидетельствуют о наличии в толще коронки и вокруг нее (ближе к формирующемуся корню) образований очень похожих на фолликулярную кисту.

Выводы. Проведенные экспериментальные исследования формирования костной лунки передних зубов при эмбриогенезе свидетельствуют о прямом их

гистогенезе, проявляючись в поетапному формуванні скелетогенних островків, петерифікації, формуваних в частках скелетогенних островків колагенових структур з наступним формуванням остеодної тканини і наявністю ШИК-положителних субстратів в формі кислих глікозаміногліканів.

На стадії зубного зачатка з мезіальної сторони петрифіцировані скелетогенні островки зміщують шийку емалевого органу перпендикулярно до поверхні кутикулярного епітелію передньої бухти. На стадії купола з мезіальної сторони переобладають петрифіцировані, а з дистальної – необызвествлені скелетогенні островки. Очевидно, за рахунок таких морфогенетических процесів емалевий орган і його сосочек зміщуються в дистальну сторону. На стадії колокола емалевий орган, який представлений секреторними амелобластами, зміщується з мезіодистального в вестибуло-оральне положення. Це обумовлено тим, що при формуванні коронок фронтальних зубів створюються передумови до переважно їх лінгвальному розташуванню. На стадії формування зубного фолликула корні зубів ще не сформовані. По периметру коронки зуба розміщується частково атрофована пульпа емалевого органу, навколо якої визначається її капсула. Очевидно, що така структура фолликула зуба сприяє її нечіткій фіксації і призводить до того, що фолликул як би "плаває" в середині капсули.

Список литературы

1. Гайворонский И. В. Анатомия зубов человека. / И.В. Гайворонский, Т.Б. Петрова. Санкт-Петербург.: ЭЛБИ – СПб, 2005. – 56 с.
2. Бромберг Э. Д. Состояние пульпы интактных зубов кошек в период эмбриогенеза. Материалы конференции «Проблемы стоматологии». – Харьков, 1968. – С. 39-45.
3. Афанасьев Ю. И. Гистология / Ю.И. Афанасьев, Н.А. Юрина. – М.: Медицина, 1999. – 236 с.
4. Low I. M. Mapping the structure, composition and mechanical properties of human teeth / I.M. Low, N. Duraman, U. Mahmood // Materials Science and Engineering: C. – 2008. – Vol.28. – №2. – P. 243-247.
5. Гончарова Е. И. Рост и развитие зубов, их гормональная регуляция // Российский стоматологический журнал. – 2013. – №1. – С. 53-56
6. Maheswari N. Uma, Kumar B. P., Karunakaran, S. Thanga Kumaran // J Pharm Bioallied Sci. 2012 Aug; 4(Suppl 2): P.329–333.
7. AlQahtani S. J. Brief communication: the London atlas of human tooth development and eruption / S.J. AlQahtani, M.P. Hector, H.M. Liversidge // American Journal of physical anthropology. – 2010. – Vol.142. – №3. – P. 481-490

REFERENCES

1. Hayvoronsky I. V., Petrova T. B. Anatomiya zubov cheloveka [Human teeth anatomy]. St. Petersburg. – ELBI-SPb. 2005. 56p.
2. Bromberg E. D. Sostoyaniye pul'py intaknykh zubov koshek v period embriogeneza [The state of the pulp of intact teeth of cats in the period of embryogenesis]. Conference materials "Problems of Dentistry. Kharkov. 1968: 39-45.
3. Afanas'yev YU. I., Yurina N. A. Gistologiya [Histology]. Moscow. – Meditsina. 1999. 236p.
4. Low I. M., Duraman N., Mahmood U. Mapping the structure, composition and mechanical properties of human teeth // Materials Science and Engineering: C. 2008; 28(2): 243-247.
5. Goncharova E. I. Growth and development of teeth, their hormonal regulation. Rossijskij stomatologicheskij zhurnal. 2013; 1: 53-56.

6. Maheswari N. Uma, Kumar B. P., Karunakaran, S. Thanga Kumaran S. «Early baby teeth»: Folklore and facts // J Pharm Bioallied Sci. 2012 Aug; 4(Suppl 2): P.329–333.

7. AlQahtani S. J., Hector M. P., Liversidge H. M. Brief communication: the London atlas of human tooth development and eruption. American Journal of physical anthropology. 2010; 142(3): 481-490.

Поступила 28.02.19



УДК 616.301:576.8:618.24

**А. В. Бочаров¹, к. мед. н., А. А. Петренко²,
А. П. Левицкий³, д. биол. н.**

¹Буковинский государственный медицинский университет

²Коммунальное учреждение «Одесская областная клиническая больница»

³ Государственное учреждение «Институт стоматологии и челюстно-лицевой хирургии Национальной академии медицинских наук Украины»

СТОМАТОТРОПНАЯ ПРОФИЛАКТИКА ГЕЛЕМ «КВЕРТУЛИН» ГАСТРОЭНТЕРОЛОГИЧЕСКИХ ОСЛОЖНЕНИЙ У КРЫС С ЖЕЛЕЗОДЕФИЦИТНОЙ АНЕМИЕЙ

У крыс, которые получали железodefицитный рацион, в слизистых желудка и толстой кишки снижается уровень антиоксидантной защиты и неспецифического иммунитета, развивается дисбиоз и воспаление. Оральные аппликации геля «Квертулин» в определенной степени повышают уровень антиоксидантной и антимикробной защиты, что снижает степень дисбиоза и воспаления в этих тканях.

Ключевые слова: железodefицитная анемия, слизистые желудка и толстой кишки, дисбиоз, воспаление, оральный гель.

А. В. Бочаров¹, О. А. Петренко², А. П. Левицкий³

¹Буковинський державний медичний університет

²Комунальна установа «Одеська обласна клінічна лікарня»

³Державна установа «Інститут стоматології та щелепно-лицевої хірургії Національної академії медичних наук України»

СТОМАТОТРОПНА ПРОФІЛАКТИКА ГЕЛЕМ «КВЕРТУЛІН» ГАСТРОЕНТЕРОЛОГІЧНИХ УСКЛАДНЕНЬ У ЩУРІВ З ЖЕЛЕЗОДЕФИЦИТНОЮ АНЕМІЄЮ

У крыс, которые получали железodefицитный рацион, в слизистых желудка и толстой кишки снижается уровень антиоксидантной защиты и неспецифического иммунитета, развивается дисбиоз и воспаление. Оральные аппликации геля «Квертулин» в определенной степени повышают